TUMORES DERMÓIDES E EPIDERMÓIDES INTRA-ESPINHAIS

OSCAR FONTENELLE FILHO *
FRANCISCO DUARTE **

Os tumores epidermóides raramente incidem no sistema nervoso central, sendo os de localização intracraniana mais freqüentes do que os intrarraquianos. Êstes últimos são hàbitualmente intradurais e extramedulares, constituindo raridade os intramedulares.

Sachs e Horrax [9], em 1949, relataram dois casos de tumores dermóides intrarraquianos e aproveitaram para rever a literatura, coligindo 59 casos de dermóides e epidermóides. Segundo suas verificações, os primeiros eram aproximadamente três vêzes mais freqüentes do que os segundos e se localizavam de preferência na região torácica; os epidermóides distribuiam-se quase que com a mesma regularidade nas regiões torácica e lombar. Dos 61 casos reunidos por Sachs e Horrax [9], 14 associavam-se à fístula dérmica congênita. Manne, Ulhleih e Kernoham [5] reportaram, em 1962, dois casos de tumores epidermóides intraespinhais e compulsaram a literatura até a data, encontrando 88 tumores similares. Black e German [1], em levantamento estatístico dos tumores intrarraquianos no New Haven Hospital, num período de 20 anos, observaram que, em 124 casos, só havia um tumor epidermóide, dois teratóides e um teratoma. No mesmo período de tempo, entre 525 tumore intracranianos, 4 eram epidermóides e um dermóide. Na série total de 650 casos os tumores epidermóides, dermóides, teratóides e teratomas contribuiram com a percentagem de 1,4%. Esta estimativa, com pequenas variações, tem sido a observada por outros autores [5, 10, 14]. Entretanto, se analisarmos as estatísticas de tumores intrarraquianos em crianças, verificaremos que a proporção de tumores de origem congênita cresce consideràvelmente. Ingraham e Matson [3], por exemplo, em 63 tumores intraespinhais, em pacientes menores de 12 anos, assinalaram 12 teratomas e 9 cistos dermóides.

Os tumores epidermóides constituem grupo interessante de neoplasias, não só pela raridade, mas também pelas divergências de opiniões que têm suscitado com respeito a sua etiopatogenia, sua exata diferenciação com outros tumores congênitos e, até mesmo, sôbre o melhor nome para designá-los. Não temos a itenção de entrar em minúncias a respeito. Para tanto, poderão ser consultados os trabalhos de Manne e col. [5], Sachs e Horrax [9],

---

* Chefe do Serviço de Neurocirurgia do Hospital Estadual Miguel Couto (Rio de Janeiro, GB); ** Chefe de Clínica e do Setor de Neuropatologia do Serviço de Anatomia Patológica do Hospital dos Servidores do Estado (Rio de Janeiro, GB).

Slooff e col. [10], Zülch [14], dos quais retiramos os dados necessários para as considerações que se seguem. A nomenclatura dos tumores epidermóides tem sido modificada através dos anos. Cruveilhier, em 1829, os chamou de tumores perolados (tumeur perlée), em razão de seu aspecto. Em 1838, Johannes Muller estudou dois casos e os designou como colesteatomas, em virtude dos cristais de colesterina existentes no conteúdo de suas cavidades císticas. Horrax propoz o nome de colesteatomas "não contendo cabelo" para diferenciar o epidermóide dos dermóides, que seriam os "colesteatomas contendo cabelos". Bostroem, em 1897, os batizou como epidermóides e dermóides piais. Atualmente a designação mais aceita é a de tumores epidermóides, que traduz sua estrutura histológica, embora o têrmo colesteatoma ainda seja impròpriamente usado por alguns. Hoje em dia há tendência em separar os tumores epidermóides e dermóides intracranianos de outras neoplasias contendo epitélio escamoso, como os craniofaringiomas e os colesteatomas inflamatórios do ouvido médio. Entretanto, Toglia e col. [12], baseando-se na estrutura histológica e origem embrionária, tentam demonstrar o caráter unitário de todos os tumores epidermóides.

Também não tem sido menos controvertida a gênese dos tumores epidermóides intraespinhais. Embora a maioria dos autores admita sua origem congênita, parece não haver dúvida que alguns dos tumores epidermóides intrarraquianos possam resultar da implantação direta no canal vertebral de fragmentos de epiderme, levados pela ponta das agulhas, após punção lombares repetidas, como acontece nos casos de meningite. Dos 90 casos coletados na literatura por Manne e col. [5], 24 tiveram meningite tuberculosa 1 ano e meio a 9 anos antes do aparecimento dos sintomas provocados pelo tumor; todos os pacientes haviam sido submetidos a várias punções lombares na vigência da meningite. Em adição, em outros 13 casos existia história de punções lombares, 2 a 10 anos antes, por outros e diferente motivos. Nêsses 37 casos (41%), a etiologia dos tumores epidermóides pode ser atribuída ao mecanismo de implantação. Van Gilder e Schwartz [13], obtiveram, experimentalmente, com a implantação direta de homoagrafes cutâneos nos espaços epi e subaracnóides, em ratos brancos, a formação de tumores epidermóides em 89% dos espécimes. Tais resultados não só depõem a favor da gênese congênita dêsses tumores que se desenvolveriam a partir de células ectodérmicas ectópicas, como também mostram as possibilidades de serem alguns casos adquiridos, pela implantação direta do tecido epidérmico.

De acôrdo com sua origem, de uma ou mais camadas germinativas, os tumores congênitos são usualmente classificados em epidermóides, dermóides, teratóides e teratomas. Os primeiros são formados por tecido epitelial, sem estruturas dermáticas, enquanto os dermóides, além da epiderme, contém cabelos, glândulas sebáceas e outros anexos da pele. Os teratóides possuem tecidos provenientes de duas camadas germinativas e os teratomas de tôdas as três. Não obstante, nem sempre é fácil diferenciar os teratóides dos teratomas, porque existe tendência dos elementos ectodérmicos e mesodérmicos sobrepujarem em crescimento os derivados do endoderma, tornando difícil a análise final do número real de camadas germinativas que contribuiram para a formação do tumor [9].

No presente artigo descreveremos três casos de tumores epiteliais intraespinhais, dos quais dois extramedulares (um intradural e um epidural) e um intramedular. Um situava-se ao nível da coluna médio-torácica e os outros dois na tóraco-lombar e lombar, respectivamente. Dos três, dois apresentavam fístulas dérmicas congênitas.

OBSERVAÇÕES

CASO 1 — D.O., pardo, brasileiro, 5 anos, internado no HCPE, em 11-1-1966. Há cêrca de um mês o paciente sofreu uma queda e, em conseqüência, começou a sentir dôr lombar e pubiana e apresentar incontinência de urina. Duas semanas após evidenciou diminuição de fôrça muscular em ambos os membros inferiores e constipação intestinal. *Exame neurológico* — Paraplegia, com atrofia muscular; pés equinos varus. Arreflexia aquileia e patelar bilateral. Impossibilidade de se avaliar com exatidão o grau e extensão do déficit sensitivo nos membros inferiores por falta de colaboração do paciente. Dôres nos membros inferiores. Incontinência de urina. Relaxamento do esfinter anal. *Punção lombar*: líquido de aspecto purulento; raquimanometria mostrando bloqueio completo. *Punção cisternal*: líquido de aspecto normal. *Mielografia*: bloqueio ao nível da 11.ª vértebra torácica. *Operação* — Laminectomia de T^{11} a L^{3}. Após abertura da dura-máter evidenciou-se tumor de coloração amarelada, cístico, cuja cavidade continha líquido espêsso, amarelo, semelhante a pús. As paredes internas do cisto apresentavam côr esbranquiçada e o tumor estendia-se para cima até ao nível de T^{11} e, inferiormente, comprometia o cone medular e comprimia as raízes da cauda equina. O tumor era de situação intramedular e sòmente pôde ser extirpado parcialmente. Pós-operatório sem qualquer novidade, sendo dada alta hospitalar em 14-2-1966.

Exame histopatológico — Os cortes mostram parede de cisto revestida por epitélio pavimentoso estratificado queratinizante que repousa sôbre tecido conjuntivo fibroso, onde se notam algumas estruturas císticas recobertas por epitélio pavimentoso estratificado e ilhotas compostas pelo mesmo epitélio, ao lado de proliferação vascular, infiltrado mononuclear e áreas com cristais tipo colesterol e reação gigantocitária de corpo estranho. Êsse tecido fibroso e inflamatório faz corpo e se insinua com tecido nervoso medular, com intensa astrocitose e discreta proliferação vascular. Observam-se, ainda, estruturas ependimárias envolvidas por astrocitose intensa (Fig. 1). *Diagnóstico* — Cisto epidermóide intramedular.

CASO 2 — Y.C.S., 14 anos, sexo feminino, branca, admitida na C.S.B. em 31-7-1969. Nascida de parto normal, a têrmo, a paciente apresentava, na época, pequena mancha de coloração vinhosa, com cêrca de 2 cm de diâmetro, ao nível da coluna lombar, de cujo centro saía um fio de cabelo. Aos 6 meses de idade, o cabelo caiu e o local inflamou, com saída de pequena quantidade de pús. Com o uso de antibióticos parecia ter curado, mas decorridos dois meses voltou a supuração, novamente sarando com antibióticos e retornando a infectar com um ano de idade, quando então foi operada. A operação constou da ressecção da porção superficial da fístula, que recidivou três meses depois, tendo sido novamente operada sem resultado. Aos 8 meses de idade a criança já se mantinha de pé segurando as grades da cama porém nunca chegou a andar normalmente. Em fevereiro de 1957, aos dois anos de idade, foi outra vez operada da fístula, sendo, que naquela data já se fazia presente outra fístula na região glútea, à esquerda do terço superior do sulco interglúteo. Ambas as fístulas permanecem até o presente (Fig. 2) apesar das tentativas de curas cirúrgicas. Desde os três anos de idade os pais notaram incontinência de fezes e de urina. Aos dois anos de idade começou a exibir exagerada flexão da coxa esquerda sôbre o abdome, razão pela qual foram enfaixados os membros inferiores e submetidos à tração. Com o diagnóstico de "psoite" foi operada e de novo colocada sob tração. Em julho de 1957 formou-se abcesso na ná-

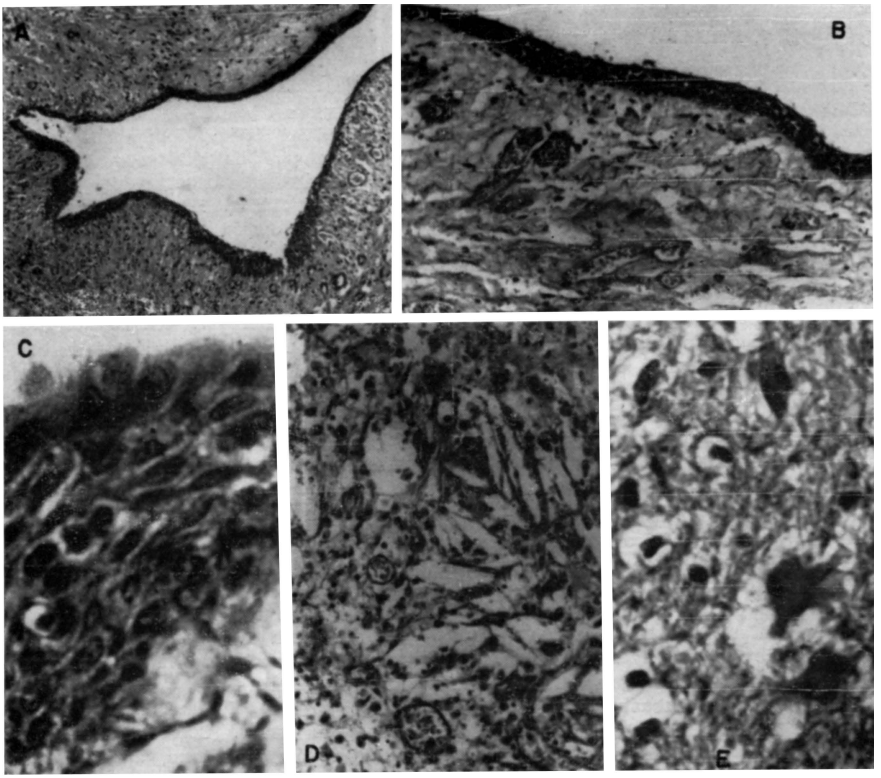

Fig. 1 — Caso 1. Em A, parte do cisto envolvida por tecido medular e com reação inflamatória; em B, revestimento epitelial do cisto; em C, detalhe do epitélio de revestimento realçando a disposição celular do tipo pavimentoso estratificado; em D, cristais de colesterol e reação inflamatória de permeio; em E, tecido medular com astrogliose reacional (H.E.).

Fig. 2 — Caso 2. Fotografias mostrando as fístulas lombar e glútea, escaras e cicatrizes de intervenções cirúrgicas anteriores.

dega, que foi incisado e drenado. Além de mais algumas tentativas infrutiferas de cura cirúrgica das fístulas, a paciente foi submetida a diversas operações ortopédicas, seguidas de engessamento e trações, em ambos os membros inferiores. Desde os três anos de idade em diante lhe foram seccionados vários tendões ao nível da "virilha" e dos joelhos, sem auferir os resultados desejados. Em 1962 foi submetida a enxêrtos ósseos nos pés, afim de fixá-los (sic). Em agôsto de 1964 foi operada de fístula abdominal, que drenava pús e urina. As fístulas permanecem abertas, sendo que a primitiva, com a qual nasceu, dá saída e pequena quantidade de pús; a segunda, adquirida aos dois anos, na região glútea esquerda, drena secreção muco-purulenta, de coloração castanha e odor fecalóide. Há muito que a mãe da paciente notara que, ao aplicar-lhe clisteres, aumentava imediatamente a quantidade de secreção drenada pela fistula. Em outubro de 1966 resolveu consultar um cirurgião de crianças que comprovou estar a fístula em comunicação com o reto, a cêrca de 8 cm do ânus, sendo feita "colostomia" (sic) ao nível da fossa iliaca direita, com o objetivo de drenar a matéria fecal e permitir a cura da fístula. Em março de 1967, a fístula foi debridade e ressecada porém, após período de dois meses de aparente cura, tudo retornou às condições anteriores.

Ao exame (31-7-1969), nota-se paciente em condições físicas precárias, exibindo desenvolvimento somático inferior a sua idade. Permanece no leito, de preferência em decúbito dorsal, com os membros inferiores semi-fletidos e aduzidos. É incapaz de manter-se de pé. Os membros inferiores estão atrofiados, principalmente em suas porções distais aos joelhos. A paciente é capaz de retificar voluntàriamente o membro inferior esquerdo, o que não consegue fazer com o direito, que mantem-se em flexão de 70.º ao nível do joelho. Pé e tornozelo de ambos os lados com artrodese (tipo Grice-subastragaliana). Pé equino-varo à direita. Pé balante à esquerda, com excessão da subastragaliana. Cicatrizes nas regiões tibianas, reliquats das operações acima citadas, para a retirada dos enxêrtos ósseos. Colostomia na fossa iliaca direita. Ao nível da 5.ª vértebra lombar, na linha mediana, existe orifício fistuloso, com cêrca de 5 cm de diâmetro, por onde drena pequena quantidade de pús. Mais abaixo, à esquerda do sulco interglúteo, observa-se outra fístula, pela qual escôa secreção muco-purulenta, de côr castanha e odor fecalóide. Escara no 1/3 superior e posterior da coxa esquerda. *Exame neurológico* — Paraplegia sensitivo-motora. Abolição bilateral dos reflexos aquileus e patelares. Contratura dos adutores. A fôrça muscular dos quadriceps está conservada à esquerda e discretamente diminuida à direita. Todos os demais músculos dos membros inferiores estão totalmente paralizados, com excessão dos flexores plantares do pé direito, com os quais a paciente consegue realizar movimento do pé, de pequena amplitude. Comprometimento de tôdas as formas de sensibilidade em ambos os membros inferiores, havendo anestesia nos pés, pernas e face posteriores da coxa; hipostesia nas faces antero-laterais das coxas. Incontinência de urina. Relaxamento do efincter anal. *Radiografias da coluna vertebral* — Escoliose tóraco-lombar dextro-convexa, com acentuado alargamento do canal raquiano lombar; osteoporose dos arcos posteriores das vértebras lombares (Fig. 3 a, b). *Mielografia por via cisternal*: parada do contraste ao nível de L1 (Fig. 3 c). *Radiografias da bacia e membros inferiores* — Atrofia da pelve e membros inferiores; luxação coxo-femural bilateral, com formação de néo-cótilo; deformidade em flexão dos joelhos; pé direito varo, com modificações das relações médio-társicas (sub-luxação astrágalo-escafóide). *Radiografias do trânsito intestinal* demonstram a existência de ileostomia e não de colostomia (transversostomia), que teria sido a operação realizada, de acôrdo com as informações dos pais da paciente. A *retosignoidoscopia* evidencia a presença de úlcera de 2 cm de diâmetro, com bordas duras, evertidas, fundo escuro e aderente ao sacro, à 9 cm do ânus. A *fistulografia* demonstra a comunicação da úlcera com a fístula da região glútea. *Urografia*: árvore urinária alta normal; bexiga de pequena capacidade, deformada e de paredes irregulares.

Intervenção cirúrgica — Em 13-8-1969, a paciente foi submetida a extensa laminectomia, comprometendo tôdas as vértebras lombares. As fístulas lombar e glútea foram dissecadas e ressecadas. A primeira comunicava-se com o canal raquiano, em continuidade com extenso tumor, que ocupava tôda a coluna lombar (Fig. 4).

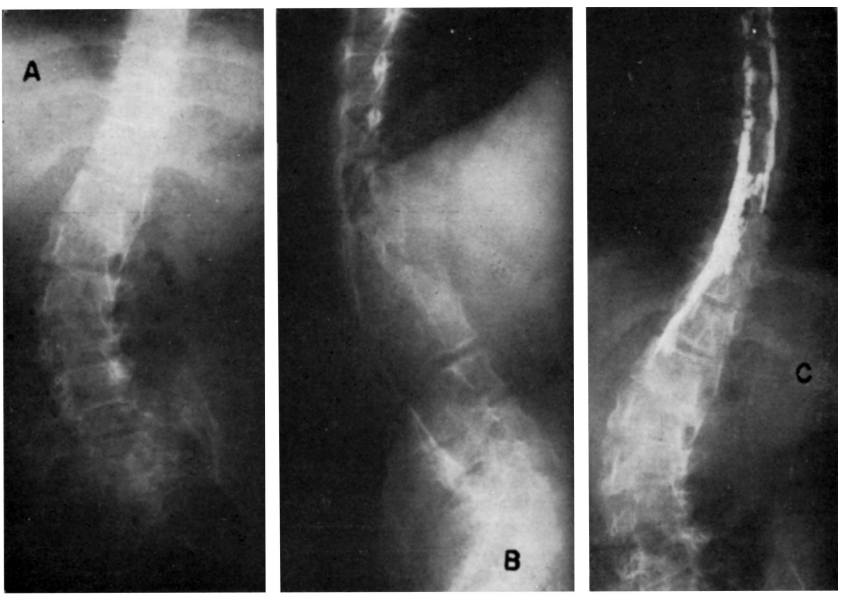

Fig. 3 — Caso 2. Em A e B, radiografias simples da coluna vertebral mostrando alargamento do canal raquiano lombar, osteoporose dos arcos vertebrais posteriores e escoliose dextro-convexa; em C, mielografia mostrando parada do contraste em L1.

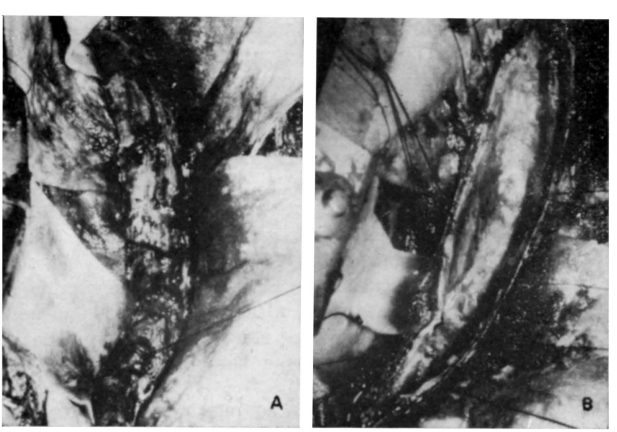

Fig. 4 — Caso 2. Em A, exposição do canal vertebral (Laminectomia de L1 a L5) assinalando o local de penetração da fístula dérmica na dura-mater; em B, aspecto das paredes internas do cisto após esvasiamento do seu conteúdo.

O tumor era cístico, intradural, cujas paredes, externamente, tinham coloração cinza--avermelhada, semelhante a da dura-máter. Esta última mostrava-se espessada. O conteúdo do cisto tinha côr branca, com discreta tonalidade amarelada e consistência pastosa, grumosa e de odor fétido. Internamente, as paredes do cisto exibiam côr branca-acinzentada brilhante. Após esvaziamento do conteúdo, o cisto foi totalmente removido, dissecando-o cuidadosamente das raizes da cauda equina, frouxamente aderentes as suas paredes e deslocadas para diante, de encontro com os corpos vertebrais.

O pós-operatório transcorreu sem novidades, a não ser que depois de removidos os pontos, a cicatriz operatória permaneceu aberta em dois pontos: um ao nível da antiga fistula lombar, que cicatrizou decorridos 15 dias; outro na extremidade inferior da incisão que não cicatrizou numa extensão de cêrca de 2 cm. Através desta abertura escoava secreção de côr castanha e de odor fecalóide, idêntica a anterior à cirurgia. Como não houvesse tendência à cicatrização, decorrido um mês, os pais da paciente concordaram com nossa sugestão inicial para a realização de ânus definitivo na fossa iliaca esquerda, com ressecção do reto e fechamento da ileostomia, com restabelecimento do trânsito intestinal. Tal operação foi realizada (Dr. Décio Pereira), em 8 de outubro de 1969. No pós-operatório imediato notou-se acentuada diminuição da secreção, que desapareceu logo depois. Com relação à cicatrização a situação permaneceu imutável até o dia da alta, decorridos 20 dias, quando começou a haver tendência à cicatrização.

Exame histopatológico do cisto-intrarraquiano — Os cortes mostram parede do cisto revestida por epitélio pavimentoso estratificado com ceratinização abundante e de córion fibrose com infiltração mononuclear e hemorragia, envolvendo em parte estruturas nervosas periféricas. Fistula cutânea com tecido de granulação, infiltrado polimorfonuclear, fibrose e reação granulomatosa de corpo estranho de permeio a microabscessos e restos de ceratina. O material do interior do cisto é composto predominantemente por ceratina e restos celulares com cristais de colesterol e raros mononucleares, com raros neutrófilos de permeio. *Diagnóstico* — Cisto epidermóide intrarraquiano; fistula cutânea infectada (Fig. 5).

A paciente foi re-examinada em 20-7-1970, decorridos quase 12 meses após a primeira operação por nós realizada. As fistulas permanecem cicatrizadas. Sob o ponto de vista neurológico não houve qualquer modificação, observando-se os mesmos déficits anteriores à cirurgia. Entretanto, dada a grande melhoria de seu estado geral, devida ao fechamento da ileostomia e a ausência de infecção crônica com a cura das fistulas, a paciente tornou-se capaz de sair da cama sòzinha e de se locomover sem ajuda, apoiando-se firmemente nos objetos e paredes ao seu alcance. Com o intuito de melhorar suas condições de locomoção foi proposta cirurgia ortopédica com objetivos de remover a contratura dos adutores, retificar o membro inferior direito (flexão do joelho a 70.º) e alongamento do tendão de Aquiles direito (pé equino varo). A paciente foi operada, em 14-8-1970 (Dr. Carlos Giesta), sendo feitas as seguintes intervenções: alongamento do tendão de Aquiles direito, transposição do biceps para a região supracondiliana, tenotomia do semimembranoso e semitendinoso (operação de Eggers), com tenotomia do fascia lata e capsolotomia posterior. A paciente teve alta 10 dias após, podendo-se prever a obtenção dos resultados colimados, visto que ela tornou-se capaz de extender ativamente seu membro inferior direito quase que completamente.

CASO 3 — W.S.O., 2 meses de idade, sexo masculino, branco, admitido no Serviço de Neurocirurgia do H.E.M.C. em 17-6-1969, em virtude de apresentar, ao nível da coluna médio-torácica, pequeno tumor subcutâneo, de consistência dura e pouco móvel (Fig. 6). Conta a mãe do paciente que seu filho nasceu com o referido tumor e que inicialmente havia também em seu centro pequeno orifício, do qual saia secreção sero-sanguinolenta. Com um mês de idade a fistula fechou, o que foi seguido de aumento do tumor. Ao exame, além do tumor, observa-se apenas hérnia umbelical. *Radiografias* da coluna vertebral não mostraram anomalias.

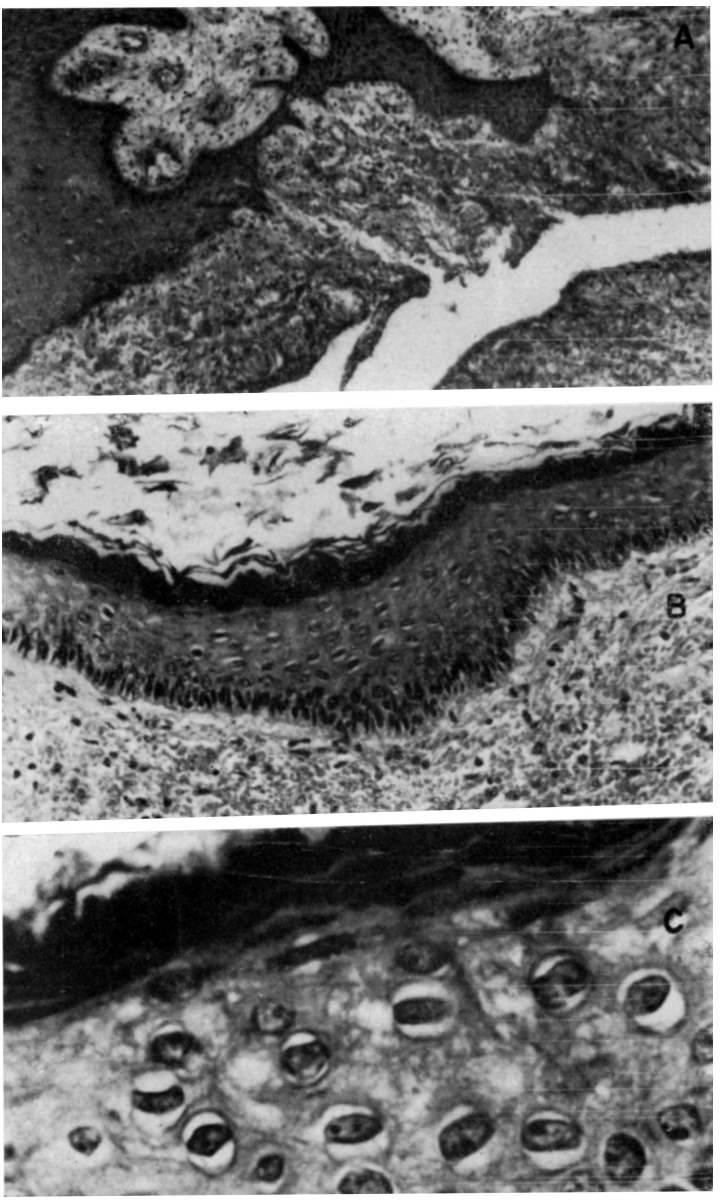

Fig. 5 — Caso 2. Em A, porção da fístula dérmica mostrando hiperplasia epitelial e tecido de granulação revestindo a parede; em B, parede do cisto evidenciando o epitélio pavimentoso estratificado ceratinizado de seu revestimento; em C, detalhe da figura anterior realçando as diversas camadas componentes do epitélio (H.E.).

Apesar de neurològicamente não se observar qualquer anormalidade resolveu-se fazer punção lombar, que demonstrou existir bloqueio. Liquido cefalorraquiano de aspecto normal. *Mielografia por via cisternal*: parada do contraste ao nível de T7 (fig. 6).

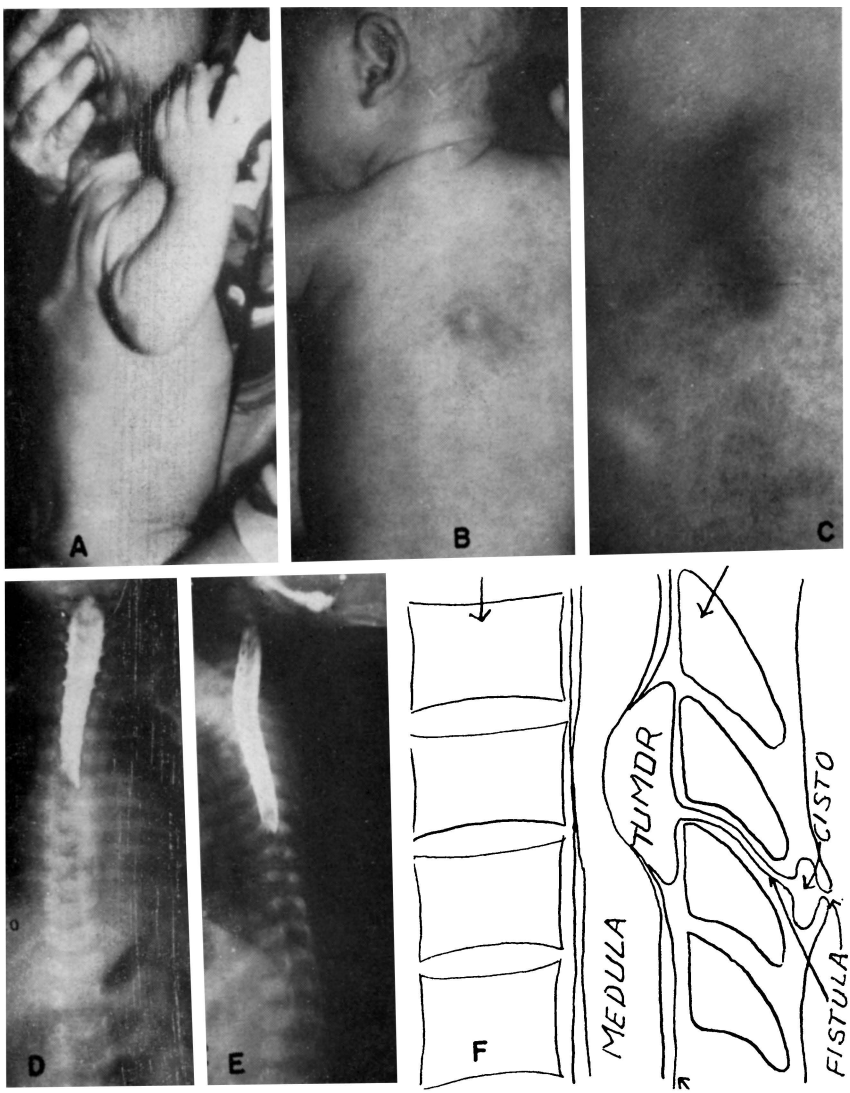

Fig. 6 — Caso 3. Em A, B e C, aspectos do cisto subcutâneo ao nível da região médio-torácica; em D e E, mielografia mostrando a parada da coluna de Pantopaque em T7; em F, esquema mostrando a situação do tumor dermóide no espaço epidural e o trajeto fistuloso com dilatação cística subcutânea.

Intervenção cirúrgica — Presença de um tumor subcutâneo ligado à superfície cutânea por uma fístula e também unido a outro tumor intrarraquiano e epidural por um trajeto fistuloso. Êste último seguia por entre as apófises espinhosas de T7-T8. O tumor subcutâneo continha secreção semelhante a pús. Laminectomia de T6-T7-T8. O tumor epidural mostrava-se como pequena massa compacta, de côr amarela, pouco vascularizada, francamente aderente aos planos vizinhos, sendo totalmente removido. *Exame histopatológico do tumor epidural* — Os cortes mostram cisto contendo polimorfonucleares, material necrótico, ceratina e pêlos. A parede é revestida por epitélio pavimentoso estratificado com camada granulosa e córnea bem diferenciadas, exibindo, em limitadas áreas, edema e infiltrado polimorfonuclear configurando microabscessos. O córion apresenta tecido fibroso com neoformação vascular, infiltrado neutrofílico e áreas supuradas com tecido de granulação e numerosos gigantócitos tipo corpo estranho; raras estruturas anexiais representadas por folículo piloso e glândulas sebáceas. A fístula dérmica apresenta-se revestida por tecido de granulação com numerosas células gigantes tipo corpo estranho de permeio e infiltrado polimorfonuclear; encontra-se êste mesmo aspecto ao nível do canal que liga a cavidade cística à superfície cutânea. *Diagnóstico*: Cisto dermóide intrarraquiano infectado e fístula dérmica infectada com reação gigantocitária de corpo estranho (Fig. 7).

COMENTÁRIOS

Pelas revisões bibliográficas [5, 9] observa-se que os tumores epidermóides intraespinhais são de evolução lenta, com tempo médio de duração de cêrca de 10 anos. A idade da maioria dos pacientes, na época da operação encontrava-se entre os 30 e 40 anos. Entretanto, nos casos em que o tumor se faz acompanhar de fístula dérmica, a média de idade é bem menor, como demonstraram Sachs e Horrax [9] pela revisão de 14 casos, nos quais foi de aproximadamente 11 anos; 8 pacientes tinham menos de 4 anos de idade quando operados. O fato da maioria dêsses tumores só se revelar tardiàmente não deixa de ser surpreendente em se tratando de lesões consideradas congênitas e isso tem sido usado como argumento para pôr em dúvida tal origem.

Excepcionalmente êsses tumores se fazem notar desde o nascimento da criança ou decorridos alguns meses, como aconteceu com um de nossos pacientes (caso 2). Em outro de nossos pacientes (caso 3), operado aos 2 meses de idade, o diagnóstico tão precoce do tumor deveu-se à feliz lembrança de se praticar punção lombar, com raquimanometria, apesar de não haver qualquer sintoma neurológico ou sinal radiológico de sua presença. Não obstante, a existência de fístula dérmica ao nível da coluna torácica nos fêz suspeitar da possibilidade de tumor epidermóide intrarraquiano, o que foi confirmado pelo bloqueio raquimanométrico e mielográfico; na intervenção cirúrgica evidenciou-se tumor dermóide epidural, que foi totalmente removido. Êste caso veio reforçar nossa convicção de que todo paciente com fístula dérmica congênita ao nível da coluna vertebral, acima do segmento lombo-sacro, deve ser submetido a punção lombar e raquimanometria, com eventual mielografia, mesmo na ausência de sintomas neurológicos. É evidente que quanto mais precoce o diagnóstico mais efetivos serão os resultados da cirurgia no que concerne à recuperação dos déficits neurológicos.

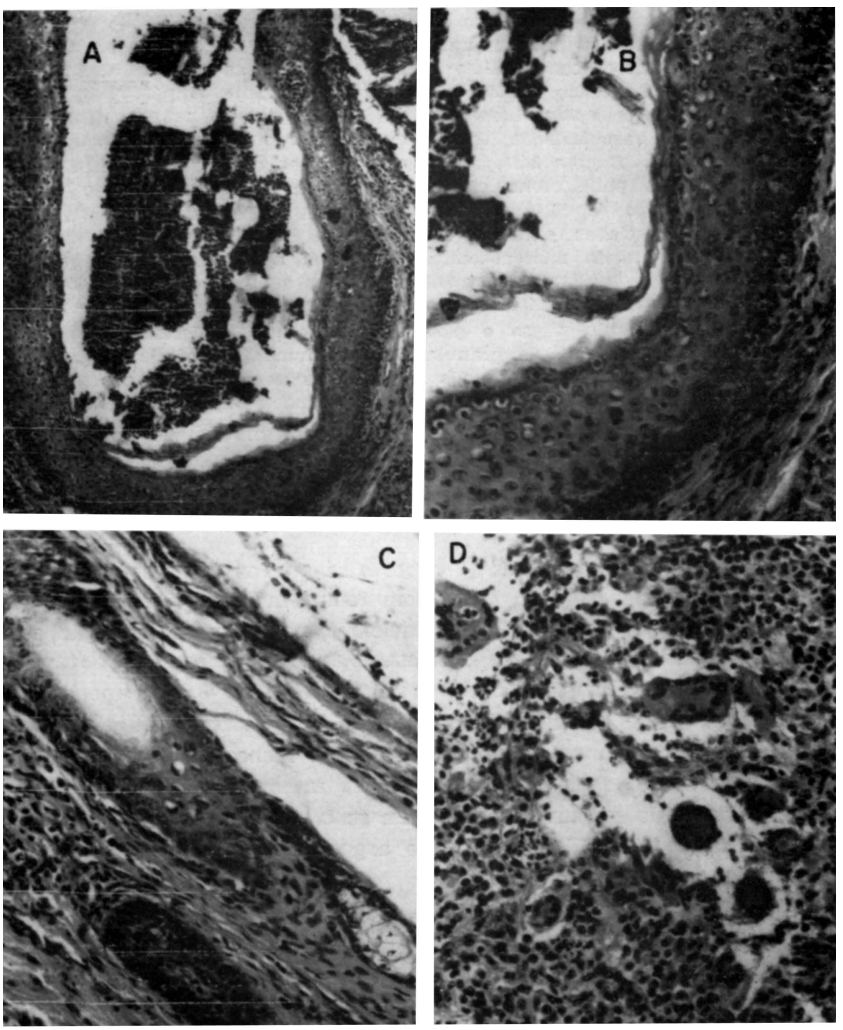

Fig. 7 — Caso 3. Em A, cisto revestido por tecido epitelial, contendo material purulento; em B, parede do cisto revestida por epitélio pavimentoso estratificado e conteúdo constituido por exsudato purulento, ceratina e pêlos; em C, área da parede do cisto contendo folículo piloso com glândula sebácea; em D, detalhe da fístula mostrando células gigantes de corpo estranho e numerosos polimorfonucleares (H.E.).

Infelizmente êste não foi o caso da paciente Y.C.S., de 14 anos de idade (caso 2), que constitui exemplo oposto ao que acabamos de comentar, pois seu estado atual deve-se, sem dúvida, à falta de diagnóstico, apesar da paciente apresentar fístula dérmica congênita na coluna lombar e manifesta-

ções neurológicas evidentes desde um ano de idade. Recomendamos a leitura da observação dessa paciente, em especial, pois ela revelará melhor de que qualquer comentário, por mais contundente que possa ser, tôdas as possíveis conseqüências, físicas, morais e sociais, diretas e indiretas, que poderão advir de uma neoplasia benigna como esta, quando não diagnosticada e removida a tempo.

Finalmente, sôbre o paciente D.O., de 5 anos de idade (caso 1), temos a comentar que se trata de tumor epidermóide intramedular, eventualidade rara [4, 11], cuja sintomatologia iniciou-se sùbitamente, após uma queda. Manne e col. [5], na revisão bibliográfica que realizaram, separaram um grupo de 10 pacientes com epidermóides intraespinhais, nos quais a sintomatologia relacionada com o tumor foi presumìvelmente precipitada por traumatismos de diversas naturezas. É difícil, se não impossível, avaliar até que ponto o traumatismo pode ser responsabilizado pelo início dos sintomas. No caso em tela, não havia qualquer indício que justificasse o diagnóstico pré-operatório de tumor epidermóide, a não ser que pela punção lombar obtivemos líquido semelhante a pús, enquanto a punção cisternal mostrou líquido de aspecto normal. É viável que se tenha puncionado o cisto visto que no ato cirúrgico não havia evidência de secreção purulenta ao nível do fundo do saco dural. A extirpação parcial do tumor foi considerada a atitude operatória correta, dada à firme aderência de sua cápsula com o tecido medular. Esta tem sido também a conduta adotada por outros autores [4, 6, 11], em razão dêsses tumores serem císticos, benignos e de crescimento muito lento; a simples evacuação do seu conteúdo geralmente produz regressão total ou parcial da sintomatologia, sem os riscos da extirpação completa do tumor, que hàbitualmente se faz acompanhar de lesões medulares irreparáveis. Stevens e Schlesinger [11] citam um caso de tumor epidermóide intramedular reoperado três vêzes, com sucesso. Os mesmos autores registram outro caso muito instrutivo, seguido por 11 anos, durante os quais o paciente recebeu três sessões de radioterapia antes da indicação da laminectomia descompresiva, a qual possibilitou o diagnóstico e a evacuação do cisto epidermóide intramedular. A melhoria obtida pelo paciente após a radioterapia foi atribuída à diminuição da reação inflamatória provocada pelo tumor. Êste caso serve de advertência sôbre os riscos de se deduzir a natureza de um tumor intrarraquiano por sua resposta à radioterapia.

A associação de fístula dérmica torna os pacientes susceptíveis a surtos de meningite, que indiretamente tem contribuido para o diagnóstico de tumor epidermóide nêsse grupo de casos [9]. Dois de nossos três pacientes apresentavam fístulas dérmicas congênitas, porém em ambos não havia história de meningite. No paciente W.S.O. (caso 3) a fístula terminava no espaço epidural, em continuidade com o tumor dermóide, enquanto que no caso 2 em um grande cisto intradural. Nos 6 casos de cistos epidermóides associados à fístulas dérmicas coletados por Manne e col. [5], 5 apresentavam história de meningite precedendo o diagnóstico de tumor. A freqüência de surtos de meningite nos casos de fístulas dérmicas congênitas é fàcilmente explicada pela porta de entrada à infecção que elas representam. É excepcional a

associação de fístula dérmica com tumor epidermóide ou dermóide da coluna cervical. Segundo Sachs e Horrax [9], o caso descrito por êles constitui, possìvelmente, o primeiro registrado na literatura. Na presença de irritação meningéia ou sinais sistêmicos de infecção, acompanhando sintomatologia de lesão expansiva intrarraquiana, deve-se suspeitar de abscesso intramedular, subdural ou epidural. Tal eventualidade constitui uma emergência cirúrgica.

É comum a verificação de espinha bífida nos casos de tumores epidermóides, dermóides e de fístulas dérmicas congênitas. São muito mais raras as observações de outras anomalias raquimedulares, tais como, a raquiósquise, a espondilolistese, a diastematomielia, a hidromielia e a siringomielia. Em nenhum de nossos casos havia espinha bífida oculta. Hàbitualmente únicos, os tumores epidermóides e dermóides podem ser múltiplos [5, 7]. Tal multiplicidade pode ser primária ou secundária à rotura ou fragmentação de um tumor e implantação metastática no espaço subaracnóide. É interessante assinalar que foram observados tumores epidermóides múltiplos em 18 pacientes pertencentes a um grupo de 24 casos, nas quais existiam antecedentes de punções lombares repetidas por meningite [5]; todos os tumores situavam-se na cauda equina, o que torna viável a hipótese de implantação de epiderme diretamente levada pelas agulhas de punção lombar.

As radiografias da coluna vertebral da paciente Y.C.S. (caso 2) revelaram tôdas as alterações geralmente vistas em casos similares de tumores congênitos de longa duração: alargamento ântero-posterior e lateral do canal vertebral, com erosão dos pedículos e osteoporose dos arcos posteriores; no caso também havia escoliose tóraco-lombar dextro-convexa. Moore e Walker [6] registraram um caso de tumor epidermóide com calcificações intrarraquianas visíveis pelo exame radiológico.

A associação de sintomas de longa duração, a evidência radiológica de erosão e alargamento do canal espinhal, a existência de espinha bífida oculta ou de fístula dérmica, são indícios que podem levar ao diagnóstico pré-operatório de tumor epidermóide ou dermóide intrarraquiano.

RESUMO

São relatados dois casos de tumores epidermóides e um de tumor dermóide, todos intrarraquianos. Êste último era de localização epidural ao nível da coluna torácica (caso 3); os dois tumores epidermóides situavam-se na coluna tóraco-lombar (caso 1) e lombar (caso 2), respectivamente, sendo o primeiro intramedular e o segundo intradural. Em dois casos (casos 2 e 3) os tumores associavam-se a fístula dérmica congênita. Um paciente (caso 3) foi operado aos dois meses de idade; a descoberta do tumor deveu-se à realização da raquimanometria que revelou bloqueio, apesar do paciente não apresentar qualquer sinal neurológico de compressão medular. Os autores são de opinião que, em presença de fístula dérmica congênita ao nível da coluna vertebral, principalmente quando localizada acima do segmento lombosacro, deve-se sempre suspeitar da possibilidade do tumor epidermóide ou dermóide intrarraquiano, mesmo na ausência de sinais neurológicos. A combi-

nação de sintomas neurológicos de longa duração, a evidência radiológica de erosão e alargamento do canal raquiano e a história de fístula dérmica congênita proporcionaram o diagnóstico pré-operatório correto no caso 2.

SUMMARY

Intraspinal epidermoid and dermoid tumours.

Two cases of epidermoids and one case of dermoid intraspinal tumours are reported. The last case was located at thoracic level (T7) (case 3) and was epidural in localization. The two epidermoids tumours were located at the thoracic-lumbar (case 1) and lumbar (case 2) level, respectively; the first was intramedullary and the second subdural in localization. In two (cases 2 and 3) there was associated communicating pilonidal sinuses. One of the patients (case 3) was operated within the second month of age. The early discovery of the tumour in this patient was made through a lumbar raquimanometry that disclosed a complete subarachnoid block. In spite of this the patient did not presented any neurological symptoms. The authors are of opinion that in presence of a dermal fistula higher to lumbo-sacral spinal segment one must have in mind the possibility of intraspinal epidermoid or dermoid tumour, even in absence of neurological symptoms. The combination of long term clinical symptoms, radiographic evidence of pressure erosion, enlargement of the spinal canal and pilonidal sinus led to the correct preoperative diagnosis in case 2.

REFERÊNCIAS

1. BLACK, S. P. W. & GERMAN, W. J. — Four congenital tumors found at operation within the vertebral canal with observations on their incidente. J. Neurosurg. 7:49, 1950.
2. GRANT, F. C. & AUSTIN, G. M. — Epidermoids: clinical evaluation and surgical results. J. Neurosurg. 7:190, 1950.
3. INGRAHAM, F. D. & MATSON, D. D. — Neurosurgery of Infancy and Childhood. Charles C. Thomas Publisher, Springfield (Illinois), 1954.
4. KING, A. B. — Intramedullary epidermoid tumor of the spinal cord. J. Neurosurg. 14:353, 1957.
5. MANNE, N. J.; ULHLEIN, A. & KERNOHAN, J. W. — Intraspinal epidermoids. J. Neurosurg. 19:754, 1962.
6. MOORE, W. W. & WALKER, .. — Intraspinal epidermoid tumor. Case report and discussion. J. Neurosurg. 8:343, 1951.
7. RASKIM, N. — A case of epidermoid (cholesteatoma) of the brain and cauda equina. J. Neurosurg. 6:534, 1949.
8. REEVES, D. L. — Epidermoid (mixed) tumors of the central nervous system. J. Neurosurg. 26:21, 1967.
9. SACHS, Jr. E. & HORRAX, G. — A cervical and lumbar pilonidal sinus communicating with intraspinal dermoids. Report of two cases and review of the litterrature. J. Neurosurg. 6:97, 1949.
10. SLOOF, J. L.; KERNOHAN, J. W. & MacCARTY, C. S. — Primary Intramedullary Tumors of the Spinal Gord and Filum Terminale. W. B. Saunders Co., Philadelphia-London, 1964.

11. STEVENS, W. W. & SCHLESINGER, E. B. — Intramedullary epidermoid tumors of the thoracic spinal cord. Report of two cases. J. Neurosurg. 29:296, 1968.
12. TOGLIA, J. U.; NETSKY, M. G. & ALEXANDER Jr., E. — Epithelial (epidermoid) tumors of the cranium. Their commom nature and pathogenesis. J. Neurosurg. 27:384, 1965.
13. VAN GILDER, J. C. & SCHWARTZ, H. G. — Growth of dermoid from skin implants to the nervous system and surrounding spaces of the newborn rat. J. Neurosurg. 36:14, 1967.
14. ZÜLCH, K. J. — Brain Tumors. Their Biology and Pathology. Springer Publishing Co., New York, 1965.

Hospital Estadual Miguel Couto — Serviço de Neurocirurgia — Rua Mario Ribeiro, s/n.º — Rio de Janeiro, GB — Brasil.