

# Metástase tonsilar de melanoma maligno

Lidiane Maria de Brito Macedo Ferreira<sup>1</sup>, Érika Ferreira Gomes<sup>2</sup>, Maria do Socorro Barros da Silva<sup>3</sup>, Roberta de Paula Araújo<sup>4</sup>, Adson Sales do Nascimento Rios<sup>5</sup>

# Tonsillar melanoma metastasis

Palavras-chave: melanoma maligno, tonsila palatina.  
Keywords: malignant melanoma, palatine tonsils.

## INTRODUÇÃO

O melanoma maligno é uma neoplasia cutânea melanocítica que possui caráter agressivo e rápida expansão<sup>1</sup>. Apesar do diagnóstico, a mortalidade da doença ainda atinge níveis bastante elevados. Metástases para a cavidade oral de melanoma cutâneo são raras<sup>2-5</sup>: até 2001 menos de 30 casos haviam sido publicados de metástases para as tonsilas palatinas<sup>3</sup>. Este tipo de disseminação se dá por via hematogênica, e o prognóstico é ruim. As razões que motivaram a apresentação deste caso são a raridade do achado e a importância do diagnóstico precoce, visto nem sempre ser a cavidade oral examinada de rotina por clínicos e oncologistas em acompanhamento de pacientes com diagnóstico de melanoma.

## CASO CLÍNICO

J.A.C., masculino, 56 anos. Diagnóstico há dois anos de melanoma em

região supraclavicular direita. Há 4 meses procurou o serviço de otorrinolaringologia com queixa de faringite de repetição, que não cedia ao uso de analgésicos. Referia leve disfagia, sem febre. Ao exame físico, bom estado geral, normocorado e eutrófico; rinoscopia anterior e otoscopia sem alterações. Oroscoopia: tonsilas simétricas grau II, presença de lesão hipercrômica enegrecida em toda a extensão da tonsila palatina direita, irregular, indolor e sem sinais flogísticos. Tonsila palatina esquerda e mucosa oral sem alterações. Ausência de adenomegalias cervicais. Radiografia pulmonar detectou lesões disseminadas no parênquima de ambos os pulmões. Foi submetido à biópsia excisional das tonsilas palatinas no Hospital Geral de Fortaleza em maio/2004. Achado cirúrgico: tonsila direita: tecido hipercrômico, endurecido e com aspecto infiltrativo para o palato mole, e bastante sangrante à ressecção; tonsila esquerda: aparentemente sem alterações, ressecção sem dificuldades. O histopatológico confirmou a presença de metástases de melanoma maligno nas tonsilas, bilateralmente, inclusive com acometimento macroscópico bilateral aos cortes histológicos (Figura 1). O paciente foi então encaminhado para realização de quimioterapia.

teriza-se por lesões pigmentadas com variabilidade de cor (preta, marrom, rosa, branca), assimétricas e de bordas irregulares. Tem caráter invasivo, podendo dar metástases para linfonodos, pulmões, fígado e cérebro<sup>6</sup>.

Na orofaringe sua presença é rara. Há descrito<sup>3</sup> que as metástases para tonsila palatina são geralmente tardias (cerca de seis anos e meio), o que não ocorreu com o caso por nós descrito, que revelou metástase dois anos após a detecção da lesão inicial.

A suspeita clínica no caso apresentado se deu pela história prévia de melanoma cutâneo, confirmado por histopatológico, e pela apresentação clínica de lesão pigmentada irregular na tonsila do paciente. Apesar da queixa do paciente ser de apenas dor e irritação faríngea, o exame físico foi essencial para diferenciar a patologia de uma faringite viral ou bacteriana de repetição.

## REFERÊNCIAS BIBLIOGRÁFICAS

1. Matthew H, Mraz-Gerhard S. Primary cutaneous malignant melanoma and its precursor lesions: Diagnostic and therapeutic overview. *J Am Acad Dermatol* 2001;45:260-76.
2. Wakasugi S, Kageshita T, Ono T. Metastatic melanoma to the palatine tonsil with a favourable prognosis. *Br J Dermatol* 2001 Aug;145(2):327-9.
3. Cauchois R, Laccourreye O, Carnot F. Metastatic tonsil melanoma. *Ann Otol Rhinol Laryngol* 1993 Sep;102(9):731-4.
4. Murphy D, Gillen P. Metastatic melanoma of the tonsil. *Ir Med J* 2001 Sep;94(8):236-7.
5. Ramamurthy L, Nassar WY, Hasleton PS. Metastatic melanoma of the tonsil and the nasopharynx. *J Laryngol Otol* 1995 Mar;109(3):236-7.
6. Tueche SG. Behavior of malignant melanoma with tonsil metastasis. *Ann Med Interne* 2002 Mar;153(2):136-8.

## DISCUSSÃO

O melanoma é um tumor constituído por proliferação de melanócitos atípicos localizados na camada basal do epitélio. Clinicamente, caracte-

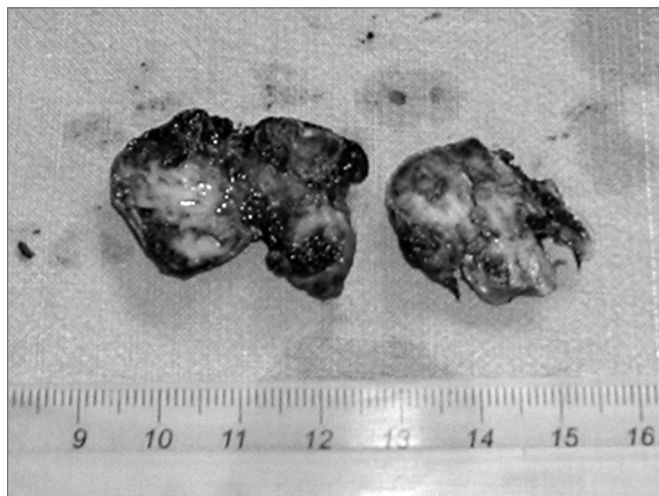


Figura 1. Macroscopia das tonsilas palatinas - tonsilas direita e esquerda com áreas de hiperchromia.

<sup>1</sup> Médica residente de otorrinolaringologia do Hospital Geral de Fortaleza SESA/SUS.

<sup>2</sup> Médica otorrinolaringologista, Preceptora da Residência de Otorrinolaringologia do Hospital Geral de Fortaleza-SESA/SUS.

<sup>3</sup> Médica otorrinolaringologista, Preceptora da Residência de Otorrinolaringologia do Hospital Geral de Fortaleza-SESA/SUS.

<sup>4</sup> Médica residente de otorrinolaringologia do Hospital Geral de Fortaleza-SESA/SUS.

<sup>5</sup> Médico residente de otorrinolaringologia do Hospital Geral de Fortaleza-SESA/SUS.

Hospital Geral de Fortaleza - SESA/SUS.

Endereço para correspondência: Lidiane Maria de Brito Macedo Ferreira - Rua Eduardo Novaes 140 apto. 203 Sapiranga Fortaleza CE 60.834-030.

Tel: (0xx85) 273-3225/ Cel. (0xx85) 8873-5848 - E-mail: lidianembm@yahoo.com.br

Este artigo foi submetido no SGP (Sistema de Gestão de Publicações) da RBORL em 9 de março de 2005. cod. 62.

Artigo aceito em 29 de maio de 2006.