

# Terapia por pressão negativa no tratamento de feridas complexas

## *Negative pressure therapy for the treatment of complex wounds*

RENAN VICTOR KÜMPEL SCHMIDT LIMA<sup>1</sup>; PEDRO SOLER COLTRO, ACBC-SP<sup>1</sup>; JAYME ADRIANO FARINA JÚNIOR<sup>1</sup>.

### R E S U M O

O objetivo desse estudo é avaliar a eficácia da terapia por pressão negativa (TPN) no tratamento de feridas complexas, com ênfase em seus mecanismos de ação e principais indicações terapêuticas. Foi realizada revisão na base de dados *Pubmed / Medline*, em artigos publicados de 1997 a 2016, e selecionados os mais relevantes. O mecanismo de ação da TPN envolve efeitos físicos, como o aumento da perfusão, controle do edema e do exsudato, redução das dimensões da ferida e depuração bacteriana, e biológicos, como o estímulo à formação de tecido de granulação, microdeformações e redução da resposta inflamatória local. As principais indicações da TPN são as feridas complexas como úlceras por pressão, feridas traumáticas, deiscências de ferida operatória, queimaduras, feridas necrotizantes, úlceras venosas, feridas diabéticas, os enxertos de pele, o abdome aberto, na prevenção de complicações em incisões fechadas e na associação com instilação de soluções em feridas infectadas.

**Descritores:** Tratamento de Ferimentos com Pressão Negativa. Ferimentos e Lesões. Técnicas de Fechamento de Ferimentos. Úlcera por Pressão. Deiscência da Ferida Operatória.

### INTRODUÇÃO

Estudadas desde a antiguidade, as feridas ainda hoje representam desafio aos profissionais de saúde. De etiologia diversa e apresentação clínica multiforme, esta entidade patológica sempre se mostrou prevalente nas diferentes culturas, recebendo tratamentos variados à luz do conhecimento disponível em cada período.

Na atualidade, as feridas consideradas difíceis de tratar, chamadas feridas complexas<sup>1</sup>, têm recebido cada vez mais atenção de médicos e enfermeiros (envolvidos diretamente nos cuidados, tratamento e uso de novas tecnologias), bem como dos gestores da área da saúde (preocupados com o impacto que o tratamento das feridas gera nos custos institucionais). O aumento da prevalência dessas feridas deve-se, principalmente, ao envelhecimento da população e aos traumas nos grandes centros urbanos.

O surgimento de uma ferida complexa eleva as taxas de morbimortalidade, aumenta os custos globais do tratamento (insumos e recursos humanos) e acarreta maior tempo de hospitalização. Nesse contexto, é mandatório que o cirurgião conheça alternativas que possam acelerar o processo de reparação de uma ferida, permitindo ao paciente uma alta hospitalar mais precoce e o retorno às suas atividades cotidianas.

Com este fim, a terapia por pressão negativa (TPN) ou terapia por pressão subatmosférica, introduzida comercialmente após os estudos de Argenta e Morykwas em 1997<sup>2</sup>, apresenta-se como um importante método adjuvante no tratamento das feridas – com proposta principal de acelerar o processo de reparação e preparo do leito da ferida até sua cobertura definitiva por meio dos diversos métodos de reconstrução tecidual.

O objetivo desse estudo é revisar a literatura sobre a TPN no tratamento das feridas complexas, com ênfase em seus mecanismos de ação e principais indicações terapêuticas.

### MÉTODOS

Foi realizada revisão da literatura na base de dados *Pubmed / Medline*, incluindo artigos originais e revisões sistemáticas, publicados entre os anos de 1997 e 2016. Os descritores utilizados foram “negative pressure wound therapy”, isolado ou associado com “wound”, “ulcer”, “pressure sore”, “trauma”, “dehiscence”, “burn”, “venous ulcer”, “diabetic wound”, “open abdomen”, “skin graft”, “prevention” e “instillation”. Foram selecionados os artigos mais relevantes e as evidências foram agrupadas de forma a resumir suas recomendações.

1 - Faculdade de Medicina de Ribeirão Preto, Universidade de São Paulo, Divisão de Cirurgia Plástica, Ribeirão Preto, São Paulo, Brasil.

## PRINCÍPIOS E EQUIPAMENTOS DA TPN

A TPN é um tipo de tratamento ativo da ferida que promove sua cicatrização em ambiente úmido, por meio de uma pressão subatmosférica controlada e aplicada localmente. A TPN é composta por um material de interface (espuma ou gaze), por meio do qual a pressão subatmosférica é aplicada e o exsudato é removido. Esse material fica em contato com o leito da ferida com objetivo de cobrir toda sua extensão, incluindo túneis e cavidades. O material de interface é coberto por uma película adesiva transparente que oclui totalmente a ferida em relação ao meio externo. Em seguida, um tubo de sucção é conectado a esse sistema e ao reservatório de exsudato, que é adaptado a um dispositivo computadorizado. Esse dispositivo pode permitir a programação de parâmetros para fornecer uma pressão subatmosférica no leito da ferida, possui alarme sonoro que indica eventual vazamento de ar pelo curativo e pode indicar a necessidade de troca do reservatório.

Atualmente, no Brasil, há diversos modelos e marcas de curativos comerciais e dispositivos baseados na TPN. Tais marcas possuem diferenças entre si, como em relação ao tipo de terapia disponível, ao material de interface, ao reservatório, ao dispositivo computadorizado (programação da terapia, alarmes sonoros, etc), ao tipo de instalação (hospitalar ou domiciliar), entre outras.

Quanto ao tipo de terapia, a pressão subatmosférica pode ser administrada de modo contínuo (sem interrupção), intermitente (com ciclos programados de interrupção intercalados com os de terapia), ou associado com instilação de soluções (com ciclos programados de instilação intercalados com ciclos de remoção da solução e ciclos de terapia). A terapia intermitente tem como objetivo acelerar a formação de tecido de granulação e a terapia com instilação é indicada para o tratamento de feridas infectadas<sup>3,4</sup>.

O material de interface pode ser composto por espuma ou gaze. Há evidências de que ambas fornecem os benefícios da TPN, com algumas particularidades<sup>3,5-8</sup>. A grande maioria das espumas é composta de poliuretano, com poros de diâmetros variando de 400 a 600 micras (que facilitam a transmissão das forças de sucção ao tecido e a drenagem do exsudato). As espumas possuem maior elasticidade, o que favorece sua adaptação ao leito da ferida, e permitem maior contração da ferida,

otimizando a aproximação de suas bordas. Contudo, o tecido de granulação pode crescer para dentro dos poros da espuma, o que pode causar pequenos traumas e dor durante sua retirada, principalmente se mantidas por mais de três dias no leito da ferida.

A gaze é composta de fibras de algodão dispostas em múltiplas camadas. O tecido de granulação geralmente não cresce para dentro das fibras da gaze, a remoção é menos dolorosa e ela pode ser impregnada com solução antimicrobiana. Entretanto, a porosidade das diferentes camadas de tecido não é coincidente (o que pode dificultar a transmissão de forças de sucção ao tecido e a drenagem de exsudato). Por possuir menor elasticidade, leva a menor contração da ferida e a aproximação das bordas é mais limitada.

Com relação às características histológicas e morfológicas, há evidências de que a cicatrização com espuma e gaze são similares<sup>3,6-8</sup>. Na prática clínica, alguns autores afirmam que a TPN com espuma está associada com maior rapidez na formação de tecido de granulação e maior contração das bordas da ferida em comparação com a TPN com gaze<sup>6,7</sup>, porém mais estudos clínicos são necessários para confirmar tais características.

As espumas possuem tamanhos e formas de apresentação variados, de modo que algumas possuem particularidades relacionadas à sua principal indicação. A espuma convencional é composta de poliuretano, mas há espumas de poliuretano impregnadas com prata para uso em feridas infectadas. Há também espumas compostas de álcool polivinílico que possui a vantagem de ter menor aderência ao leito, sendo indicada para uso sobre enxertos de pele e em feridas cavitárias ou tunelizadas, uma vez que sua remoção é facilitada. Para uso na cavidade abdominal, em contato com vísceras, há espumas que possuem prolongamentos com proteção plástica multiperfurada associada a espumas pré-cortadas. A terapia de instilação de soluções para tratamento e limpeza de feridas infectadas pode ser associado com a TPN. Além disso, outras conformações da espuma podem facilitar seu uso, como aquelas que já vêm pré-cortadas e aquelas que permitem aplicação da TPN em locais mais difíceis do corpo como em feridas plantares, uma vez que permite a adaptação do conector distante da lesão possibilitando a deambulação do paciente.

## INSTALAÇÃO DA TPN

Com relação ao tipo de instalação da TPN, há dispositivos que exigem hospitalização do paciente e outras que possibilitam a aplicação da TPN em regime domiciliar. A recomendação dos fabricantes é que a troca dos curativos seja feita a cada 48 a 72 horas, uma vez que a utilização por períodos maiores resulta em saturação da espuma ou da gaze, com diminuição da capacidade de drenagem adequada do exsudato, reduzindo a eficácia do tratamento. A troca do reservatório, em algumas marcas, é independente da troca do curativo, permitindo uma racionalização dos recursos. O fim do tratamento é determinado pela constatação de condições locais favoráveis, ou seja, quando o leito da ferida encontra-se adequadamente preparado para a subsequente cobertura cutânea (pelos métodos de reconstrução tecidual, como enxertos e retalhos) ou quando houve completa cicatrização e fechamento da ferida.

A instalação ambulatorial pode ser realizada na própria sala de consultório, e está indicada em feridas superficiais e não dolorosas. O curativo é acoplado a um dispositivo portátil, provido de bateria, que é responsável pela manutenção da pressão subatmosférica.

A instalação em regime de internação hospitalar pode ser feita no próprio leito ou no centro cirúrgico, com anestesia, este último indicado para feridas mais profundas e dolorosas, ou quando há necessidade de associação com outros procedimentos, como desbridamento de tecidos desvitalizados.

## MECANISMOS DE AÇÃO DA TPN

A aplicação da TPN fornece pressão subatmosférica uniforme no leito da ferida e seu mecanismo de ação envolve efeitos biológicos e físicos.

### Efeitos Biológicos

a) Mudança na conformação do citoesqueleto

A aplicação da TPN sobre uma ferida provoca uma deformação do citoesqueleto celular (microdeformações), responsável por desencadear potente estímulo à proliferação celular e à angiogênese<sup>5</sup>. Este é o princípio associado ao mecanismo de ação dos expansores teciduais e do alongamento de ossos por meio da distração osteogênica. Este estímulo à proliferação celular associado à tensão sobre as células foi comprovado *in vitro* em estudo realizado por Huang *et al.*, em 1998<sup>9</sup>.

b) Estímulo à formação do tecido de granulação

Após aplicação da TPN, há aumento do número de capilares no leito da ferida, além de deposição de tecido conjuntivo e matriz extracelular que formam, conjuntamente, o tecido de granulação. Chen *et al.* realizaram estudo experimental comparando, por meio de biópsias, a presença de brotos vasculares em feridas tratadas com TPN e com tratamento conservador. Nos períodos determinados (seis e 24 horas, três e seis dias), a densidade de brotos capilares no grupo submetido à TPN foi significativamente maior quando comparado ao grupo controle ( $p < 0,01$ )<sup>10</sup>.

c) Redução da resposta inflamatória local

Acredita-se que a utilização da TPN resulte em um controle da resposta inflamatória aguda pela depuração de citocinas pró-inflamatórias e enzimas proteolíticas (metaloproteinases da membrana), presentes no exsudato da ferida, que são responsáveis pela degradação da matriz extracelular e pela apoptose. Estudo experimental realizado por Norbury *et al.* com modelo porcino avaliou a dosagem sérica e no leito da ferida, de citocinas inflamatórias. Os autores encontraram níveis séricos menores de interferon gama (INF-gama) 12 e 36 horas após o ferimento nos animais submetidos à TPN em relação aos animais controle ( $p < 0,05$ ). No leito da ferida, os níveis de interleucina 8 (IL-8) também foram menores após 12 horas nos animais do grupo experimental ( $p < 0,05$ ). Outras citocinas como o fator transformador do crescimento beta (TGF- $\beta$ ) e o fator de necrose tumora alfa (TNF-alfa) também apresentaram redução no leito da ferida<sup>11</sup>.

### Efeitos Físicos

a) Aumento do fluxo sanguíneo à ferida

A aplicação da TPN aumenta o fluxo sanguíneo para a ferida, com conseqüente estímulo à formação do tecido de granulação. Por meio de estudos com ultrassom Doppler<sup>2</sup>, Argenta *et al.* demonstraram que o fluxo sanguíneo nos tecidos adjacentes à ferida aumenta com a TPN, sendo que a maior velocidade de fluxo foi observada com pressão subatmosférica de 125mmHg. Por outro lado, alguns estudos experimentais<sup>12,13</sup> evidenciaram que a aplicação de pressão subatmosférica excessiva tem efeito contrário, podendo até reduzir o fluxo sanguíneo local.

#### b) Redução do edema e controle de exsudato

O exsudato presente no leito pode macerar as bordas da ferida, interferindo com o processo cicatricial, além de ser um local propício à proliferação de microorganismos. Da mesma forma, o edema é prejudicial, pois dificulta a perfusão de nutrientes e oxigênio dos capilares ao leito da ferida. A TPN remove quantidades variáveis de exsudato da ferida, reduzindo o edema tecidual e promovendo a restauração do fluxo vascular e linfático, fator que explica o aumento da perfusão sanguínea local e a melhora da oferta de nutrientes e oxigênio<sup>2</sup>.

#### c) Redução das dimensões da ferida

A aplicação da TPN aproxima as bordas da ferida por meio de uma força centrípeta, levando à diminuição de suas dimensões pela contração tecidual<sup>3,14</sup>. Em 2004, Moues *et al.* verificaram, em estudo clínico controlado e randomizado, uma redução significativa do tamanho das feridas de 3,8% por dia para pacientes em uso de TPN e 1,7% por dia para pacientes em uso de gaze embebida com solução fisiológica ( $p < 0,05$ )<sup>15</sup>.

#### d) Depuração da carga bacteriana

As bactérias presentes na ferida competem pelos nutrientes e oxigênio que seriam destinados à reparação tecidual, prejudicando o processo de cicatrização<sup>2</sup>. A depuração da carga bacteriana da ferida, no entanto, é assunto controverso na literatura. Enquanto alguns estudos<sup>2</sup> demonstraram redução do número de bactérias com o uso da TPN, outros<sup>15,16</sup> não evidenciaram alterações significativas na carga bacteriana das feridas tratadas por este método.

### INDICAÇÕES DA TPN

Na literatura, é possível encontrar diversas indicações para a aplicação da TPN, com bons resultados relatados tanto em estudos clínicos randomizados e controlados, coortes prospectivos e retrospectivos, quanto em estudos com menor força de evidência (séries clínicas e relatos de casos). Dentre as principais indicações, temos: a) feridas complexas: úlceras por pressão, feridas traumáticas, feridas cirúrgicas (deiscências), queimaduras, feridas necrotizantes, feridas diabéticas, úlceras venosas, feridas inflamatórias, feridas por radiação, e outras; b) enxertos de pele: para otimizar a integração do enxerto ao

leito; c) abdome aberto; d) prevenção de complicações: em incisões fechadas; e) instilação de soluções: em feridas contaminadas ou infectadas.

A TPN tornou-se importante método adjuvante no tratamento de feridas complexas<sup>17</sup>. Por meio de um estudo retrospectivo, Coltro *et al.* analisaram 1926 pacientes com feridas complexas avaliados pela equipe de Cirurgia Plástica do Hospital das Clínicas da Faculdade de Medicina da USP. Destes, 907 pacientes (47%) foram submetidos à TPN como parte de seu tratamento<sup>18</sup>.

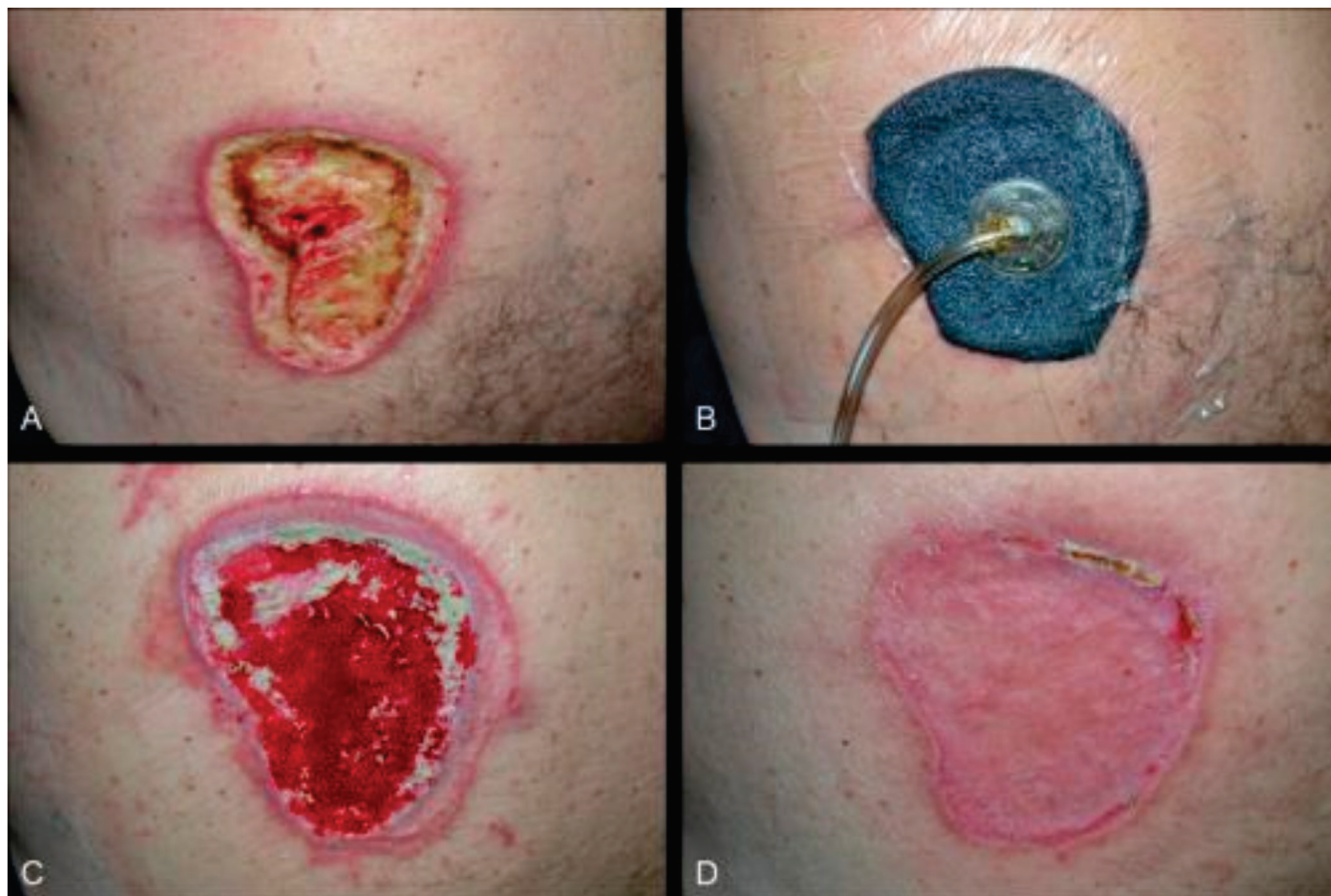A aplicação da TPN deve ser feita em ferida limpa, sem tecido desvitalizado (esfacelo ou escara) ou após adequado desbridamento. É imprescindível observar ainda as contraindicações à sua utilização, relatadas mais adiante. A seguir, as principais indicações da TPN estão representadas.

### Úlceras por pressão

As úlceras por pressão (UPP) são causadas pela pressão mantida entre uma proeminência óssea e o leito do paciente, levando a isquemia e necrose dos tecidos envolvidos. São comuns em pacientes com alguma restrição de mobilidade, como os traumatizados raquimedulares (paraplégicos e tetraplégicos) e pacientes sob sedação prolongada. Os locais mais frequentes para seu desenvolvimento são as regiões sacral, isquiática, trocantérica, calcânea e occipital, dentre outras (Figura 1).

A aplicação da TPN nestas feridas tem como principal objetivo promover a melhora das condições locais para uma cirurgia reparadora mais tardiamente, para obtenção de cobertura cutânea definitiva. Esta sequência é válida, sobretudo, nos casos de UPP estágios III e IV do National Pressure Ulcer Advisory Panel (NPUAP), representadas por feridas mais profundas, com exposição muscular ou óssea. Relatos clínicos como o realizado por Batra e Aseeja<sup>19</sup>, todavia, mostram que até mesmo feridas de maior complexidade, quando agudas, poderiam ser tratadas apenas pela aplicação da TPN.

Em 2002, Ford *et al.* realizaram estudo randomizado e controlado com 41 pacientes com UPP profundas, comparando a TPN com o tratamento tópico com gel promotores da cicatrização. A média porcentual de redução do volume da úlcera foi maior no grupo da TPN (51,8% x 42,1%,  $p=0,46$ ). A média do número de capilares por campo do leito da ferida também foi maior no



**Figura 1.** Paciente masculino, 58 anos, paraplégico. A) Úlcera por pressão na região lombar esquerda, com leito da ferida repleto de tecidos desvitalizados. B) Aplicação da TPN após desbridamento cirúrgico. C) Aspecto após TPN, com melhora do tecido de granulação no leito da ferida, antes da enxertia de pele. D) Pós-operatório com cobertura cutânea da ferida, após integração satisfatória do enxerto de pele.

grupo da TPN ( $p=0,75$ ). Os autores afirmam que a TPN promove a cicatrização e a neovascularização quando comparada com o tratamento tópico com gel<sup>20</sup>.

Ashby *et al.*, em 2012, conduziram um estudo randomizado e controlado em pacientes com UPP graus III e IV, evidenciando benefícios superiores da TPN em comparação com o curativo úmido<sup>4</sup>.

### Feridas traumáticas

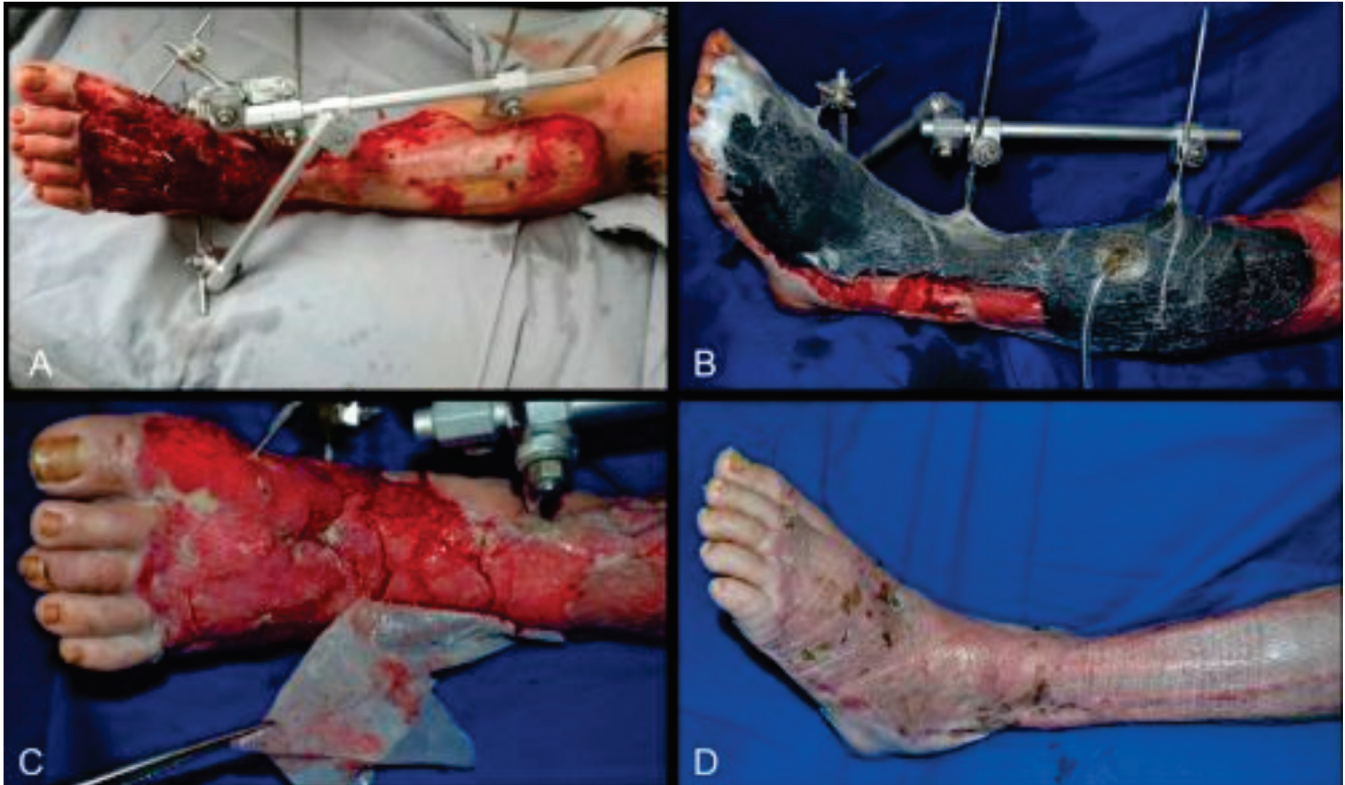
As feridas traumáticas incluem um grupo de feridas agudas, geralmente extensas, com perdas do revestimento cutâneo associadas ou não às fraturas. Estão representadas pelos ferimentos descolantes (Figura 2), fraturas expostas, feridas associadas com esmagamento muscular, e outras, acometendo predominantemente pacientes em idade economicamente ativa.

O estímulo à formação de tecido de granulação nessas feridas pode ser responsável pela redução na complexidade da opção de reconstrução. Por exemplo, a TPN

pode promover a cobertura de ossos e tendões expostos por tecido de granulação, permitindo o fechamento da ferida por meio de enxertia de pele, tornando desnecessário o emprego de retalhos, com e sem a utilização de matrizes dérmicas concomitantemente<sup>21</sup>.

Em 2012, Blum *et al.* avaliaram o efeito da TPN na taxa de infecção em 220 pacientes com fraturas expostas da tíbia, através de um estudo multicêntrico de coorte retrospectivo. A taxa de infecção do grupo que usou TPN foi menor (8,4% x 20,6%,  $p=0,01$ ) comparado ao grupo que recebeu curativo úmido convencional<sup>22</sup>. Em 2006, Yang *et al.* avaliaram a eficácia da TPN no tratamento de 34 pacientes com feridas de fasciotomia após síndrome compartimental traumática. O tempo médio até o fechamento definitivo dessas feridas foi 6,7 dias para o grupo da TPN e 16,1 dias para o grupo de curativo úmido convencional ( $p<0,05$ )<sup>23</sup>.

In 2013, Milcheski *et al.* estudaram 178 pacientes com feridas traumáticas de membros inferiores,



**Figura 2.** Paciente masculino, 30 anos, vítima de acidente automobilístico. A) Desnluvamento (ferimento descolante) da perna esquerda. B) Aplicação da TPN, permitindo crescimento de tecido de granulação sobre ossos e tendões inicialmente expostos. C) Aspecto após maturação da matriz dérmica aplicada sobre o leito da ferida, demonstrando a retirada da lâmina de silicone para receber enxerto de pele. D) Pós-operatório com cobertura cutânea da ferida, após integração satisfatória do enxerto de pele.

a maioria delas representada por ferimentos descolantes (desnluvamentos). A TPN reduziu significativamente a morbidade e o tempo de cicatrização dessas feridas quando comparada com os curativos convencionais previamente utilizados. Segundo os autores, a TPN é útil no tratamento de feridas agudas traumáticas, atuando como ponte entre o tratamento de urgência e a cobertura cutânea definitiva<sup>24</sup>.

### Feridas cirúrgicas (deiscências)

As deiscências são a ruptura ou abertura de uma incisão cirúrgica previamente fechada que ocorrem em 1 a 5% das cirurgias e estão associadas à obesidade, infecção e tensão na linha de sutura. Petzina *et al.*, em 2010, analisaram retrospectivamente 118 pacientes com mediastinite e deiscência de esternotomia após cirurgia cardíaca tratados com TPN (n=69) ou com terapia convencional (n=49). Os autores evidenciaram que o grupo tratado pela TPN apresentou redução na taxa de mortalidade (p=0,005) e na taxa de reinfecção esternal (p=0,008), além de ter uma tendência desse grupo per-

manecer menos tempo internado no hospital (p=0,08), reforçando a ideia da TPN como tratamento de primeira linha para infecção de ferida esternal<sup>25</sup>.

Em 2016, Morisaki *et al.* avaliaram 73 pacientes que desenvolveram infecção profunda da ferida esternal após cirurgia cardíaca. Os autores afirmam que o preparo do leito da ferida com a TPN seguido de reconstrução com retalhos foram associados com melhora do prognóstico dos pacientes e redução da mortalidade causada pela infecção associada à deiscência da esternotomia<sup>26</sup>.

Uma precaução a ser tomada é a interposição de uma película fenestrada e não aderente entre a superfície da ferida da fenda esternal e a espuma, minimizando a possibilidade de lesão de órgãos como coração ou pulmões.

### Queimaduras

As queimaduras de terceiro grau, após adequado desbridamento, podem se beneficiar da TPN, que pode ser aplicada como adjuvante no preparo do leito

para subsequente enxertia de pele, ou como método de otimizar a integração dos enxertos de pele<sup>27</sup>. Pacientes com traumas elétricos, que geralmente causam queimaduras profundas com extensa destruição tecidual e lesão tissular progressiva, também são candidatos ao uso da TPN. O aumento da perfusão sanguínea secundário ao emprego da TPN é benéfico ao ferimento causado por queimaduras. Isto foi evidenciado por Kamolz *et al.*, em 2003, por meio de estudo prospectivo, comparando a perfusão sanguínea de ferimentos de queimadura em mãos que foram submetidas a terapia conservadora e à TPN. No grupo tratado conservadoramente, os autores observaram redução da perfusão sanguínea do membro, o que não ocorreu no grupo tratado com a TPN<sup>28</sup>.

### Feridas necrotizantes

As feridas necrotizantes são caracterizadas pela presença de infecção agressiva de tecidos profundos, geralmente de início agudo e de rápida evolução, como ocorre nos casos de fasceíte necrotizante (quando tem início no períneo, é chamada de gangrena de Fournier). O diagnóstico deve ser precoce e o tratamento deve ser instituído o mais rápido possível, uma vez que tais feridas estão associadas com alto índice de mortalidade. Os pilares do seu tratamento baseiam-se no desbridamento amplo e na antibioticoterapia sistêmica. Em 2011, Assenza *et al.* fizeram revisão da literatura e avaliaram seis pacientes com gangrena de Fournier tratados com TPN. Os autores afirmaram que a TPN acelerou o preparo da ferida, o que possibilitou uma reconstrução mais precoce, reduziu os dias de hospitalização, o desconforto dos pacientes e o número de medicações, colaborando para melhorar sua qualidade de vida<sup>29</sup>.

As feridas associadas com infecção podem se beneficiar de curativos específicos, nos quais a espuma de poliuretano vem impregnada com prata que é liberada de forma sustentada ao longo dos dias da terapia e tem efeito bactericida e bacteriostático. Além disso, tais feridas podem ser tratadas com associação da TPN com instilação de soluções conforme discutido mais adiante.

### Feridas diabéticas

As feridas em pacientes diabéticos são mais comuns nos membros inferiores, especialmente nos pés, e podem ser desencadeadas pela neuropatia, macroangio-

patia e microangiopatia que estão presentes na fisiopatologia do diabetes *mellitus*. Em muitos casos, tais feridas podem evoluir com infecção dos tecidos profundos e gangrena, levando à amputação da extremidade inferior acometida. Em 2005, Armstrong *et al.* realizaram estudo clínico controlado e randomizado, multicêntrico (em 18 hospitais americanos), que incluiu 162 pacientes diabéticos após amputação parcial do pé, comparando a TPN com o tratamento convencional com cobertura úmida. Os autores verificaram que mais pacientes cicatrizaram no grupo da TPN em relação ao grupo controle (56% x 39%,  $p=0,04$ ). A taxa de cicatrização da ferida (baseada no tempo até seu completo fechamento) foi mais rápida no grupo da TPN ( $p=0,005$ ), assim como a taxa de formação de tecido de granulação ( $p=0,002$ )<sup>30</sup>.

Blume *et al.*, em 2008, avaliaram 342 pacientes diabéticos com feridas no pé em um estudo clínico controlado, randomizado e multicêntrico, por meio da comparação de um grupo que usou a TPN e outro que usou o tratamento com curativos úmidos. Os autores demonstraram maior proporção de fechamento completo da ferida nos pacientes que usaram TPN (43,2% x 28,9%,  $p=0,007$ ) e menor índice de amputação do pé neste mesmo grupo (4,1% x 10,2%,  $p=0,035$ )<sup>31</sup>.

Em 2015, Sajid *et al.* realizaram estudo randomizado controlado com 278 pacientes com feridas diabéticas nos pés comparando a TPN com o curativo úmido convencional. Após duas semanas de tratamento, a redução do tamanho da ferida foi significativamente maior no grupo que utilizou a TPN ( $p<0,001$ )<sup>32</sup>.

### Úlceras venosas

As úlceras venosas representam uma complicação da hipertensão venosa crônica dos membros inferiores de pacientes com varizes. Essas feridas podem atingir grandes dimensões, muitas vezes circunferenciais, e possuem baixos índices de fechamento com uso da terapia compressiva convencional. Podem permanecer por anos ou décadas, causando importante impacto na qualidade de vida do paciente e nos custos do seu tratamento<sup>33</sup>. Vuerstaek *et al.*, em 2006, avaliaram 60 pacientes com úlceras venosas de membros inferiores comparando o tratamento das feridas com TPN ou com curativos úmidos, por meio de um estudo clínico controlado e randomizado. Segundo os autores, os pacientes do grupo da

TPN cicatrizaram mais rapidamente (29 dias x 45 dias,  $p=0,0001$ ) e também atingiram o tempo de preparo do leito da ferida mais rapidamente (7 dias x 17 dias,  $p=0,005$ )<sup>34</sup>.

Em 2012, Egemen *et al.* aplicaram a TPN em 20 pacientes com úlceras venosas, e verificaram uma rapidez no preparo do leito, bem como uma otimização da integração do enxerto de pele realizado subsequentemente<sup>35</sup>. Yang *et al.*, em 2015, compararam o tratamento de úlceras venosas e demonstraram que a TPN seguida de enxertia de pele parcial foi mais efetiva para o fechamento dessas úlceras do que a terapia compressiva convencional, com custo semelhantes entre os dois tratamentos<sup>33</sup>.

### Enxertos de pele

A TPN é indicada sobre enxertos de pele para melhorar sua aderência ao leito, garantir sua imobilidade e reduzir a formação de seroma ou hematoma, com a finalidade de otimizar a integração do enxerto de pele ao leito da ferida. Nesses casos, a TPN deverá sempre ser administrada no modo contínuo. A espuma de álcool polivinílico é especialmente recomendada nesses casos por ter menor aderência ao leito, facilitando sua remoção no final da terapia, sem interferência com o enxerto integrado.

Em 2010, Blume *et al.* realizaram revisão retrospectiva de 142 pacientes tratados com enxerto de pele de espessura parcial em cirurgias reconstrutivas de pé e tornozelo. Comparando a TPN com o curativo de reforço convencional, os pacientes que usaram TPN apresentaram maior integração do enxerto (97% x 84%,  $p=0,009$ ) e menor necessidade de repetição do enxerto por falha na integração (5% x 16%,  $p=0,006$ )<sup>36</sup>.

Um estudo controlado e randomizado realizado por Moisisidis *et al.*, em 2004, avaliou os efeitos da TPN em comparação com o curativo de reforço convencional em 22 pacientes submetidos a enxertos de pele de espessura parcial. Os resultados mostraram que a integração do enxerto foi significativamente melhor com a TPN comparado com o curativo convencional ( $p<0,05$ )<sup>37</sup>.

Em 2002, Scherer *et al.* realizaram estudo retrospectivo incluindo 61 pacientes submetidos à enxerto de pele de espessura parcial. Os resultados demonstraram que os enxertos de pele que necessitaram ser re-

petidos devido a perdas foram 3% no grupo da TPN e 19% no grupo dos curativos de reforço convencionais ( $p=0,04$ )<sup>38</sup>.

### Abdome aberto

O abdome aberto e o fechamento abdominal temporário são técnicas valiosas no arsenal do cirurgião, e são indicadas na estratégia de controle de danos, no manejo da sepse abdominal e na prevenção e tratamento da síndrome compartimental abdominal. Nos últimos anos, houve aumento da aplicação da TPN no fechamento da parede abdominal de pacientes mantidos em peritoniotomia. Como a espuma não pode ficar em contato direto com as vísceras, é necessário a interposição de uma película de proteção. Há curativos específicos para aplicação da TPN em abdome aberto, como o sistema V.A.C. Nesse sistema, a espuma possui prolongamentos para atingir os recessos parietocólicos e a pelve (com a finalidade de drenagem do exsudato), associada com uma dupla proteção com película não aderente multiperfurada (para permitir que seja posicionada sobre as vísceras), além de espumas pré-cortadas que são posicionadas sobre a primeira (para realizar a aproximação medial da aponeurose). As vantagens do uso da TPN em abdome aberto são a manutenção da integridade da parede abdominal, a prevenção da perda de domínio do abdome sobre seu conteúdo visceral e a remoção do fluido peritoneal.

Em 2013, um estudo prospectivo e multicêntrico de Cheatham *et al.* incluiu 168 pacientes com abdome aberto, que foram tratados com a TPN específica ou a TPN feita com compressas e usando o sistema de vácuo disponível no leito do paciente (vácuo de Barker). Os autores demonstraram que o uso do V.A.C. foi associado à menor taxa de mortalidade em 30 dias (14% x 30%,  $p=0,01$ ) e maior taxa de fechamento primário da parede abdominal (69% x 51%,  $p=0,03$ ) quando comparado com o vácuo de Barker<sup>39</sup>.

Kirkpatrick *et al.*, em 2015, realizaram estudo randomizado e controlado em 45 pacientes com abdome aberto, comparando o uso do V.A.C. com o vácuo de Barker. Após 90 dias, os autores verificaram que a mortalidade dos pacientes foi significativamente menor no grupo que usou o V.A.C. ( $p=0,04$ ), porém a taxa de fechamento primário da aponeurose foi similar entre os dois grupos ( $p=0,17$ )<sup>40</sup>.



## Prevenção de deiscência e de infecção de ferida operatória

A TPN pode ser usada sobre incisões cirúrgicas fechadas para evitar deiscência ou infecção da ferida operatória. Ela é particularmente indicada em pacientes com alto risco de deiscência ou infecção, como obesos, diabéticos, tabagistas e em feridas cujas bordas ficaram sob tensão. Em 2012, Stannard *et al.* realizaram estudo clínico randomizado, prospectivo e multicêntrico para avaliar a prevenção de deiscência e infecção em 249 pacientes de alto risco com fraturas de extremidades. Os autores compararam a TPN com o curativo convencional pós-operatório. Houve menos deiscência no grupo da TPN (8,6% x 16,5%,  $p=0,044$ ), bem como menor índice de infecção (10% x 19%,  $p=0,049$ )<sup>41</sup>.

## Instilação de soluções

A instilação de soluções no leito da ferida pode ser associada com os benefícios da TPN. A instilação pode ser realizada com soluções isotônicas – como soro fisiológico ou Ringer lactato – ou com soluções contendo antimicrobianos tópicos, como poli-hexa-metileno-biguanida (PHMB) ou polioxanida, nitrato de prata, hipoclorito e outras. As principais indicações da TPN com instilação são feridas contaminadas ou infectadas. O tempo e a frequência da imersão da solução no leito da ferida pode ser controlado pelos parâmetros do dispositivo.

Em 2011, Lehner *et al.* realizaram estudo prospectivo e multicêntrico associando TPN com instilação de PHMB no tratamento de feridas com implantes ortopédicos infectados. Após um período de seguimento de quatro a seis meses, 86% dos pacientes com infecções agudas e 80% com infecções crônicas mantiveram o seu implante. Os resultados sugerem que a TPN com instilação de PHMB pode ser eficaz como terapia adjuvante no tratamento dessas feridas, com objetivo de preservação do implante, tanto nas feridas agudas como nas crônicas<sup>42</sup>.

Em 2016, Anghel *et al.* fizeram uma revisão das evidências para o uso da TPN com instilação, indicando um papel dessa terapia em auxiliar na redução da permanência hospitalar, do número de desbridamentos e dos custos do tratamento em pacientes com feridas complexas infectadas<sup>43</sup>.

## Outras indicações

A TPN pode ainda ser utilizada em feridas inflamatórias (presentes na anemia falciforme e em doenças

reumatológicas, como artrite reumatoide e esclerodermia), feridas por radiação (radiodermites e radionecroses), outras úlceras vasculares (arteriais, isquêmicas e neuropáticas), feridas tunelizadas ou cavitárias (para redução do espaço morto), bem como sobre matriz dérmica acelular (permitindo sua integração mais precoce ao leito da ferida).

## CONTRAINDICAÇÕES DA TPN

A aplicação da TPN pode ser prejudicial ao paciente caso não sejam observadas suas contraindicações. Huang *et al.* citam as principais contraindicações da TPN<sup>44</sup>, que podem ser absolutas ou relativas: presença de necrose sobre o leito da ferida; presença de tecido com malignidade; osteomielite sem tratamento; fístulas não entéricas ou não exploradas; exposição de vasos, nervos, órgãos ou sítios de anastomoses.

Apesar dessas contraindicações, há relatos da aplicação da TPN sobre vísceras expostas, porém com proteção dessas estruturas do contato direto com a espuma de poliuretano<sup>45</sup>. Essa proteção pode ser realizada por um curativo não aderente ou por uma película multiperfurada. Além disso, há relatos da aplicação da TPN como adjuvante no fechamento de fístula brônquica<sup>46</sup>.

## DIFICULDADES E INTERCORRÊNCIAS COM A TPN

A aplicação da TPN pode estar relacionada com algumas dificuldades ou intercorrências, como na presença de fixador externo, pacientes anticoagulados, feridas sacrais ou excessivamente exsudativas, e pacientes com dor durante as trocas ambulatoriais ou no leito hospitalar.

## Paciente com fixador externo

Os pacientes vítimas de traumas e submetidos a tratamentos ortopédicos podem ter o fixador externo posicionado próximo ou no leito das feridas (Figura 2). Embora dificulte a aplicação, esta situação não impede a indicação da TPN. Um modo efetivo de contornar essa dificuldade consiste em recortar a película adesiva em fragmentos menores para se acomodar entre as hastes dos fixadores, buscando vedar completamente a entrada de ar. Após a instalação do curativo e com o dispositivo em funcionamento, caso ainda permaneçam áreas por onde há entrada de ar no sistema e perda do vácuo, novas películas de reforço podem ser aplicadas, muitas

vezes guiadas pela audição dos pontos de escape aéreo. Há dispositivos que indicam visualmente no seu painel se há entrada de ar, além de acusar o vazamento através de alarme sonoro.

### **Paciente em regime de anticoagulação**

Embora não seja contraindicação absoluta à instalação da TPN, seu uso em pacientes anticoagulados deve ser criterioso. O aumento do fluxo sanguíneo na área tratada pode resultar em sangramentos, que são notados apenas pelo rápido acúmulo de sangue no reservatório. Quando é indicada, é imprescindível que a TPN seja feita com o paciente em regime de internação hospitalar e com amplo suporte clínico-cirúrgico para o diagnóstico e tratamento precoce de possíveis sangramentos.

### **Feridas excessivamente exsudativas**

A TPN utilizada em pacientes com feridas excessivamente exsudativas está associada com trocas mais frequentes do reservatório, maior risco de descolamento da película adesiva e de escape aéreo, com perda do vácuo. Nesses casos, a internação hospitalar pode ser mais cômoda para o paciente e para a equipe devido à necessidade de troca frequente do reservatório.

### **Feridas sacrais**

Esta localização é de difícil adaptação da TPN, pois é comum o deslocamento da película adesiva na região do sulco interglúteo, levando ao escape aéreo e perda do vácuo. Além disso, a umidade local da região também é um fator complicador para obtenção de completa vedação do curativo. Para reduzir esta dificuldade, pode-se aplicar uma pasta de hidrocoloide para preenchimento e regularização das áreas de dobras, como o sulco interglúteo. Após a secagem desta pasta, procede-se à colocação da película adesiva mais facilmente, reduzindo o risco de entrada de ar no sistema.

### **Terapia no modo intermitente**

A TPN no modo intermitente geralmente é regulada na proporção de 5:2, ou seja, cinco minutos funcionando com pressão subatmosférica e dois minutos em repouso. Embora estudos experimentais evidenciem maior formação de tecido de granulação e maior retração das bordas da ferida com a terapia intermitente<sup>3</sup>, sua apli-

cação apresenta algumas dificuldades. Nos ciclos em que a TPN não está sendo administrada, há risco de acúmulo do exsudato no leito da ferida, levando ao descolamento da película adesiva. Após a retomada da TPN, há escape aéreo no curativo e perda do vácuo. Esta situação, sobretudo em pacientes tratados ambulatorialmente, causa grande prejuízo por impossibilitar a continuidade da terapia. Além disso, a aplicação da TPN no modo intermitente pode ser dolorosa e intolerável para alguns pacientes, principalmente nos períodos em que a terapia é retomada, ao término dos ciclos de repouso da TPN.

### **Dor durante as trocas**

Os pacientes podem sentir dor durante as trocas do curativo realizadas fora do centro cirúrgico e sem anestesia. É comum que a espuma esteja bastante aderida ao leito da ferida, levando à dor e sangramento durante sua retirada. Para reduzir este efeito, a TPN pode ser desligada algumas horas antes da retirada do curativo. Além disso, a espuma pode ser embebida com soro fisiológico após a retirada da película adesiva, ou mesmo por meio do conector plástico previamente à retirada da película. Tais técnicas facilitam a retirada da espuma, com menor trauma e menos dor.

Outra alternativa é a interposição de uma película fenestrada e não aderente entre a superfície da ferida e a espuma, minimizando a possibilidade de dor durante as trocas. Contudo, há evidências de que a interposição de qualquer material entre a espuma e o leito da ferida pode reduzir a intensidade da pressão negativa aplicada pelo sistema.

## **CONCLUSÃO**

Desde sua introdução, a TPN tornou-se um método adjuvante bem estabelecido no tratamento das feridas complexas. Apesar do acúmulo de evidências nos últimos anos, a TPN ainda é fonte de dúvidas para muitos cirurgiões. Embora sua aplicação não seja complexa, o conhecimento adequado do seu mecanismo de ação e das suas principais indicações pode otimizar e racionalizar seu uso, levando a resultados mais efetivos na resolução das feridas. A TPN deve compor o arsenal terapêutico dos cirurgiões para o tratamento das mais variadas feridas complexas.

## ABSTRACT

The objective of this study is to evaluate the effectiveness of negative pressure therapy (NPT) in the treatment of complex wounds, with emphasis on its mechanisms of action and main therapeutic indications. We searched the Pubmed / Medline database for articles published from 1997 to 2016, and selected the most relevant ones. The mechanisms of action of NPT involve both physical effects, such as increased perfusion, control of edema and exudate, reduction of wound dimensions and bacterial clearance, and biological ones, such as the stimulation of granulation tissue formation, microdeformations and reduction of Inflammatory response. The main indications of NPT are complex wounds, such as pressure ulcers, traumatic wounds, operative wound dehiscences, burns, necrotizing wounds, venous ulcers, diabetic wounds, skin grafts, open abdomen, prevention of complications in closed incisions and in the association with instillation of solutions in infected wounds.

**Keywords:** Negative-Pressure Wound Therapy. Wounds and Injuries. Wound Closure Techniques. Pressure Ulcer. Surgical Wound Dehiscence.

## REFERÊNCIAS

1. Ferreira MC, Tuma P Jr, Carvalho VF, Kamamoto F. Complex wounds. Clinics (Sao Paulo). 2006;61(6):571-8.
2. Argenta LC, Morykwas MJ. Vacuum-assisted closure: a new method for wound control and treatment: clinical experience. Ann Plast Surg. 1997;38(6):563-76; discussion 577.
3. Malmjö M, Gustafsson L, Lindstedt S, Gesslein B, Ingemansson R. The effects of variable, intermittent, and continuous negative pressure wound therapy, using foam or gauze, on wound contraction, granulation tissue formation, and ingrowth into the wound filler. Eplasty. 2012;12:e5.
4. Ashby RL, Dumville JC, Soares MO, McGinnis E, Stubbs N, Torgerson DJ, et al. A pilot randomised controlled trial of negative pressure wound therapy to treat grade III/IV pressure ulcers [ISRCTN69032034]. Trials. 2012;13:119.
5. Saxena V, Hwang CW, Huang S, Eichbaum Q, Ingber D, Orgill DP. Vacuum-assisted closure: microdeformations of wounds and cell proliferation. Plast Reconstr Surg. 2004;114(5):1086-96; discussion 1097-8.
6. Fraccalvieri M, Zingarelli E, Ruka E, Antoniotti U, Coda R, Sarno A, et al. Negative pressure wound therapy using gauze and foam: histological, immunohistochemical and ultrasonography morphological analysis of the granulation tissue and scar tissue. Preliminary report of a clinical study. Int Wound J. 2011;8(4):355-64.
7. Malmjö M, Lindstedt S, Ingemansson R. Effects of foam or gauze on sternum wound contraction, distension and heart and lung damage during negative-pressure wound therapy of porcine sternotomy wounds. Interact Cardiovasc Thorac Surg. 2011;12(3):349-54.
8. Birke-Sorensen H, Malmjö M, Rome P, Hudson D, Krug E, Berg L, et al. Evidence-based recommendations for negative pressure wound therapy: treatment variables (pressure levels, wound filler and contact layer)--steps towards an international consensus. J Plast Reconstr Aesthet Surg. 2011;64 Suppl:S1-16.
9. Huang S, Chen CS, Ingber DE. Control of cyclin D1, p27(Kip1), and cell cycle progression in human capillary endothelial cells by cell shape and cytoskeletal tension. Mol Biol Cell. 1998;9(11):3179-93.
10. Chen SZ, Li J, Li XY, Xu LS. Effects of vacuum-assisted closure on wound microcirculation: an experimental study. Asian J Surg. 2005;28(3):211-7.
11. Norbury K, Kieswetter K. Vacuum-assisted closure therapy attenuates the inflammatory response in a porcine acute wound healing model. Wounds. 2007;19(4):97-106.
12. Ichioka S, Watanabe H, Sekiya N, Shibata M, Nakatsuka T. A technique to visualize wound bed microcirculation and the acute effect of negative pressure. Wound Repair Regen. 2008;16(3):460-5.
13. Kairinos N, Voogd AM, Botha PH, Kotze T, Kahn D, Hudson DA, et al. Negative-pressure wound therapy II: negative-pressure wound therapy and increased perfusion. Just an illusion? Plast Reconstr Surg. 2009;123(2):601-12.
14. Glass GE, Nanchahal J. The methodology of negative pressure wound therapy: separating fact from fiction. J Plast Reconstr Aesthet Surg. 2012;65(8):989-1001.
15. Mouës CM, Vos MC, van den Bemd GJ, Stijnen T, Hovius SE. Bacterial load in relation to vacuum-assisted closure wound therapy: a prospective randomized trial. Wound Repair Regen. 2004;12(1):11-7.

16. Boone D, Braitman E, Gentic C, Afthinos J, Latif J, Sordillo E, et al. Bacterial burden and wound outcomes as influenced by negative pressure wound therapy. *Wounds*. 2010;22(2):32-7.
17. Anghel EL, Kim PJ. Negative-pressure wound therapy: a comprehensive review of the evidence. *Plast Reconstr Surg*. 2016;138(3 Suppl):129S-37S.
18. Coltro PS, Ferreira MC, Batista BPSN, Nakamoto HA, Milcheski DA, Tuma Júnior P. Atuação da Cirurgia Plástica no tratamento de feridas complexas. *Rev Col Bras Cir*. 2011;38(6):381-6.
19. Batra RK, Aseeja V. VAC therapy in large infected sacral pressure ulcer grade iv-can be an alternative to flap reconstruction? *Indian J Surg*. 2014;76(2):162-4.
20. Ford CN, Reinhard ER, Yeh D, Syrek D, De Las Morenas A, Bergman SB, et al. Interim analysis of a prospective, randomized trial of vacuum-assisted closure versus the healthpoint system in the management of pressure ulcers. *Ann Plast Surg*. 2002;49(1):55-61; discussion 61.
21. Farina JA Jr, de Almeida CE, Marques EG, Jorge JL, Lima RV. Letter to the editor: Negative pressure wound therapy in grade IIIB tibial fractures: fewer infections and fewer flap procedures? *Clin Orthop Relat Res*. 2015;473(11):3682-3.
22. Blum ML, Esser M, Richardson M, Paul E, Rosenfeldt FL. Negative pressure wound therapy reduces deep infection rate in open tibial fractures. *J Orthop Trauma*. 2012;26(9):499-505.
23. Yang CC, Chang DS, Webb LX. Vacuum-assisted closure for fasciotomy wounds following compartment syndrome of the leg. *J Surg Orthop Adv*. 2006;15(1):19-23.
24. Milcheski DA, Ferreira MC, Nakamoto HA, Pereira DD, Batista BN, Tuma Jr P. Uso da terapia por pressão subatmosférica em feridas traumáticas agudas. *Rev Col Bras Cir*. 2013;40(5):392-7.
25. Petzina R, Hoffmann J, Navasardyan A, Malmsjö M, Stamm C, Unbehaun A, et al. Negative pressure wound therapy for post-sternotomy mediastinitis reduces mortality rate and sternal re-infection rate compared to conventional treatment. *Eur J Cardiothorac Surg*. 2010;38(1):110-3.
26. Morisaki A, Hosono M, Murakami T, Sakaguchi M, Suehiro Y, Nishimura S, et al. Effect of negative pressure wound therapy followed by tissue flaps for deep sternal wound infection after cardiovascular surgery: propensity score matching analysis. *Interact Cardiovasc Thorac Surg*. 2016;23(3):397-402.
27. Teng SC. Use of negative pressure wound therapy in burn patients. *Int Wound J*. 2016;13 Suppl 3:15-8.
28. Kamolz LP, Andel H, Haslik W, Winter W, Meissl G, Frey M. Use of subatmospheric pressure therapy to prevent burn wound progression in human: first experiences. *Burns*. 2004;30(3):253-8.
29. Assenza M, Cozza V, Sacco E, Clementi I, Tarantino B, Passafiume F, Valesini L, et al. VAC (Vacuum Assisted Closure) treatment in Fournier's gangrene: personal experience and literature review. *Clin Ter*. 2011;162(1):e1-5.
30. Armstrong DG, Lavery LA; Diabetic Foot Study Consortium. Negative pressure wound therapy after partial diabetic foot amputation: a multicentre, randomised controlled trial. *Lancet*. 2005;366(9498):1704-10.
31. Blume PA, Walters J, Payne W, Ayala J, Lantis J. Comparison of negative pressure wound therapy using vacuum-assisted closure with advanced moist wound therapy in the treatment of diabetic foot ulcers: a multicenter randomized controlled trial. *Diabetes Care*. 2008;31(4):631-6.
32. Sajid MT, Mustafa Qu, Shaheen N, Hussain SM, Shukr I, Ahmed M. Comparison of negative pressure wound therapy using vacuum-assisted closure with advanced moist wound therapy in the treatment of diabetic foot ulcers. *J Coll Physicians Surg Pak*. 2015;25(11):789-93.
33. Yang CK, Alcantara S, Goss S, Lantis JC 2nd. Cost analysis of negative-pressure wound therapy with instillation for wound bed preparation preceding split-thickness skin grafts for massive (>100 cm<sup>2</sup>) chronic venous leg ulcers. *J Vasc Surg*. 2015;61(4):995-9.
34. Vuerstaek JD, Vainas T, Wuite J, Nelemans P, Neumann MH, Veraart JC. State-of-the-art treatment of chronic leg ulcers: a randomized controlled trial comparing vacuum-assisted closure (V.A.C.) with modern wound dressings. *J Vasc Surg*. 2006;44(5):1029-37; discussion 1038.

35. Egemen O, Ozkaya O, Ozturk MB, Aksan T, Orman Ç, Akan M. Effective use of negative pressure wound therapy provides quick wound-bed preparation and complete graft take in the management of chronic venous ulcers. *Int Wound J.* 2012;9(2):199-205.
36. Blume PA, Key JJ, Thakor P, Thakor S, Sumpio B. Retrospective evaluation of clinical outcomes in subjects with split-thickness skin graft: comparing V.A.C.® therapy and conventional therapy in foot and ankle reconstructive surgeries. *Int Wound J.* 2010;7(6):480-7.
37. Moisisdis E, Heath T, Boorer C, Ho K, Deva AK. A prospective, blinded, randomized, controlled clinical trial of topical negative pressure use in skin grafting. *Plast Reconstr Surg.* 2004;114(4):917-22.
38. Scherer LA, Shiver S, Chang M, Meredith JW, Owinings JT. The vacuum assisted closure device: a method of securing skin grafts and improving graft survival. *Arch Surg.* 2002;137(8):930-3; discussion 933-4.
39. Cheatham ML, Demetriades D, Fabian TC, Kaplan MJ, Miles WS, Schreiber MA, et al. Prospective study examining clinical outcomes associated with a negative pressure wound therapy system and Barker's vacuum packing technique. *World J Surg.* 2013;37(9):2018-30.
40. Kirkpatrick AW, Roberts DJ, Faris PD, Ball CG, Kubes P, Tiruta C, et al. Active negative pressure peritoneal therapy after abbreviated laparotomy: the intraperitoneal vacuum randomized controlled trial. *Ann Surg.* 2015;262(1):38-46.
41. Stannard JP, Volgas DA, McGwin G 3rd, Stewart RL, Obremskey W, Moore T, et al. Incisional negative pressure wound therapy after high-risk lower extremity fractures. *J Orthop Trauma.* 2012;26(1):37-42.
42. Lehner B, Fleischmann W, Becker R, Jukema GN. First experiences with negative pressure wound therapy and instillation in the treatment of infected orthopaedic implants: a clinical observational study. *Int Orthop.* 2011;35(9):1415-20.
43. Anghel EL, Kim PJ, Attinger CE. A solution for complex wounds: the evidence for negative pressure wound therapy with instillation. *Int Wound J.* 2016;13 Suppl 3:19-24.
44. Huang C, Leavitt T, Bayer LR, Orgill DP. Effect of negative pressure wound therapy on wound healing. *Curr Probl Surg.* 2014;51(7):301-31.
45. Sermoneta D, Di Mugno M, Spada PL, Lodoli C, Carvelli ME, Magalini SC, et al. Intra-abdominal vacuum-assisted closure (VAC) after necrosectomy for acute necrotising pancreatitis: preliminary experience. *Int Wound J.* 2010;7(6):525-30.
46. Nunes RB, Müller Neto BF, Cipriano FEG, Coltro PS, Farina Júnior JA. Fechamento de fistula brônquica com uso da terapia por pressão negativa: um tratamento viável e custo-efetivo. *Rev Col Bras Cir.* 2016;43(4):292-4.

Recebido em: 07/11/2016

Aceito para publicação em: 01/12/2016

Conflito de interesse: nenhum.

Fonte de financiamento: nenhuma.

**Endereço para correspondência:**

Pedro Soler Coltro

E-mail: pscoltro@hotmail.com / psc@usp.br