

NOVAS TÉCNICAS E APARELHAGENS

ULTRASSOM FOCALIZADO: NOVA ARMA TERAPÊUTICA NA CIRURGIA ESTEREOTÁXICA

RAUL MARINO JR.*

Desde o advento da cirurgia estereotáxica aplicada ao cérebro humano, quando em 1947 Spiegel e Wycis iniciaram o emprêgo de aparelhagem de grande precisão, utilizando as idéias iniciais de Horsley e Clarke, a neurocirurgia viu-se enriquecida de mais uma arma para o tratamento das mais variadas formas de distúrbios neurológicos, que até então eram apenas passíveis de especulações teóricas. Muitas foram as inovações mecânicas e simplificações introduzidas para melhor localização e ataque de estruturas cerebrais profundas. Entretanto, apesar da precisão das atuais aparelhagens, a obtenção da lesão desejada ainda constitui sério problema.

As correntes complexas inicialmente utilizadas, geralmente fornecidas por um cautério tipo Bovie, logo demonstraram suas desvantagens pela coagulação indiscriminada e indesejável de estruturas vasculares importantes, além de complicações resultantes da estimulação elétrica de estruturas cerebrais que podiam provocar convulsões transoperatórias. Lesões e hemorragias de vasos importantes também foram logo assinaladas pelo uso de microleucótomos. Edema cerebral e hemorragias tardias foram verificadas pelo uso das chamadas cânulas de congelação. Vários desses inconvenientes foram contornados pelo uso das correntes de alta frequência tipo radiofrequência que, gerando apenas calor, evitam a estimulação epileptógena e oferecem grande controle topográfico das lesões quando uma unidade termelétrica é colocada na extremidade da cânula estereotáxica, evitando, assim, cauterização excessiva e lesão de grandes vasos. Entretanto, todos esses processos exigem o uso de eletrodos ou cânulas para atingir as estruturas desejadas, instrumentos esses quase sempre de calibre considerável e que, ao atravessar estruturas cerebrais circunvizinhas, determinam lesões irreparáveis. Várias têm sido as tentativas para contornar tais problemas. Uma das mais bem sucedidas foi a utilização, em estereotaxia cerebral, do ultrassom focalizado.

* Ex-Residente de Neurocirurgia da Clínica Neurológica do Hospital das Clínicas (Faculdade de Medicina da Universidade de São Paulo). Trabalho realizado no Departamento de Neurocirurgia do Massachusetts General Hospital (Harvard University).

Trabalhos experimentais conduzidos por Ballantine e col.², Fry e Fry⁵, Lele⁶ e outros comprovaram a possibilidade de se obter lesões em estruturas cerebrais profundas utilizando unicamente um feixe focalizado de energia ultrassonora, cuja passagem através do cérebro é totalmente inócua, exceto em seu ponto focal, onde será produzida a lesão. Dêsse modo é afastada a possibilidade de lesão de estruturas vizinhas (fig. 1).

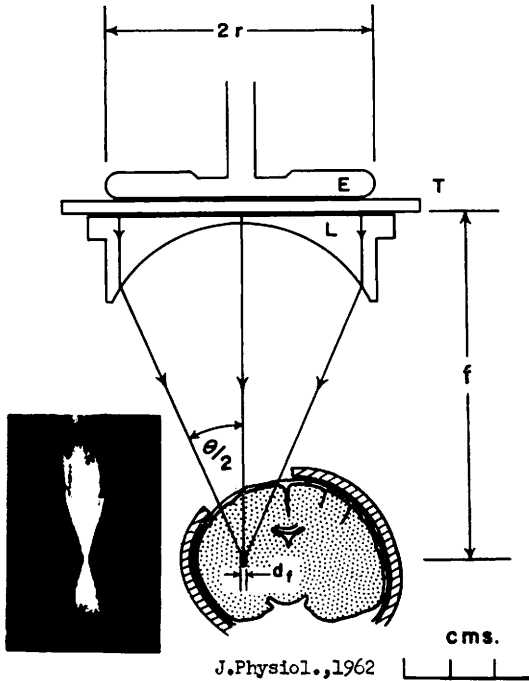


Fig. 1 — Diagrama mostrando os fatores físicos necessários à focalização do ultrassom: $2r = 6$ cm usando 2,7 Mc/s em água desgaseificada a 37°C ; $f = 8$ cm; $\theta = 42^{\circ}$; $df = 0,16$ cm. À esquerda vê-se uma "imagem de Schlieren", mostrando fotografia do feixe de ultrassom em água. (Cortesia de P. P. Lele, Medical Accustics Laboratory, Massachusetts General Hospital).

Propriedades físicas — É conhecido o fato do ouvido humano não detectar frequências acima de 16.000 ciclos por segundo. Qualquer som com frequência acima deste valor é chamado *ultrassom*. Entretanto, vibrações sonoras acima do limite audível são dificilmente propagáveis através do ar e, com maior dificuldade ainda, são transferidas de um meio gasoso ao líquido ou sólido, e vice-versa. É preferível, por isso, considerar essas ondas de alta frequência com sua propagação limitada aos líquidos e aos sólidos, requerendo sempre algum meio de transmissão. Além disso, diferentemente das hertzianas, tais ondas não se propagam no vácuo. A frequência das ondas ultrassonoras é medida em milhões de ciclos por segundo e têm um comprimento de onda de 1,5 mm em H_2O para uma frequência de 1 milhão de c/s (os sons audíveis têm comprimento de onda de vários centímetros). As ondas sonoras audíveis e as ondas ultrassonoras têm a mesma velocidade de propagação em condições semelhantes. A velocidade na água é de 1,43 km/s em condições normais, variando com a temperatura.

Material e métodos — O ultrassom é gerado mediante radiofrequência aplicada a uma placa de quartzo. O cristal de quartzo, cortado em seu eixo elétrico (eixo X), tem propriedades piezelétricas, transformando a energia da radiofrequência em energia ultrassonora. Esta parte da aparelhagem tem o nome de "Transducer". A onda plana de ultrassom que emerge do "Transducer" é focalizada, por refração, mediante uma lente plano-côncava de plástico, em contato com o cristal. A estrutura a ser irradiada, o cérebro no caso, é colocada em contato com o sistema por intermédio de um cone adaptador, o qual contém em seu interior água degaseificada ou soro fisiológico, sendo o sistema selado com delgada luva de borracha. Um termostato adaptado ao cone permite manter o soro fisiológico em temperatura constante (37°C). O conjunto constitui a chamada "cabeça de irradiação" (fig. 2), a qual pode ser adaptada a um aparelho estereotáxico, a fim de se obter as coordenadas desejadas para uma irradiação em coordenadas cartesianas.

A escolha da frequência é baseada em dados experimentais e, segundo Ballantine e col.² e Lele e col.^{6, 7}, deverá oscilar entre 2 e 3 megaciclos/s (comprimento de onda = 0,05 cm). O cristal ou "Transducer" deverá possuir uma ressonância fundamental de 900 Kc/s e irá originar aproximada-

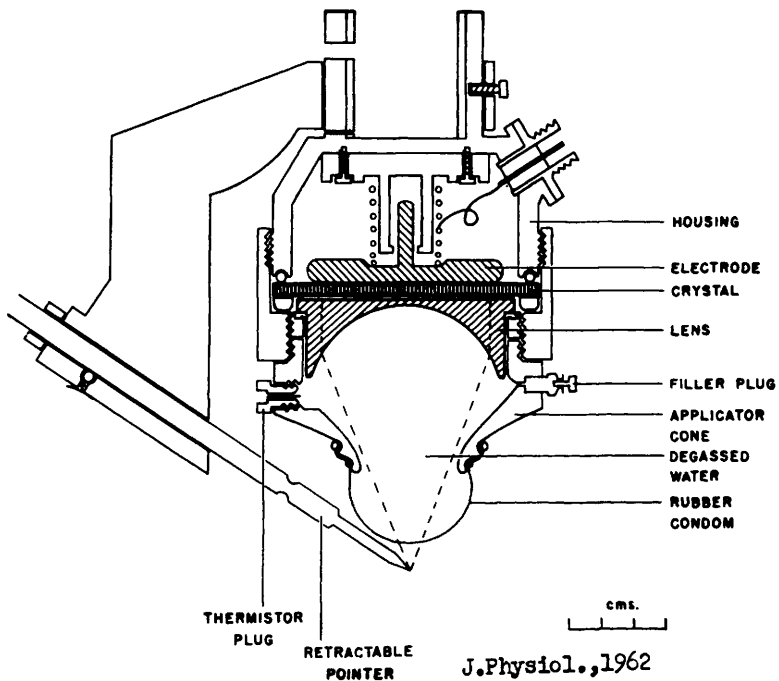


Fig. 2 — Diagrama da cabeça de irradiação e partes constituintes. Vide texto para explanação. (Cortesia de P. P. Lele).

mente 2,7 Mc/s (3.º harmônico de 900 Kc/s). A distância focal da lente é geralmente de 8 cm para um raio de 3 cm, padrões que se têm mostrado de grande versatilidade em trabalhos experimentais, no que diz respeito à produção de lesões globóides. Importante detalhe técnico é a ausência de ar dentro do cone de irradiação, pois, atuando como pequenas lentes, determinariam fenômenos de difração.

Pelos dados acima poder-se-á verificar que as características de aparelhagem empregada para determinar lesões cerebrais pelo ultrassom focalizado diferem sobremaneira da que é empregada na determinação da linha média do crânio, utilizando o assim chamado "Ecoencefalograma". Este processo ainda emprega basicamente técnicas similares à detecção de submarinos. Seu emprêgo já está bastante disseminado na prática neurocirúrgica, utilizando um pequeno "Transducer" que funciona como transmissor e receptor ao mesmo tempo, acoplado a um osciloscópio; um gerador de sinais fornece pulsos que aparecem no início do "écran" e os sinais recebidos, correspondentes aos ecos, são captados pelo "Transducer" receptor e ampliados por um amplificador. Inúmeras são as causas de erro na interpretação destes traçados, e sua consideração foge ao escopo deste trabalho.

A utilização da aparelhagem para a obtenção de lesões mediante ultrassom é bastante simples, após ter sido a mesma previamente calibrada. A cabeça de irradiação (fig. 2) é pousada sobre a dura-mater intacta, estabelecendo-se suave contato entre esta última e o cone. A seguir, um ou vários pulsos de energia ultrassonora são dirigidos ao alvo desejado, a fim de se obter a lesão das estruturas em mira. A determinação das coordenadas obedece ao mesmo princípio das demais técnicas estereotáxicas. A ventriculografia com Pantopaque geralmente fornece as medidas necessárias para a obtenção do sistema de referência bicomissural. A utilização de ar como contraste deve ser evitada, pois este meio tenderia a refletir parte do feixe de ultrassom no caso deste atravessar os ventrículos cerebrais.




Fig. 3 — Fotos seriadas de lesões ultrassonoras produzidas em barra de metacrilato (cérebro fantasma) vistas de perfil e em corte frontal à luz polarizada. (Cortesia de P. P. Lele).

A precisão das lesões é quase perfeita, com erro da ordem de apenas 0,2 mm. Ballantine e col.² chegaram ao refinamento de obter lesões experimentais em gatos, nos quais constrição ou dilatação pupilar foi obtida por lesões subliminares ou supraliminares do núcleo de Edinger-Westphal.

Uma das grandes vantagens da utilização do ultrassom como instrumento neurocirúrgico é a exatidão na reprodução das lesões. Basauri e Lele⁴ estudaram experimentalmente esse problema com minúcias, em bases estatísticas, considerando a relação *dosagem/lesão* e demonstrando que o diâmetro e o comprimento das lesões (esferóides) são uma função linear do logaritmo de duração da irradiação.

Lele⁷ forneceu importante contribuição ao estudo do processamento das lesões ultrassonoras, utilizando para tal fim barras de plástico transparente (metacrilato). Desta maneira as lesões podem ser visibilizadas, medidas e analisadas através de luz polarizada, fornecendo dados extremamente importantes sobre seu processamento (fig. 3). Esses dados mostraram-se muito semelhantes aos obtidos no cérebro de animais experimentais, e o uso de metacrilato à guisa de "cérebro fantasma" tem permitido a avaliação de vários fatores físicos relacionados com a produção de lesões utilizando o ultrassom.

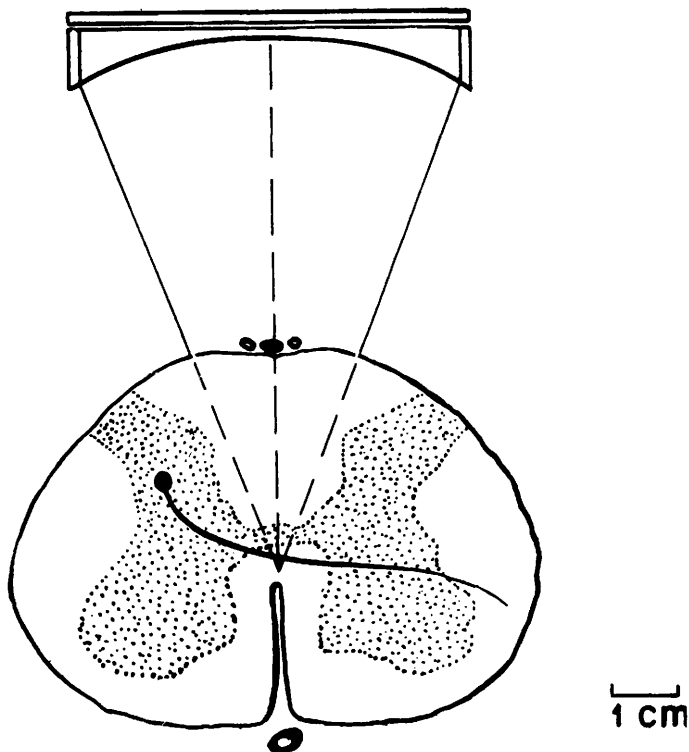


Fig. 4 — Diagrama explicativo da comissurotomia estereotáxica pelo ultrassom para tratamento das dores rebeldes do câncer. (Cortesia de P. P. Lele).

Aplicações — Poucos são os anos decorridos desde a utilização do ultrassom em Medicina e já se ampliam de maneira crescente os horizontes de sua aplicação, principalmente em neurocirurgia. Russel Myers e col.⁹ publicaram, sobre o emprêgo do ultrassom focalizado na cirurgia estereotática das hipercinesias, estudo que constitui um marco na aplicação desse tipo de intervenção no homem; os alvos de irradiação foram o pálido e a substância negra. Desde então o emprêgo do ultrassom de alta freqüência tem encontrado aplicação nos mais variados setores da neurocirurgia.

Ballantine, Lele e Shealy³ têm obtido resultados bastante animadores nas dores intratáveis do câncer, efetuando a chamada "comissurotomia" da região central da medula espinhal como substituto das perigosas cordotomias (fig. 4). Os mesmos autores relatam resultados bastante favoráveis pela radiação ultrassonora dos neuromas de amputação. Lindstrom⁸ iniciou o emprêgo da energia ultrassonora para a prática de lobotomias frontais. A irradiação do gânglio de Gasser para o tratamento da neuralgia do trigêmeo também tem sido objeto deste tipo de terapêutica, com a vantagem de não ser necessária a reabertura da incisão temporal no caso em que nova intervenção se torne necessária, fazendo-se nova irradiação através da pele. Arslan¹ e outros descreveram vantajosa técnica para o tratamento da síndrome de Menière pela irradiação do aparelho vestibular, utilizando um feixe de ultrassom focalizado.

O fato de ser possível produzir lesões profundas sem interferir na circulação cerebral e deixando a dura-mater intacta, mantendo a dinâmica normal da circulação líquórica, tem servido de estímulo à pesquisa de novas possibilidades e aplicações da energia ultrassonora. Assim, lesões experimentais de grande importância prática como a obtenção de animais decerebrados, podem atualmente ser obtidas com grande facilidade e com maior sobrevida dos animais, irradiando extraduralmente a região colicular, evitando o grande traumatismo cirúrgico a que anteriormente eram submetidos os animais.

Grande número de trabalhos experimentais neste campo encontra-se em andamento, visando a simplificação e uso em escala crescente dessas novas técnicas. O Grupo de Pesquisas Médico-Acústicas do Departamento de Neurocirurgia do Massachusetts General Hospital tem sido um dos pioneiros nesse setor, sob a direção de H. T. Ballantine e P. P. Lele, a quem devemos a orientação e o estímulo para nossos trabalhos nesse campo.

RESUMO

O autor faz um apanhado das teorias fundamentais do ultrassom focalizado e seu uso em cirurgia estereotática cerebral. É feita análise comparativa entre as vantagens do ultrassom frente às demais técnicas de lesão estereotática e são considerados os dados de importância quanto ao tipo de aparelhagem empregada e o modo de sua utilização. Como ilustração de suas possibilidades práticas, são referidas as aplicações deste tipo de ir-

radiação no tratamento do parkinsonismo, de hipercinesias, da neuralgia do trigêmeo, de neuromas de amputação e da síndrome de Menière, na prática de comissurotomias e de lobotomias pré-frontais, na obtenção de lesões em trabalhos experimentais.

SUMMARY

Focused ultrasound: a new weapon for stereotaxic surgery

A brief analysis of the theories and applications of focused ultrasound in stereotaxic surgery is presented. A comparative analysis is made regarding the advantages of the use of focused ultrasound in relation to other stereotaxic techniques. Equipment and its utilization is also considered. The possibilities for the use of this type of irradiation in the treatment of hyperkinesias, commissurotomies, neuromas, lobotomies, tic douloureux, Menière's syndrome and in laboratory experiments are also mentioned.

* * * *

Acknowledgments — The author is deeply indebted to Dr. H. Thomas Ballantine Jr. and Dr. P. P. Lele for their constant advice and orientation in his studies of stereotaxic surgery and neurophysiology during his stay in the Department of Neurosurgery of the Massachusetts General Hospital and the Harvard Medical School, Boston.

REFERÊNCIAS

1. ARSLAN, M. — The direct application of high frequency sound waves on the vestibular apparatus for recovery of Menière's syndrome. Proc. 5th. Int. Cong. Otol., Amsterdam, 1953.
2. BALLANTINE Jr., H. T.; BELL, E. & MANLAPAZ, J. — Progress and problems in the neurological applications of focused ultrasound. J. Neurosurg. 17:859-876, 1960.
3. BALLANTINE Jr., H. T.; LELE, P. P. & SHEALY, C. N. — Dados não publicados.
4. BASAURI, L. & LELE, P. P. — A simple method for production of trackless focal lesions with focused ultrasound: statistical evaluation of the effects of irradiation on the central nervous system of the cat. J. Physiol. 160:513-534, 1962.
5. FRY, W. J. & FRY, F. J. — Fundamental neurological research and human neurosurgery using intense ultrasound. IRE Transaction on Medical Electronics ME-7, 166-181, 1960.
6. LELE, P. P. — A simple method for production of trackless focal lesions with focused ultrasound: physical factors. J. Physiol. 160:494-512, 1962.

7. LELE, P. P. — Irradiation of plastics with focused ultrasound: a simple method for evaluation of dosage factors for neurological applications. *J. Acoustical Soc. of America* 34:412-420, 1962.
8. LINDSTROM, P. A. — Prefrontal sonic treatment (PST). *Amer. J. Psychiat.* 120:487-491, 1963.
9. MYERS, R.; FRY, W. J.; FRY, F. J.; DREYER, L. L.; SCHULZ, D. F. & NOYES, R. F. — Early experiences with ultrasonic irradiation of the pallidofugal and nigral complexes in hyperkinetic and hypertonic disorders. *J. Neurosurg.* 16: 32-54, 1959.

* * * *