

## EPILEPSIA NA SÍNDROME DO ANEL DO CROMOSSOMO 14

MARIA HERBENIA O. DUARTE \* — MICHEL PIERRE LISON \*\* — IRIS FERRARI \*\*\*  
LUCIA R. M. SOARES \*\*\*\* — REGINA M. F. FERNANDES \*\*\*\*\*

---

**RESUMO** — Os autores relatam o caso de paciente com anel do cromossomo 14. Com base neste e na revisão de 28 casos publicados, determinam a frequência dos sinais e sintomas clínicos, salientam a incidência constante e precoce de crises epiléticas e descrevem suas características. Enumeram as malformações congênitas associadas e chamam a atenção para sua importância na indicação do cariótipo e conseqüente detecção de novos casos.

**Epilepsy in ring 14 chromosome syndrome.**

**SUMMARY** — A patient with ring 14 chromosome is reported. On the basis of this case and of a review of 28 cases published in the literature, the frequency of clinical signs and symptoms is determined, the constant and early incidence of epileptic seizures is emphasized and their characteristics are described. The associated congenital malformations are listed and their importance for karyotyping and consequent detection of new cases is emphasized.

---

A prevalência e as características das crises epiléticas em pacientes com alterações cromossômicas foram objeto de poucos estudos, praticamente restritos à síndrome de Down<sup>9</sup>. Justificam-se, portanto, novos trabalhos com o objetivo de determinar a frequência e as características das manifestações epiléticas em pacientes com outras anomalias cromossômicas a fim de ampliar as perspectivas diagnósticas. O desenvolvimento das técnicas de bandamento cromossômico possibilitou a caracterização citogenética de novas síndromes. Algumas apresentam deleções teloméricas com subsequente formação de anéis. Dentro delas a síndrome do anel do 14 permanece, entretanto, insuficientemente conhecida. Os 28 pacientes descritos na literatura 1-8,10-14, 16,17,20-25,27,28 têm crises epiléticas precoces, em geral frequentes e rebeldes ao tratamento. Hipotonia, comprometimento neuropsicomotor e malformações crânio-faciais constituem outros achados.

Descrevemos um paciente epilético com anel do cromossomo 14 e verificamos a importância da observação de malformações congênitas menores na determinação do diagnóstico etiológico.

### OBSERVAÇÃO

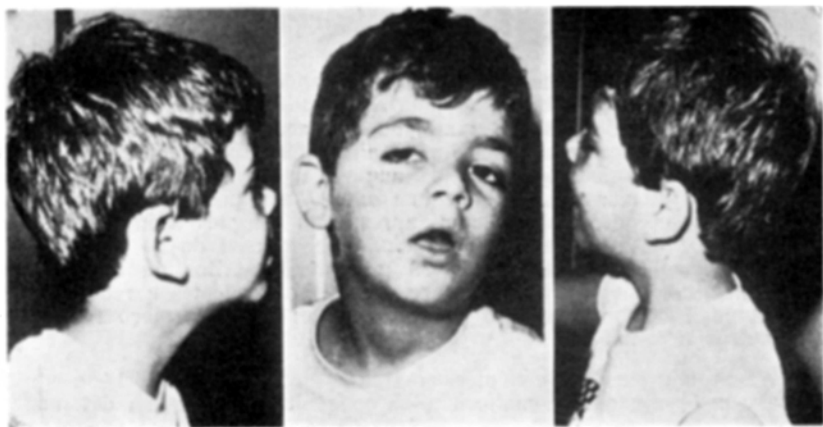GRS, nascido em 10/junho/1982, sexo masculino, é o segundo filho de casal normal, não consanguíneo. A idade materna era 35 anos e a paterna 34, por ocasião de seu nascimento. Eles tinham uma filha mais velha, normal. A terceira gravidez resultou numa criança do sexo feminino, nati-morta, com circular de cordão, sem malformações aparentes. Não há antecedentes familiares de retardo mental e de crises epiléticas. O propósito nasceu de parto normal, com 38 semanas de idade gestacional; peso, 2900g; estatura, 46cm; perímetro

---

Trabalho do Departamento de Medicina Especializada da Fundação Universidade de Brasília e das Disciplinas de Genética e de Neurologia da Faculdade de Medicina de Ribeirão Preto. \* Pós-Doutoranda; \*\* Professor Titular; \*\*\* Professora Senior; \*\*\*\* Professora Assistente; \*\*\*\*\* Médica Assistente.

Departamento de Genética e Matemática Aplicada à Biologia, Campus Universitário — 14100  
Ribeirão Preto SP — Brasil.

cefálico, 32cm (—2DP). Não houve relato de intercorrências nos períodos pré,peri e neonatais. Aos 6 meses apresentou, pela primeira vez, crises epilépticas, durante processo infeccioso respiratório subfebril com desvio ocular conjugado para cima, associado a contrações clônicas generalizadas e, algumas horas após, a espasmos tônicos axiais. Medicado com fenobarbital e clonazepam, novas crises afebris surgiram após 10 dias, no início do sono, durante ele, ou no despertar. Após 7 dias as crises foram controladas por período de 40 dias, recidivando em seguida. Permaneceram sem controle durante 6 meses apesar da adoção de diversas medidas terapêuticas. Observou-se novo controle que se estendeu por um ano e meio. As crises ressurgiram com as mesmas características e persistiram por 8 meses apesar de diversos tratamentos. Entretanto, aos poucos, elas, de tônicas axiais, passaram a generalizadas, repetindo-se 5 a 6 vezes no início do sono e de madrugada (5-6 horas), acompanhadas de gemidos e seguidas de choro, alteração do ritmo respiratório e palidez. A introdução de ACTH sintético e de corticoesteróides foi seguida por nova remissão, de 1 ano e 3 meses. Em janeiro/1987 incidiram crises noturnas mioclônicas e, em fevereiro, tônicas generalizadas acompanhadas e seguidas de automatismos (mastigação, movimentos alternados dos membros inferiores, de presença e arrancamento). Atualmente, permanece poucos dias sem manifestações. Desde os 6 meses de idade apresenta infecções respiratórias e intestinais recorrentes. Desenvolvimento neuropsicomotor: sustentou a cabeça com 5 meses, sentou aos 7, engatinhou com 10, andou com 13 e falou as primeiras palavras com 18. Ao exame físico (4 anos e 5 meses): peso, 21000g (90-97%); estatura, 96cm (3%); perímetro cefálico, 46cm (—2DP); distância intercantal interna, 2,5cm e distância intercantal externa, 9,5cm (ambas acima de 97%). Microcefalia, braquicefalia e achatamento occipital, fenda palpebral antimongolóide, epicanto, hipertelorismo e estrabismo convergente à esquerda. Raiz nasal larga e deprimida, boca entreaberta, dentes pequenos e irregulares, filtro longo, palato em ogiva, orelhas grandes com leve rotação posterior, hirsutismo discreto, mancha café com leite nas regiões facial e dorso-lateral do antebraço direito. Ausculta pulmonar e cardíaca normais, abdome sem alterações, genitália externa masculina, testículos tópicos e de consistência normal, membros sem deformidades (Fig. 1). O exame neurológico revelou comportamento hipercinético e



*Fig. 1 — Fotos do paciente GRS (4 anos e 5 meses). Nota-se microcefalia aparente, raiz nasal deprimida, hipertelorismo, fendas palpebrais antimongolóides, epicanto, orelhas amplas e boca caída.*

pueril, ataxia discreta de tronco e membros, hipotonia muscular global, fala disártrica, repertório verbal reduzido, reflexos profundos hipoativos e simétricos. Fundo de olho: papilas com bordas nítidas, escavação fisiológica e emergência dos vasos normais. Tecido retiniano com aumento da refringência e pigmentação escura, difusa e irregular (retinite pigmentar). Exames complementares: tomografia computadorizada de crânio normal (10-09-86). Radiografia simples de crânio (05-04-88): módulo 14,46 (normal: 14,8 - 17,4); índice: 90,0 (normal: 72,5 - 90,0). Líquido cefalorraqueano: normal. Urina rotina, glicose, uréia, ácido úrico, proteínas totais, sódio e potássio normais. Eletrencefalogramas realizados durante o sono induzido por hidrato de cloral, de novembro/1983 a janeiro/1988 (6 exames) evidenciaram pontas e ondas agudas multifocais e independentes, de topografias variáveis em exames seguidos.

Citogenética — Foram analisadas 100 metáfases obtidas de duas culturas temporárias de linfócitos. Noventa células tinham 46, XY cromossomos, —D, + anel; em 7, o anel estava ausente com apenas 5 cromossomos no Grupo D (45, XY, —D); 3 exibiam 2 anéis: 47, XY, —D, +2 (r). Pela análise de bandamento G, o anel foi identificado como sendo originado do cromossomo 14 por deleções terminais p11 e q32. Não foi verificada associação satélite deste com outros cromossomos acrocêntricos e o bandamento C revelou apenas um centrômero (Fig. 2).

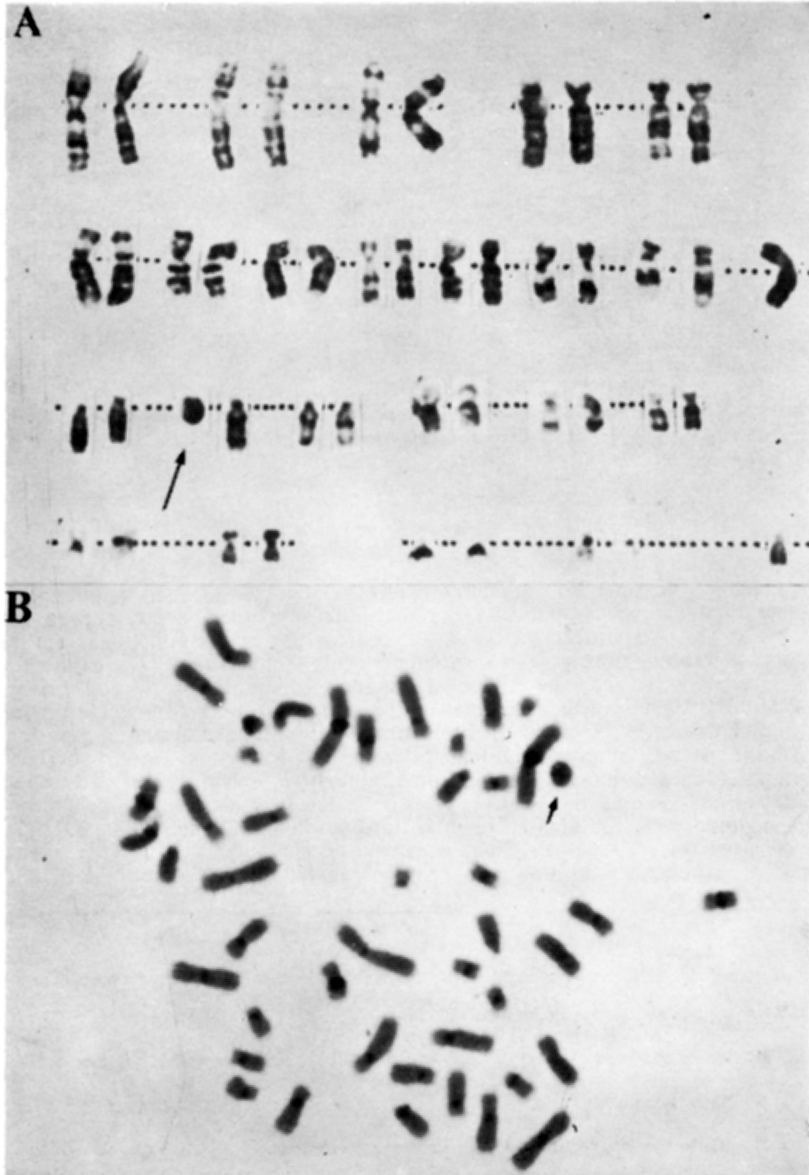


Fig. 2 — A, Bandamento G mostrando que o anel se originou do cromossomo 14 por deleções terminais; B, Bandamento C — anel com um único centrômero.

Análise dermatoglífica — Pregas palmares normais, trirádio em posição t na mão esquerda e ausente na direita, ausência de padrões anômalos nas regiões tenar e hipotenar, presilha ulnar nos I<sup>o</sup>, III<sup>o</sup>, IV<sup>o</sup> e V<sup>o</sup> dedos, verticilo ulnar nos II<sup>o</sup> bilateralmente (Fig. 3).

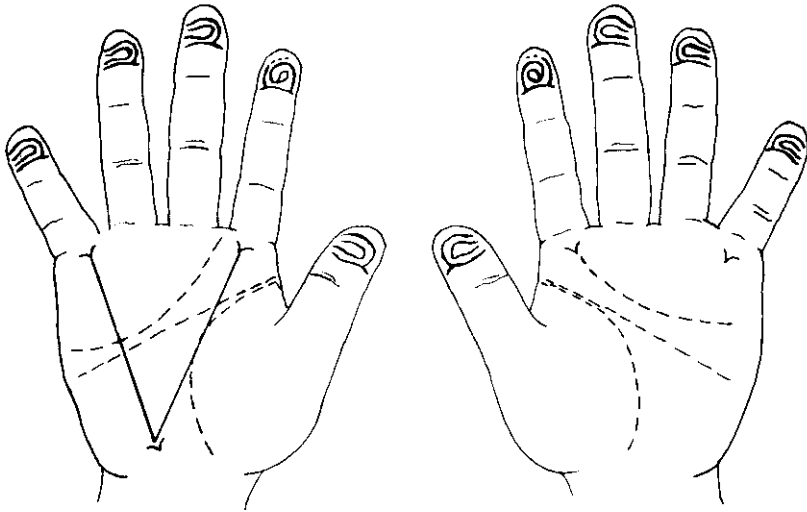


Fig. 3 — Padrões dermatoglíficos do propósito. Observa-se ausência de trirádio na mão D, pregas de flexão normais, presilha ulnar nos I<sup>o</sup>, III<sup>o</sup>, IV<sup>o</sup> e V<sup>o</sup> dedos e verticilo circular nos II<sup>o</sup>.

#### COMENTARIOS

A síndrome do anel do 14 ocorre preferencialmente no sexo feminino, não tem relação com idade materna avançada e não reduz substancialmente o peso do nascimento (Tabela 1). A frequência e as características das crises epiléticas em pacientes com anomalias cromossômicas são insuficientemente conhecidas. Os estudos praticamente se restringem à síndrome de Down, na qual a prevalência de epilepsia varia de 3 a mais de 10%<sup>9</sup>. A síndrome do anel do 14 destaca-se pela constância da incidência de crises epiléticas: os 28 casos da literatura e o nosso apresentaram tais manifestações. Apesar de ser o único sintoma presente em todos os casos, poucos autores descreveram as características da síndrome epilética. Da leitura das observações clínicas depreende-se que o início é precoce, em geral durante o primeiro ano, a partir do segundo mês. A incidência mais tardia foi aos 27 meses<sup>12</sup>. O tipo predominante de crise foi o 'generalizado'. Poucos referem maiores detalhes: 'clônicas generalizadas'<sup>1</sup>, 'convulsões grande mal e crises mioclônicas'<sup>3</sup>, 'ausência e estado de

Dado	Valor
Relação sexual feminino/masculino	2,22
$\bar{x}$ de idade materna	26,05 a $\pm$ 6,07
$\bar{x}$ de peso ao nascimento	2754,76 g $\pm$ 607,97
$\bar{x}$ de idade de aparecimento das crises convulsivas	8,5 m $\pm$ 5,6

Tabela 1 — Razão sexual, médias de idade materna, peso ao nascimento e idade de aparecimento das crises convulsivas dos 29 casos.

ausência' <sup>22</sup>, 'crises generalizadas e estado de mal' <sup>23</sup>, 'crises tônico-clônicas generalizadas e abalos mioclônicos (espasmos infantis)' <sup>24</sup>. A descrição das manifestações críticas do paciente de Raoul e col. <sup>22</sup> corresponde a prováveis crises tônicas axiais e generalizadas tônico-clônicas e atônicas. Nosso paciente apresentou convulsões generalizadas, clônicas, mioclônicas, tônicas (axiais, generalizadas) e tônico-automáticas.

A distribuição das crises ao longo do ciclo vigília-sono é assinalada em dois estudos: antes ou após o adormecimento e o despertar <sup>22</sup> e exclusivamente durante o sono <sup>23</sup>. Em 5 anos e meio de evolução, nosso paciente apresentou crises no início do sono, de madrugada (5-6 horas da manhã) ou no despertar. A evolução das crises é variável: frequentes e rebeldes à medicação 1,3,5,12,17,21,24, com aumento de frequência <sup>20</sup> ou, pelo contrário, desaparecimento com a idade <sup>11</sup>, pouco frequentes <sup>7,25</sup>, inicialmente frequentes, porém com melhora espetacular' após terapêutica com ácido valpróico e diazepam <sup>6</sup> ou aparente eficácia, aos três anos de idade, da associação fenobarbital-diazepam, após vários ensaios terapêuticos <sup>23</sup>. Também foi assinalada a eficácia passageira — um ano sem crises — após um esquema entre diversos tentados (ácido valpróico, clobazam e imunoglobulinas em altas doses) <sup>22</sup>. Durante a evolução de nosso paciente observamos períodos de remissão variando entre 40 dias e 1 ano e 3 meses, havendo relação mais nítida com a introdução de ACTH e corticoesteróides.

Se as descrições clínicas disponíveis até o presente momento não oferecem, em geral, suporte para avaliação das características clínicas e evolutivas da epilepsia na síndrome do anel do 14, as referências às alterações eletrencefalográficas são ainda mais escassas e menos precisas. Registraram-se traçados normais <sup>1,12,20</sup>, 'perda de atividade em área frontal direita' <sup>3</sup>, 'algumas pontas epiléticas durante o sono' <sup>23</sup>, 'atividade de base lenta e quase sempre paroxismos epiléticos com predomínio anterior ou rolândico esquerdo' <sup>22</sup>, 'traçado muito lento, amplo, desorganizado com breves paroxismos bilaterais' <sup>7</sup> e descargas de ponta e ondas multifocais surgindo de focos independentes e múltiplos tornando-se, por vezes, generalizados <sup>24</sup>. Observamos pontas e ondas agudas multifocais independentes, de topografias variáveis em exames sucessivos.

Com base em nosso caso e nos da literatura podemos esquematizar, em linhas gerais, o quadro epilético da síndrome do anel do 14, sem prejuízo de novas observações. A síndrome epilética é constante, com caráter generalizado, clônico, mioclônico, tônico ou tônico-automático, frequentemente precipitada pelo sono ou despertar. A frequência das crises, embora variável, é, em geral, elevada. No entanto podem ocorrer remissões, algumas relacionadas a modificações da terapêutica. Os eletrencefalogramas evidenciam, descargas epileptiformes multifocais, independentes, com topografia variável de um exame para outro ou difusas, nos casos com maior frequência das crises e maior comprometimento intelectual. Tais achados foram encontrados em pacientes com formas malignas de epilepsia e elevada incidência de distúrbios neurológicos e intelectuais <sup>15,18,19</sup>. A deterioração mental coincidente à instalação da síndrome epilética <sup>21</sup> sugere incidência de uma encefalopatia grave.

Essas considerações evidenciam a importância do reconhecimento da síndrome, em que pese sua raridade. Entretanto, a orientação diagnóstica é prejudicada pela pouca exuberância das manifestações fenotípicas das malformações congênicas, quase exclusivamente limitadas à região crânio-facial. Este fato levanta a possibilidade do distúrbio ocorrer mais frequentemente que o relatado. Recomenda-se, portanto, cuidadosa avaliação desde que a indicação do cariótipo é feita somente na vigência de pelo menos três malformações congênicas associadas a retardo mental <sup>26</sup>. Em mais de 80% dos pacientes há microcefalia leve. Outras alterações incluem dólido e braquicefalia, alongamento da face, depressão da raiz nasal, epicanto, variações no tamanho e posição das fendas palpebrais, queda dos cantos da boca que permanece semiaberta, palato em ogiva, micrognatia, orelha de rotação posterior e pescoço curto. Diagnóstico diferencial com esclerose tuberosa deve ser realizado sempre que o paciente apresente manchas hipocrômicas e/ou café-com-leite <sup>24</sup>. Infecções respiratórias recorrentes, retinite pigmentar, atraso do crescimento físico e movimentos atetósicos são também frequentes (Tabela 2).

As características citogenéticas dos anéis incluem deleções terminais nos braços curtos e longos com pontos preferenciais de quebras nas regiões p11 q32 <sup>9,21,23</sup>. Entretanto, são frequentes a ocorrência de variações microscópicas e submicroscópicas destes pontos que, associadas à instabilidade do anel, são responsáveis pelas diferenças fenotípicas <sup>3</sup>. Fryns e col. <sup>5</sup> referiram, entretanto, que as deleções do braço curto do 14 não repercutem no fenótipo e que as diversas alterações verificadas na síndrome depen-

Sinais e sintomas clínicos	Frequência	%
Crise epiléptica	29	100
Hipotonia	28	96,55
Retardo do desenvolvimento neuromotor	28	96,55
Epicanto	24	82,75
Microcefalia	24	82,75
Orelhas grandes	16	55,17
Raiz nasal deprimida	16	55,17
Face alongada	15	51,72
Micrognatia	13	44,82
Infecções respiratórias	12	41,37
Implantação baixa das orelhas	12	41,37
Fenda palpebral estreita	12	41,37
Retinite pigmentar	12	41,37
Retardo do crescimento físico	11	37,93
Palato em ogiva	11	37,93
Atrofia cortical	10	34,48
Boca caída	10	34,48
Fenda palpebral horizontal	9	31,03
Dolicocefalia	8	27,88
Fenda anti-mongolóide	8	27,88
Movimentos atetósicos	6	20,68
Braquicefalia	6	20,68
Hipertelorismo	5	17,24
Manchas hipocrômicas	2	6,90
Manchas café-com-leite	2	6,90
Fenda do tipo mongolóide	2	6,90
Hipertricrose	2	6,90
Ptose palpebral	2	6,90

Tabela 2 — Frequência e porcentagem dos sinais clínicos nos 29 casos.

deriam do menor ou maior grau de comprometimento do braço longo deste cromossomo, além da instabilidade do anel. Eventuais correlações entre ponto de quebra e aparecimento de determinado sinal ou sintoma não foram estabelecidas. Entretanto, a constância das crises epiléticas em pacientes com perdas, menores ou maiores, do cromossomo 14, sugere que a alteração dependa de deleções mais distais com possível ponto de quebra na região q32.

A análise dos padrões dermatoglíficos da síndrome do anel do 14 mostra aumento de presilhas ulnares<sup>24</sup>, semelhante ao observado no nosso estudo. Vários outros achados são também descritos como presilha radial<sup>12</sup>, prega simiesca<sup>6</sup>, padrões anômalos na região tenar e ausência de trirádio distal<sup>24</sup>. Entretanto, é impossível a caracterização de todos os achados dermatoglíficos da síndrome pelo pequeno número de casos estudados.

#### REFERÊNCIAS

1. Abe T, Misawa S, Nishioka K, Okuno T, Nakagome Y — Formation of a ring chromosome 14 subsequent to the de novo 13/14 reciprocal translocation: a new cytogenetic evidence obtained by the nucleolus-organizer staining. *Ann Génét* 21:109, 1978.
2. Amarose AP, Dorus E, Huttenlocher PR, Csaszar S — A ring 14 chromosome with deleted short arm. *Hum Genet* 54:145, 1980.

3. Bowser-Riley S, Buckton Ke, Ratchiffe SC, Syme J — Inheritance of a ring 14 chromosome. *J Med Genet* 18:209, 1981.
4. Dzarlieva R — Multiple congenital malformations in a child with ring 14 chromosome. *God Zb Med Fak Skopje* 23:285, 1977.
5. Fryns JP, Petit P, Kleczkowska A, De Muclenaere A, Van Den Berghe H — Ring chromosome 14 syndrome. *Ann Génét* 25:179, 1982.
6. Gilgenkrantz S, Cabrol C, Lausecker C, Harleyb ME, Bohe B — Le syndrome Dr: étude d'un nouveau cas (46, XX, 14r). *Ann Génét* 14:23, 1971.
7. Gilgenkrantz S, Morali A, Vidailhet M, Saura R, Serville F, Fontan D, Moraine C — Le syndrome r (14): trois nouvelles observations. *Ann Génét* 27:73, 1984.
8. Guillot M, Dufier JL, Perignon F, Lenoir G, Grouchy J, Pinaudeau Y — Anomalies oculaires du phénotype 46, XY, r (14) (chromosome 14 en anneau). *Arch Fr Pédiat* 40:433, 1983.
9. Hauser WA, Anderson VE — Genetics of epilepsy. In Pedley TA, Meldrum BS (eds): *Recent Advances in Epilepsy*, nº 3. Churchill Livingstone, New York, 1986.
10. Ieshima A, Takeshita K, Yamamoto K — Ring 14 syndrome with decreased bone mineral content in two puberal girls. *J Hum Genet* 28:35, 1983.
11. Iselius L, Ritzén M, Bui TH, Olsson K, Eklöf O — Ring chromosome 14 in a mentally retarded girl. *Acta Paed Scand* 69:803, 1980.
12. Jalbert P, Sele B, Jalbert H, Sirand L, Pison H, Couturier J — Chromosome 14 en anneau chez des jumelles monozygotes. *Ann Génét* 20:59, 1977.
13. Krawczyn M, Melink G, Gervenka J — Ring chromosome 14 and immunoglobulin locus. *Am J Med Genet* 17:465, 1984.
14. Lippe BM, Sparkes RS — Ring 14 chromosome: association with seizures. *Am J Med Genet* 9:301, 1981.
15. Loiseau P, Cohadon S — Les epilepsies à foyers EEG intercritiques multiples. *Rev EEG Neurophysiol* 11:259, 1981.
16. Matalon R, Michals K, Thompson F, Rosenthal M — Ring chromosome 14 in two brothers with mosaicism for ring 14 and translocation t (14q; 21q) in the mother. *Ped Research* 14:525, 1980.
17. McBride MC, Oppenheimer EY — Ring 14 chromosome and choreoathetosis. *Neurology* 30:382, 1980.
18. Melo AN — Contribuição ao estudo da epilepsia com descargas epileptiformes multifocais independentes, na infância. Tese. Faculdade de Medicina de Ribeirão Preto, USP. Ribeirão Preto, 1983.
19. Noriega-Sanchez A, Markand ON — Clinical and electroencephalographic correlation of independent multifocal spike discharges. *Neurology* 26:667, 1976.
20. Pangalos C, Velissariou V, Ghica M, Liacacos D — Ring-14 and trisomy 14q in the same child. *Ann Génét* 27:38, 1984.
21. Portoian-Shuhaiber S, Al-Awadi S, Farag TI, Sundareshan TS, Jindal HR, Al-Rashied AA — Clinical findings in an arab boy with ring (14) (mos 46, XY, r(14)/45, XY, —14). *Ann Génét* 29:122, 1986.
22. Raoul O, Razavi F, Lescs MC, Bouhanna A — Chromosome 14 en anneau: I. Une observation de r(14) homogène. *Ann Génét* 27:88, 1984.
23. Rethoré MO, Caille B, Huet de Barochez Y, Blais MC, Ravel A, Lejeune J — Chromosome 14 en anneau: II. Une observation de r(14) em mosaïque: le phénotype r(14). *Ann Génét* 27:91, 1984.
24. Schmidt R — Ring chromosome 14: a distinct clinical entity. *J Med Genet* 18:304, 1981.
25. Sparkes RS, Klisak I, Sparkes MC — Extended evaluation of previously reported twins with a ring 14 chromosome. *Ann Génét* 20:273, 1977.
26. Stephaneck MHD — Estudo clínico e citogenético em pacientes com retardo do desenvolvimento neuromotor associado a malformações congénitas. Dissertação. Faculdade de Medicina de Ribeirão Preto, USP. Ribeirão Preto, 1980.
27. Triolo O, Serra A, Bova R, Carlo Stella N, Caruso P — Infant male with ring chromosome 14. *Ann Génét* 24:236, 1981.
28. Vekemans M, Watters G, Tsipouras P, Bourrouilh H — Ring chromosome 14 identified by banding techniques. *Am J Hum Genet* 31:386, 1979.