

CALCIFICAÇÃO NOS NÚCLEOS DA BASE NA TOMOGRAFIA COMPUTADORIZADA

Correlação clínica em 25 pacientes consecutivos

Glória Maria A.S. Tedrus¹, Lineu Corrêa Fonseca¹, Elizardo Nogueira Jr.²

RESUMO - Analisamos os aspectos clínicos de 25 pacientes consecutivos que apresentaram calcificação nos núcleos da base na tomografia computadorizada (TC) de crânio. Esta ocorreu em 0,68% de todos os exames realizados no período. Vinte e três pacientes apresentavam condições clínicas diversas, a saber: cefaléia em 7 casos, acidente vascular cerebral em 5, síndrome extrapiramidal em 2, processo expansivo cerebral em 2, epilepsia, retardo do desenvolvimento neuropsicomotor, demência e trauma de crânio em um caso cada ou outras condições neurológicas em 3. Não havia sintomas neurológicos em 2 casos. Em 15 pacientes (60,0%) havia, além da calcificação dos núcleos da base, outras alterações na TC. Correlação clínica foi observada apenas com as outras alterações da TC e não com a calcificação dos núcleos da base, corroborando a hipótese de que esta possa ser um achado incidental.

PALAVRAS-CHAVE: calcificação intracraniana, núcleos da base, tomografia computadorizada de crânio.

Basal ganglia calcification on computed tomography: clinical characteristics in 25 patients

ABSTRACT - Twenty-five patients presenting basal ganglia calcification were assessed. This finding comprised 0.68% of all skull CT scan carried out during the period. Two patients were neurologically asymptomatic and 23 presented a variety neurological disorders - headache (7 patients), stroke (5 patients), extrapyramidal syndromes (2 patients), tumor (2 patients), epilepsy (1 patient), mental retardation (1 patient), dementia (1 patient), cranial trauma (1 patient), other neurological conditions (3 patients) - or were asymptomatic from the neurological point of view (2 patients). Findings in the CT scan other than the basal ganglia calcification were observed in 15 (60%) patients. There was a clinical-CT scan correlation in these cases but not in those in which the basal ganglia calcification was an isolated finding. This study highlights the fact that basal ganglia calcification is often a nonspecific finding on CT scan and that it may not be possible to establish a clinical-pathological correlation between them.

KEY WORDS: computed tomography, intracranial calcification, basal ganglia.

As calcificações intracranianas são relativamente comuns e podem ser fisiológicas ou associadas a várias doenças do sistema nervoso central (SNC) como infecções, anomalias congênitas, distúrbios metabólicas ou processos tumorais, entre outras, e são visualizadas nos exames de tomografia computadorizada de crânio (TC) como áreas de alta densidade^{1,2}.

Os núcleos da base podem apresentar calcificações e, na maioria dos casos, a calcificação é pequena, bilateral, usualmente restrita aos globos pálidos, mas pode envolver o putâmen, núcleo caudado, tálamo, núcleos denteados do cerebelo e substância branca dos hemisférios cerebrais³⁻⁸.

A calcificação dos núcleos da base (CNB) tem sido descrita em associação com várias condições patológicas como os distúrbios da paratireóide, esclerose tuberosa, síndrome de Cockayne, anoxia neonatal, intoxicação por metais pesados e por monóxido de carbono, terapia com metotrexate, radioterapia, encefalites por sarampo e varíola^{1,9}. Por outro lado, em serviços de neuroimagem, são referidos achados de CNB na TC de crânio, sem relação definida com o quadro clínico dos pacientes o que aponta para controvérsias na valorização da relação entre o achado de CNB e seu significado clínico^{1,9-13}.

Não temos conhecimento de estudos nacionais

¹Professor de Neurologia da Faculdade de Medicina da Pontifícia Universidade Católica de Campinas, Campinas SP, Brasil (PUC-Campinas), ²Médico Neurologista, Chefe do Serviço de Neurologia Clínica do Hospital e Maternidade Celso Pierro (PUC-Campinas).

Recebido 6 Junho 2005, recebido na forma final 25 Setembro 2005. Aceito 28 Outubro 2005.

Dra. Glória Maria A.S. Tedrus - Rua Sebastião de Souza 205 / 122 - 13020-020 Campinas SP - Brasil. E-mail: gmstedrus@uol.com.br

sobre a ocorrência de CNB na TC de crânio em pacientes consecutivos de um serviço de neuroimagem. Assim, o objetivo deste estudo é avaliar o achado de CNB e estudar sua correlação com aspectos clínicos, em pacientes consecutivos, atendidos no serviço de neuroimagem de um hospital geral universitário de Campinas SP.

MÉTODO

Foram estudadas, de modo retrospectivo, 3662 TC de crânio realizadas no período de 01/01/04 a 31/12/04, em pacientes consecutivos, conveniados do Sistema Único de Saúde, atendidos no serviço de neuroimagem do Hospital e Maternidade Celso Pierro (HMCP PUC-Campinas).

Os exames foram realizados em aparelho GE SRI com protocolo axial transversal orientado no plano orbito-meatal com cortes de 3 mm na fossa posterior e 10 mm na região supratentorial. Todos os exames foram interpretados pelos médicos radiologistas do serviço.

Exames que apresentavam calcificação extensa e bilateral dos núcleos da base (Figura) foram selecionados e analisados seus respectivos prontuários, levando em conta os dados de anamnese, exame neurológico e outros exames complementares sugestivos de doenças com envolvimento do SNC. Foi avaliada, também, a existência de outras alterações na TC de crânio.

O projeto de pesquisa foi aprovado pelo Comitê de Ética em Pesquisa em Seres Humanos da PUC-Campinas.

RESULTADOS

De 3662 exames, 25 (0,68%) apresentavam CNB. Os aspectos clínicos e outros achados na TC de crânio estão apresentados na Tabela.

Em 15 exames (60%), além das CNB, foram observadas outras alterações na TC de crânio. Em 3 destes casos foram encontradas calcificações de outras localizações: 2 casos com calcificações puntiformes múltiplas, esparsas, sugestivas de neurocisticercose na fase inativa e um caso com calcificação na região da sela túrcica compatível com meningioma. Em 2 casos foram observados sinais de craniotomia para malformação artério-venosa e aneurisma.

Outras alterações na TC de crânio, como alargamento dos sulcos cerebrais, cerebelares e das fissuras silviana e interhemisférica, ou ainda áreas de leucomatose ou de hipodensidade de provável etiologia vascular ou degenerativa, foram encontradas em 10 casos. Em 8 destes havia relação nítida com o quadro clínico. Os outros dois pacientes, de 70 e 76 anos de idade, com alargamento dos sulcos cerebrais e das fissuras silviana e inter-hemisférica tinham síndrome parkinsoniana unilateral.

Em 10 pacientes a CNB foi achado isolado na TC. Nestes casos o motivo da solicitação do exame foi

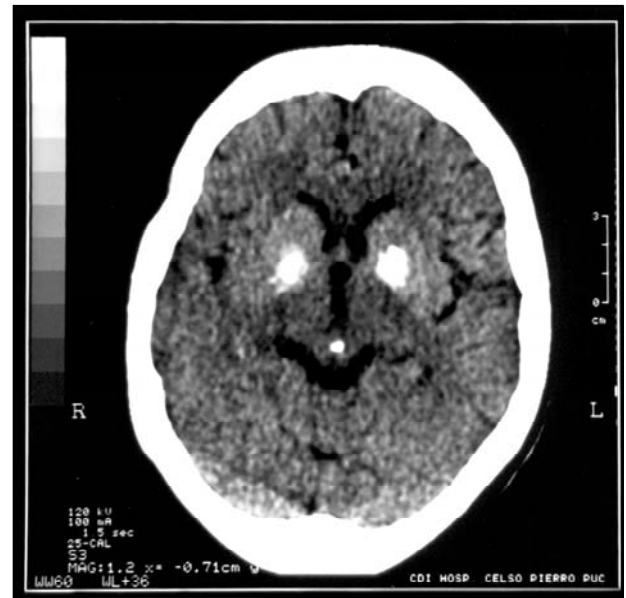


Figura. Calcificação bilateral e simétrica dos núcleos da base.

cefaléia em 6 pacientes, crises epiléticas (1 caso), retardado desenvolvimento neuropsicomotor (1 caso) e sinais e sintomas não neurológicos em 2 casos (retinite inflamatória e síndrome de Cushing). Não houve relação nítida entre o quadro clínico e o achado de CNB.

DISCUSSÃO

Os achados de CNB em estudos consecutivos radiológicos, variam de 0,24 a 2,0% dos exames realizados^{1,2,3,8,10-12}. No presente trabalho, a CNB foi observada em 0,68% das TC, achado semelhante ao de Cohen et al. ao avaliar 5000 exames de TC de crânio (0,6%)⁹. As indicações clínicas para a realização de uma TC são muito diversas nos diferentes estudos⁹.

De modo semelhante ao observado na literatura encontramos, em nossos casos, média de idade elevada, sugerindo que com o avanço da idade ocorreria maior quantidade da calcificação^{1,2,8,9}.

Existem relatos de manifestações clínicas diversas em pacientes com CNB, tais como: distúrbio do movimento, da linguagem, demência, crises epiléticas sinais cerebelares, sinais piramidais, quadros psiquiátricos e distúrbios de equilíbrio^{2,3,4,8,12,14-17}, não havendo clara associação entre esses sintomas ou sinais e a CNB^{2,8-12,14}.

Neste estudo, nos 10 (40,0%) casos em que a CNB foi a única alteração na CT de crânio, não foi possível observar relação entre o quadro clínico e a CNB. Por outro lado, além da CNB, em 60% dos casos, havia

Tabela. Aspectos clínicos dos pacientes com calcificações bilaterais dos núcleos da base na TC de crânio.

Caso	Id	G	Queixa clínica/neurológica	Outros achados, além das com calcificações dos núcleos da base
1	70	M	Síndrome parkinsoniana e síndrome piramidal à esquerda	Alargamento dos sulcos cerebrais, cerebelares, fissuras silviana e inter-hemisférica
2	67	F	Insuficiência renal crônica, cefaléia pós-diálise	Calcificação puntiforme nas regiões temporais
3	64	M	Crises epilépticas generalizadas tônico-clônicas há 10 a	—
4	9	F	Encefalopatia neonatal não progressiva	—
5	54	F	Cefaléia crônica	—
6	69	M	Cefaléia	—
7	60	M	Síndrome demencial, etilismo, TCE	Leucoaraiose
8	75	M	Confusão mental, desorientação, insuficiência cardíaca	Alargamento dos sulcos cerebrais, espaço subaracnóideo e ventricular
9	76	M	AVC isquêmico	Alargamento dos sulcos cerebrais e folhas cerebelares, áreas de hipodensidade
10	82	M	Demência e AVC isquêmico	Alargamento dos sulcos cerebrais
11	76	F	Síndrome parkinsoniana à d e distúrbio da memória	Alargamento dos sulcos cerebrais, espaço subaracnóideo e ventricular
12	19	F	Retinite inespecífica	—
13	64	M	TCE traumatismo raquimedular,	Alargamento dos sulcos cerebrais, espaço subaracnóideo e ventricular
14	64	F	Cefaléia crônica, neurinoma do VIII nervo	—
15	77	F	Cefaléia crônica	Calcificações puntiformes na região frontal d e na tenda do cerebelo à d
16	39	F	Cefaléia	—
17	57	F	Controle pós-operatório	Clip metálico cirúrgico no polígono vascular
18	46	F	Cefaléia crônica	—
19	85	F	AVC isquêmico há 7 anos	Alargamento do sistema ventricular, Calcificação noduliforme cortical d
20	36	F	Controle pós-operatório de lesão vascular parietal esq	Craniotomia parietal esq
21	17	M	Síndrome de Down, cardiopatia congênita e cefaléia crônica	—
22	78	M	AVC isquêmico	Área hipodensa frontoparietal esq
23	64	M	Confusão mental e distúrbio do equilíbrio	Hipoatenuação substancia branca profunda, meningioma supra-selar
24	14	F	Síndrome de Cushing	—
25	56	M	Confusão mental, TBC pulmonar, c convulsiva, AVC isquêmico	Lesão hipodensa na cabeça de núcleo caudado, dilatação ventricular ex-vácuo

Id, idade (anos); G, gênero; F, feminino; M, masculino; AVC, acidente vascular cerebral; TCE, traumatismo craniano; esq, esquerda; d, direita.

outros achados tomográficos que mostraram correlação com o quadro clínico, mas não da CNB.

Assim, as manifestações clínicas observadas nesses pacientes foram variadas e, na maioria dos casos, não foi possível estabelecer correlação com o local envolvido na calcificação. Deste modo pode-se sugerir que, em muitos casos, a CNB é um achado incidental e o quadro apresentado pelos pacientes seria fortuito.

Agradecimentos – Agradecemos ao Dr. Mauro Augusto Vaz e a secretária Sandra Cristina Sabino, do Serviço de Neuroimagem do Hospital e Maternidade Celso Pierro, PUC-Campinas.

REFERÊNCIAS

- Harrington MG, Macpherson P, McInotosh WB, Allam BF, Bone I. The significance of the incidental finding of basal ganglia calcification on computed tomography. *J Neurol Neurosurg Psychiatry* 1981;44:1168-1170.
- Manyam BV, Walters AS, Narla KR. Bilateral striopallidodentate calcinosis: clinical characteristics of patients seen in a registry. *Mov Disord* 2001;16:258-264.
- Goldscheider HG, Lischewski R, Claus D, Streibl W, Waiblinger G. Clinical, endocrinological, and computerized tomography scans for symmetrical calcification of the basal ganglia. *Arc Psychiatr Nervenkr* 1980;228:53-65.
- Kazis AD. Contribution of CT scan to the diagnosis of Fahr's syndrome. *Acta Neurol Scand* 1985;71:206-211.
- Gomille T, Meyer RA, Falkai P, Gaebel W, Konigshausen T, Christ F. Prevalence and clinical significance of computerized tomography verified idiopathic calcinosis of the basal ganglia. *Radiology* 2001; 41: 205-210.
- Fahr I. Idiopathische Verkalkung der Hirnmasse. *Zbl Allg Pathol* 1930;50:129-133.
- Avrahami E, Cohn DF, Feibel M, Tadmor R. MRI demonstration and CT correlation of the brain in patients with idiopathic intracerebral calcification. *J Neurol* 1994;241:381-384.
- Manyam BV, Bhatt Moore WD, Develeshoward AB, Anderson DR, Calne DB. Bilateral striopallidodentate calcinosis: cerebrospinal fluid, imaging, and electrophysiological studies. *Ann Neurol* 1992;31:379-384.
- Cohen R, Duchesneau PM, Meredith A, Weinstein MA. Calcification of the basal ganglia as visualized by computed tomography. *Radiology* 1980;134:97-99.
- Sanchettee P, Venkataraman S, Mohan C, Shetty DD, Iyengar G. Basal ganglia calcification. *J Assoc Physicians India* 1999;47:507-509.
- Fenenlon C, Gray F, Paillard F, Thiberge M, Mahleux F, Guillard A. A prospective study of patients with CT detected pallidal calcification. *J Neurol Neurosurg Psychiatry* 1993;56:622-625.
- Legido A, Zimmerman RA, Packer RJ, Bilanluk LT, Siegel K, Dángil G. Significance of basal ganglia calcification on computed tomography in children. *Paediatr Neurosci* 1988;14:64-70.
- Bordignon KC, Arruda WC. CT scan findings in mild head trauma. *Arq Neuropsiquiatr* 2002;60:204-210.
- Taxer F, Haller R, König P. Clinical early symptoms and CT findings in Fahr syndrome. *Nervenarzt* 1986;57:583-588.
- Morgante L, Trimarchi F, Benvenega S. Fahr's disease: clinical picture. *Lancet* 2002;359:759.
- Faria AV, Pereira IC, Nanni L. Computerized tomography findings in Fahr's syndrome. *Arq Neuropsiquiatr* 2004;62:789-792.
- Tedesco GMAS, Fonseca LC, Nogueira EJ. Calcificações dos núcleos da base e crises epiléticas: relato de caso. *Rev Ciênc Méd* 2005;14:303-306.