

# Critérios para o diagnóstico e tratamento estável da mordida aberta anterior

Alderico Artese\*, Stephanie Drummond\*\*,  
Juliana Mendes do Nascimento\*\*\*, Flavia Artese\*\*\*\*

## Resumo

**Introdução:** dentre as más oclusões, a mordida aberta anterior é considerada uma das anomalias de mais difícil correção, sobretudo no que se refere à sua estabilidade. A literatura possui inúmeros trabalhos sobre o tema, porém com informações controversas e conflitantes. As discordâncias ocorrem desde a definição do que é a mordida aberta, passando por seus fatores etiológicos, até os possíveis tipos de tratamentos. Provavelmente, a falta de consenso sobre a etiologia da mordida aberta anterior originou tratamentos diversificados, o que pode explicar o alto índice de instabilidade pós-tratamento dessa má oclusão. **Objetivo:** rever os conceitos de etiologia, tratamento e estabilidade da mordida aberta anterior e apresentar critérios para o diagnóstico e tratamento dessa má oclusão, baseados em sua etiologia, e exemplificados por casos tratados e estáveis em longo prazo.

**Palavras-chave:** Mordida aberta. Etiologia. Tratamento. Estabilidade.

## INTRODUÇÃO

O termo “mordida aberta” foi utilizado pela primeira vez por Caravelli, em 1842, como uma classificação distinta de má oclusão<sup>1</sup>, a qual pode ser definida de formas diferentes<sup>2</sup>. Alguns autores consideram mordida aberta, ou tendência à mordida aberta, quando a sobremordida é menor do que aquela considerada normal. Outros consideram mordida aberta as relações incisais de topo. Outros, ainda, especificam que há necessidade de falta de contato incisal para se diagnosticar uma mordida aberta. Por uma questão semântica, e por estar de acordo com o maior número de definições na literatura<sup>2,3,4,5</sup>, consideramos a mordida aberta

anterior (MAA) como a ausência de contato incisal dos dentes anteriores em relação cêntrica.

Devido a essas diferentes definições para a MAA, a sua prevalência varia consideravelmente entre estudos, dependendo da definição escolhida pelo autor. A prevalência na população varia entre 1,5% e 11%<sup>6</sup>. O fator idade, no entanto, afeta essa prevalência, uma vez que os hábitos de sucção diminuem com a idade, assim como há um amadurecimento da função oral. Aos 6 anos de idade, 4,2% apresentam MAA, enquanto que aos 14 anos, a prevalência diminui para 2,5%<sup>2</sup>. Em americanos, observou-se diferenças de prevalência de acordo com a etnia, sendo de 3,5%

**Como citar este artigo:** Artese A, Drummond S, Nascimento JM, Artese F. Critérios para o diagnóstico e tratamento estável da mordida aberta anterior. Dental Press J Orthod. 2011 May-June;16(3):136-61.

\* MSc em Ortodontia pela University of Washington, Professor Adjunto de Ortodontia da UFRJ (Aposentado).

\*\* Especialista e Mestranda em Ortodontia pela UERJ.

\*\*\* Especialista em Ortodontia pela UERJ.

\*\*\*\* Mestre e Doutora em Ortodontia pela UFRJ. Professora Adjunta de Ortodontia da UERJ. Diplomada pelo Board Brasileiro de Ortodontia e Ortopedia Facial.

em crianças brancas e 16,5% em crianças negras<sup>5</sup>. Apesar da sua prevalência ser pequena, a procura para o tratamento dessa má oclusão é bastante comum, pois aproximadamente 17% dos pacientes ortodônticos apresentam MAA<sup>6</sup>, o que faz com que os profissionais necessitem tratá-la de maneira efetiva e estável.

### FATORES ETIOLÓGICOS DA MAA: FUNCIONAIS OU ESQUELÉTICOS?

Dentes e ossos alveolares estão expostos a forças e pressões antagônicas advindas principalmente da função muscular, que em parte pode determinar a posição dentária. Por outro lado, as forças intrínsecas dos lábios e da língua em repouso geram a condição de equilíbrio para a posição dos dentes (Fig. 1). Por definição, o equilíbrio existe quando um corpo em repouso é submetido a forças em várias direções mas não sofre aceleração; ou, no caso dos dentes, não sofre deslocamento<sup>7</sup>.

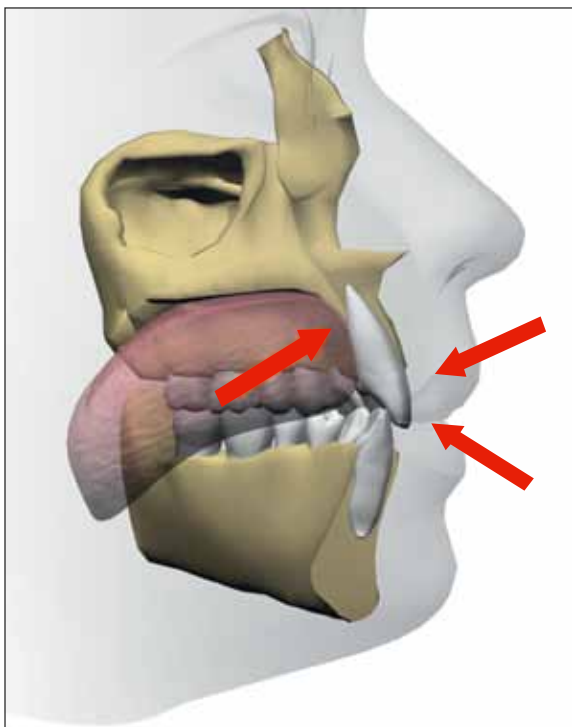


FIGURA 1 - Esquema ilustrando o equilíbrio entre as forças dos lábios e língua (setas), permitindo o contato incisal dos dentes anteriores e, por conseguinte, o estabelecimento de uma sobremordida normal.

Toda vez que esse equilíbrio é modificado, mudanças ocorrem, como, por exemplo, a contração das arcadas dentárias em animais submetidos a glossectomias, quando comparados com animais controle<sup>8</sup>. Dessa maneira, quando um dente é extraído, seu antagonista continua o processo de erupção passiva, indicando que o mecanismo de erupção permanece basicamente inalterado ao longo da vida e que os dentes procuram contato oclusal ou incisal até atingirem o equilíbrio<sup>7</sup>.

Com base nessa ideia de equilíbrio, inúmeros fatores etiológicos ligados à função bucal foram associados à MAA, como, por exemplo, os hábitos de sucção, presença de tecidos linfoides hipertróficos, respiração bucal, fonação e deglutição atípicas, e postura anterior da língua em repouso<sup>2,3,9,10,11</sup>. Deve-se notar, no entanto, que nem todos esses fatores etiológicos possuem uma relação de causa e efeito absolutamente esclarecida.

Existe uma relação de causalidade muito bem estabelecida entre a MAA e o hábito de sucção não nutritiva, como de dedos e chupeta<sup>12</sup>. Nesses casos, a autocorreção da MAA pode ser obtida consistentemente após a remoção do hábito de sucção, contanto que outras disfunções secundárias não tenham se instalado<sup>2</sup> (Fig. 2). Essas disfunções secundárias podem se desenvolver devido à protrusão dos incisivos superiores gerada pelo hábito de sucção, dificultando o selamento necessário para a deglutição e fazendo com que a língua se posicione de forma anormal, principalmente em repouso<sup>11</sup>.

Durante a infância, a língua é proporcionalmente maior do que a cavidade bucal e, por isso, se protrui além dos rebordos alveolares. O crescimento dos ossos maxilares ao longo da infância é maior do que o da língua e, dessa forma, eventualmente o tamanho da cavidade bucal será adequado para o seu tamanho<sup>10</sup>. De fato, estudos longitudinais em crianças demonstram que a prevalência da projeção lingual na fala e na deglutição reduz-se significativamente a partir dos 8 anos de idade, sendo em torno de 51,7% aos 4 anos e de 38,9% aos 12 anos<sup>14</sup>.

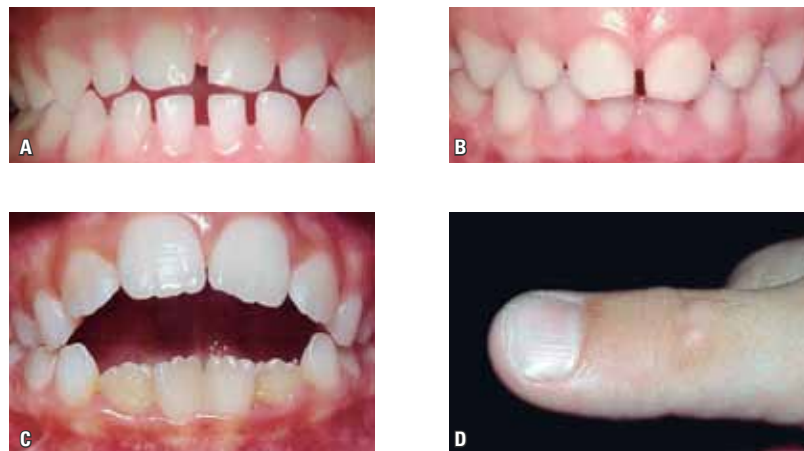

FIGURA 2 - **A)** MAA na dentição decídua causada por sucção de chupeta e **B)** correção espontânea após a remoção do hábito. **C)** MAA na dentição mista causada por sucção do polegar. Observe como a morfologia da MAA difere em função do seu agente causador. A chupeta é macia e se deforma, criando uma mordida aberta mais alongada e estreita, enquanto o dedo é mais rígido e maior, gerando uma mordida aberta mais ampla e arredondada, com projeção dos incisivos superiores e erupção deficiente dos incisivos inferiores. **D)** Quando o hábito de sucção do polegar é muito intenso, pode haver formação de calosidade no dorso do dedo.

Alguns autores acreditam que as forças geradas durante a deglutição e a fonação sejam capazes de provocar a alteração de forma das arcadas dentárias<sup>14</sup>. Apesar dessas disfunções estarem associadas, na literatura, com a etiologia da MAA, outros estudos demonstram que essas funções têm curta duração, não sendo suficientes para realizar modificações dentárias<sup>7,11</sup>. A frequência da fonação e da deglutição atípicas é muito maior do que a prevalência da MAA<sup>15</sup>, o que pode explicar a fraca associação de causalidade entre a existência de fonação e deglutição atípicas e a presença dessa má oclusão<sup>11</sup>.

As adenoides e tonsilas hipertróficas são a causa mais comum de obstrução nasal e, consequentemente, respiração bucal em crianças<sup>4</sup>. O efeito da obstrução das vias aéreas sobre a oclusão foi demonstrado por Harvold et al.<sup>16</sup>, que, após inserirem blocos acrílicos na região posterior do palato de macacos rhesus, constataram o desenvolvimento de MAA. A obstrução nasal induzida foi também realizada através de tampões nasais em macacos rhesus, os quais, na tentativa de manter uma passagem aérea bucal, desenvolveram uma postura de boca aberta e língua projetada<sup>17</sup>.

Portanto, os tecidos linfoides hipertróficos e a obstrução nasal podem obrigar a língua a se manter em uma posição projetada para permitir a respiração pelo espaço orofaríngeo, ao invés do nasofaríngeo<sup>12,18</sup>. Em geral, os tecidos linfoides sofrem uma involução durante a puberdade, permitindo que a língua adote uma posição mais posterior<sup>2</sup>. No entanto, Linder-Aronson et al.<sup>19</sup> verificaram que a resposta dentoalveolar à adenoidectomia é muito variável e, portanto, não deve ser considerada como um procedimento profilático para o desenvolvimento da MAA. De fato, nem todos os pacientes portadores de respiração bucal por bloqueio nasal parcial desenvolvem MAA<sup>4</sup>.

A grande maioria dos estudos de etiologia da MAA converge para a existência de disfunções secundárias, que permanecem após a correção de um hábito deletério, como, em especial, a postura incorreta da língua em repouso<sup>4,7,12</sup>. Acredita-se que uma pressão suave, porém contínua, exercida pela língua contra os dentes seja capaz de movimentá-los, produzindo efeitos significativos. Se um paciente tem uma postura anterior de

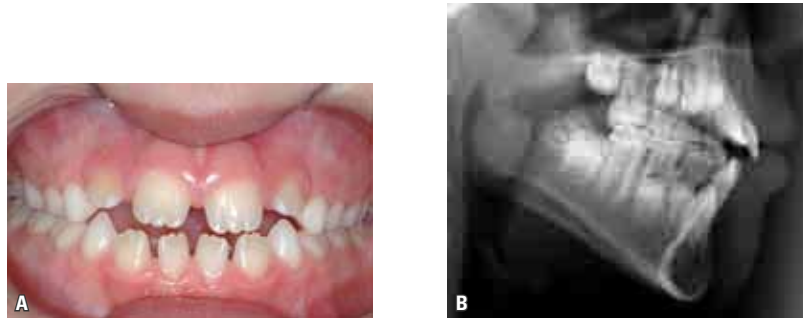

FIGURA 3 - MAA causada por postura baixa da língua em repouso e interposição labial (A). O contraste da radiografia cefalométrica permitiu a visualização da língua em sua posição de repouso, estando apoiada sobre os incisivos inferiores, impossibilitando sua correta erupção, assim como a interposição do lábio inferior entre os incisivos, impedindo a erupção adequada dos incisivos superiores (B).

repouso da língua, a duração dessa pressão, mesmo que muito leve, pode interferir no processo de erupção ou movimentar os dentes anteriores, resultando em mordida aberta<sup>10,11</sup>.

A postura da língua em repouso tem longa duração, em torno de muitas horas durante um dia, o que a torna clinicamente importante, podendo impedir a erupção dos incisivos, causando e mantendo a MAA<sup>10</sup> (Fig. 3). Além disso, a postura baixa da língua pode favorecer a erupção dos dentes posteriores e causar a constrição da arcada superior pela ausência da língua no palato<sup>7</sup>. Esse fator etiológico tem sido pouco estudado e é, em geral, negligenciado durante o tratamento da MAA. A falha na remoção desse fator pode ser a razão primária para a recidiva dessa má oclusão<sup>10</sup>.

Em 1964, Subtelny e Sakuda<sup>2</sup> publicaram um artigo sobre o diagnóstico e o tratamento da MAA. Partindo da premissa de que nos adolescentes os hábitos funcionais anormais diminuem ou são inexistentes, esses autores queriam uma explicação para a existência do que eles chamaram de “mordidas abertas persistentes”, isto é, aquelas que persistiam após a infância. Eles realizaram um estudo cefalométrico em 25 pacientes com “mordidas abertas persistentes” e os compararam com 30 pacientes com oclusão normal. Todos os indivíduos tinham mais de 12 anos de idade. Nos casos de mordida aberta, foram verificadas basicamente as seguintes

diferenças significativas: maior erupção dos molares superiores, assim como extrusão dos incisivos superiores, e planos mandibulares e ângulos goníacos excessivamente aumentados. Esse padrão facial passou a ser chamado de “mordida aberta esquelética”, tendo como principal fator etiológico um padrão de crescimento desfavorável, com divergência das bases ósseas e, portanto, falta de contato entre os incisivos. Esses fatores etiológicos estão associados ao crescimento, e não à função, podendo, dessa forma, ser chamados de fatores esqueléticos.

O padrão facial vertical foi então, ao longo dos anos, sendo considerado como o principal fator de risco para a MAA e para a instabilidade de seu tratamento. No entanto, outros estudos<sup>10,20</sup> relatam que a maior parte de indivíduos hiperdivergentes apresenta uma sobremordida normal ou exagerada (Fig. 4), enquanto pacientes com padrões faciais normais apresentam “mordidas abertas persistentes”<sup>4</sup> (Fig. 5).

Portanto, pode-se inferir que o padrão esquelético, por si só, não seja capaz de ocasionar uma MAA<sup>7</sup>. Retornando à ideia inicial de equilíbrio de forças entre os dentes, a presença de um impedimento mecânico faz com que os incisivos não atinjam contato oclusal. Como a postura anormal de repouso da língua pode ocorrer em diversas situações<sup>4,10</sup>, esse pode ser o fator etiológico mais relevante para a MAA.

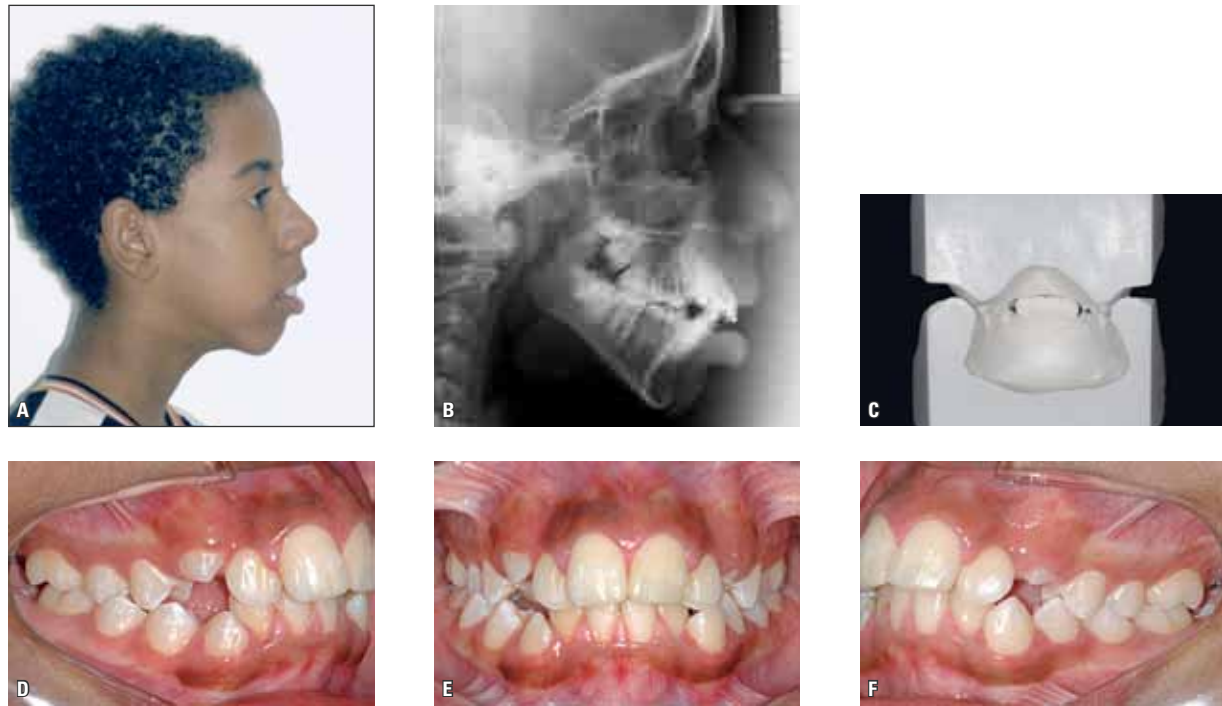


FIGURA 4 - Fotografia de perfil (A), radiografia cefalométrica (B), modelos de gesso (C) e fotografias intrabucais (D, E e F) de paciente portador de padrão facial hiperdivergente (SNGoGn=49°), apresentando sobremordida exagerada, que pode ser notada mais claramente na vista posterior dos modelos de gesso em oclusão. Os incisivos inferiores tocam no palato, buscando contato oclusal, já que não há nenhuma estrutura impedindo sua erupção.

## O TRATAMENTO DA MAA E SUA ESTABILIDADE

Devido aos inúmeros fatores etiológicos descritos na literatura, diversos tipos de tratamento foram propostos para a correção da MAA, não existindo, ainda, consenso a respeito do que seria o melhor tratamento para essa má oclusão<sup>6</sup>. Basicamente, os diferentes tipos de tratamento podem incluir: (a) a modificação de comportamento para eliminação de hábitos ou funções anormais; (b) movimentação ortodôntica através da extrusão de dentes anteriores ou intrusão de molares; e (c) tratamento cirúrgico das bases ósseas<sup>21</sup>. O único consenso que parece existir é que o tratamento da MAA é difícil<sup>3,6</sup> e de pouca estabilidade<sup>6,9,22</sup>.

### Tratamentos Funcionais

A terapia miofuncional é utilizada para a modificação de função e consiste de um conjunto de exercícios para reeducar a musculatura orofacial

na deglutição, fonação e posição postural de descanso<sup>11,12,15</sup>. Acredita-se que as atividades voluntárias como a deglutição e a fonação sejam de mais fácil correção utilizando-se exercícios miofuncionais, enquanto que atividades involuntárias como o hábito postural de língua sejam de difícil automação<sup>11,14</sup>.

Outra forma de se corrigir hábitos funcionais é através de mecanismos que impeçam que a língua se apoie sobre os dentes<sup>23</sup>. Os mais conhecidos são as grades palatinas ou linguais<sup>24</sup> e as pontas ativas ou esporões<sup>10,25</sup>. Há um consenso de que esses aparelhos devam ser fixos, na intenção de reeducarem a função até obter-se a automação do movimento<sup>25,26</sup>.

As grades palatinas ou linguais visam corrigir a MAA impedindo que a língua se apoie sobre os dentes. Elas precisam ser longas para evitar que a língua se posicione abaixo delas<sup>24</sup>. No entanto, como são estruturas lisas, permitem que a língua

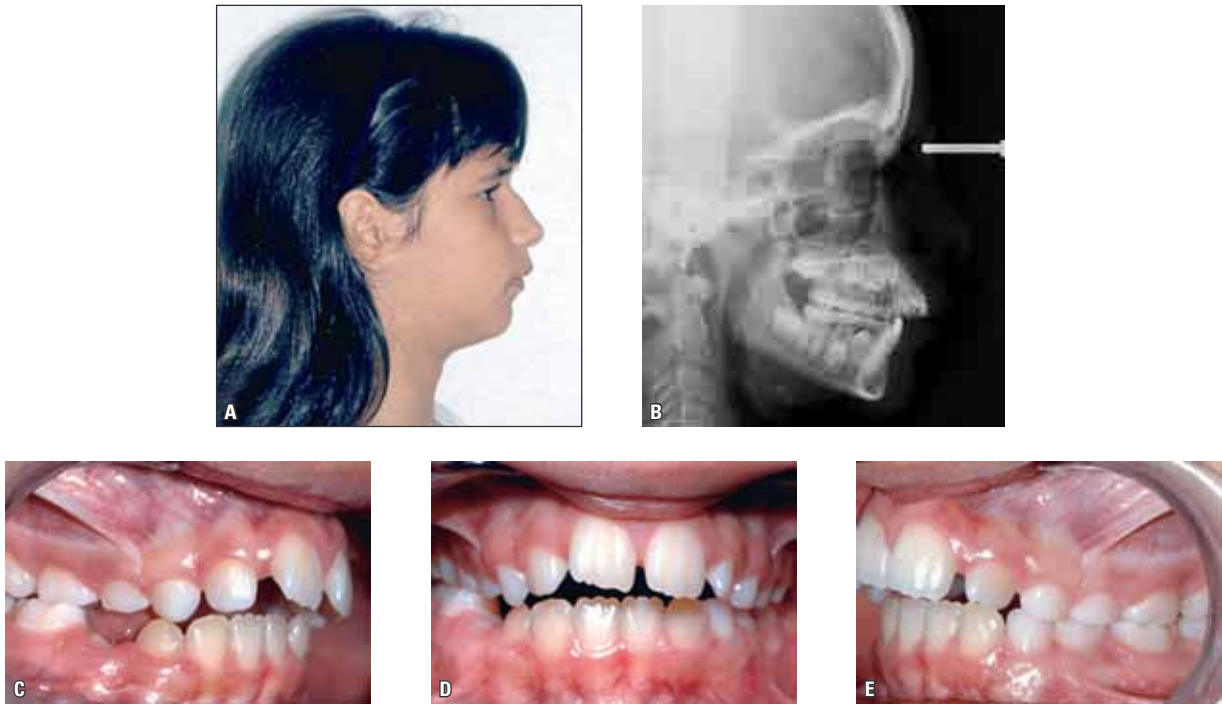

FIGURA 5 - Fotografia de perfil (A), radiografia cefalométrica (B) e fotografias intrabucais (C, D e E) de paciente portadora de padrão facial normal (SNGoGn=34°), apresentando MAA. Os incisivos não possuem contato por impedimento mecânico, possivelmente pela postura da língua, uma vez que a paciente não relatou hábitos de sucção.

se apoie sobre as mesmas, de tal forma que, em alguns casos, isso impeça a sua reeducação funcional. Nesses casos, a língua volta à sua posição original, como foi demonstrado pelo método cinefluoroscópico<sup>28</sup>, ocorrendo, assim, a recidiva da MAA.

As pontas ativas, ou esporões, foram descritas por Rogers<sup>28</sup>, em 1927, para o tratamento de três casos de MAA. As pontas eram dispostas de canino a canino, soldadas a um arco palatino. Todos os casos foram corrigidos com normalização da postura da língua. Diversos tipos de aparelhos semelhantes foram posteriormente descritos, nos quais as pontas ativas podem estar soldadas às superfícies linguais de anéis de incisivos superiores<sup>1</sup> ou presas a arcos palatinos<sup>10</sup> ou linguais<sup>29</sup> ou, ainda, coladas nas superfícies linguais ou palatinas de incisivos<sup>26</sup>.

Apesar de sua eficácia, as pontas ativas por vezes são vistas como estruturas punitivas<sup>1,2</sup>, embora não existam relatos de dor ou lesão na língua<sup>10</sup>. Além disso, Haryett et al.<sup>23</sup> concluíram que ne-

nhum tipo de aparelho para interrupção do hábito de sucção digital, incluindo as pontas ativas, seria capaz de promover transtornos psicológicos.

As pontas ativas forçam uma mudança na postura de repouso da língua, permitindo, dessa forma, a erupção dos dentes e o fechamento da mordida aberta. Essa mudança na posição da língua modifica a percepção sensorial pelo cérebro, obtendo-se, assim, uma nova resposta motora. Essa resposta pode ficar impressa definitivamente no cérebro, o que explica a mudança permanente da postura lingual produzida pelas pontas ativas, sendo esse um dos fatores responsáveis pela estabilidade do tratamento da mordida aberta<sup>10,25</sup>.

Huang et al.<sup>3</sup> avaliaram a estabilidade da correção da MAA tratada com grades ou pontas ativas em 33 pacientes, divididos em um grupo com e outro sem crescimento. Esses autores verificaram que houve correção da MAA em ambos os grupos, mas que 17,4% dos casos apresentaram

recidiva. Como não houve comparação do tipo de tratamento utilizado, pode-se dizer que pacientes que atingem uma correta sobremordida com o uso de grades ou pontas ativas têm boa chance de manter a longo prazo o resultado do tratamento. No entanto, a realização de estudos comparativos entre esses dois tipos de tratamento seria de grande valia para o prognóstico do tratamento da MAA.

### Tratamentos Ortodônticos

Existem vários tipos de tratamento, por movimentação ortodôntica, para a correção da mordida aberta, com diferentes objetivos terapêuticos. A utilização de aparelhos extrabuciais, mentoneiras verticais, *bite-blocks*, e aparelhos funcionais tem como objetivo reduzir a extrusão de molares, permitindo um giro anti-horário da mandíbula<sup>6,9,22</sup>. Mais recentemente, o mesmo mecanismo vem sendo realizado através da ancoragem esquelética, visando a intrusão de molares<sup>6,21</sup>. Mecânicas de elásticos intrabuciais são utilizadas tanto para a extrusão de incisivos<sup>2</sup> como para a intrusão de molares e giro do plano oclusal, associados aos arcos *multiloops*<sup>30</sup>. Apesar de existirem muitos relatos bem-sucedidos dessas terapias, há poucos estudos investigando a estabilidade de seus resultados em longo prazo, o que impede que se façam prognósticos confiáveis para esses tratamentos<sup>4,6,22</sup>.

A estabilidade da correção da MAA em pacientes tratados apenas ortodonticamente, com aparelhos fixos associados a extrabuciais de trações altas e combinadas, foi avaliada 10 anos pós-tratamento<sup>9</sup>. Uma recidiva maior do que 3mm na MAA foi vista em 35% dos casos. A amostra foi, então, estratificada em grupo estável e grupo com recidiva, para comparação de variáveis cefalométricas. Todas as variáveis foram semelhantes entre os grupos, ao início do tratamento, com exceção da altura dentária anterior na arcada inferior, que foi menor no grupo com recidiva, em todos os tempos de tratamento.

Zuroff et al.<sup>6</sup> avaliaram a estabilidade do tra-

tamento da MAA 10 anos pós-tratamento. Os 64 pacientes foram divididos em 3 grupos: um com contato incisal, outro apresentando mordida aberta com trespasse, e outro com mordida aberta. Todos os pacientes foram tratados apenas ortodonticamente. Na fase pós-tratamento, 4% do grupo com contato incisal tiveram recidiva do *overjet*; 20% do grupo mordida aberta com trespasse tiveram recidiva do *overjet*, mas mantiveram o contato incisal; e 40% do grupo mordida aberta tiveram recidiva do *overjet*, sendo que 60% não apresentavam contato incisal. Esses resultados indicam que a ausência de trespasse vertical pré-tratamento tem um efeito adverso maior na estabilidade da MAA quando comparada à mordida aberta com trespasse.

### Tratamentos Cirúrgicos

Os tratamentos cirúrgicos para a MAA se iniciaram na década de 70 e eram indicados para casos extremamente graves com plano mandibular acima de 50°. A partir daí, esses tratamentos foram se tornando mais comuns e geralmente incluem a osteotomia do tipo LeFort I para reposicionamento superior da maxila. Isso permite o giro anti-horário da mandíbula e, dessa forma, a correção da MAA<sup>22</sup>.

Denison et al.<sup>22</sup> avaliaram a estabilidade do tratamento cirúrgico da MAA em 66 pacientes adultos acompanhados por pelo menos um ano pós-cirurgia. Esses pacientes foram estratificados de acordo com o trespasse vertical pré-cirúrgico, sendo esses: mordida aberta, mordida aberta com trespasse, e trespasse normal. A mordida aberta recidivou em 42,9% dos casos do grupo mordida aberta, enquanto que os grupos mordida aberta com trespasse e trespasse normal não apresentaram modificações na sobremordida pós-cirurgia. Foi verificado que a instabilidade encontrada nos pacientes do grupo mordida aberta se deveu a modificações dentoalveolares, e não a modificações esqueléticas.

Uma vez tendo sido eliminada em pacientes cirúrgicos, a hiperdivergência não pode mais ser

postulada como um fator etiológico, já que esses pacientes são adultos e apresentam crescimento mínimo ou nulo. Portanto, acredita-se que as recidivas encontradas nesse estudo descrito sejam de origem dentoalveolar, geradas por disfunções bucais que são desconsideradas no pré-tratamento<sup>10</sup>.

Greenlee et al.<sup>21</sup> publicaram uma meta-análise em que se analisou a estabilidade do tratamento da MAA em estudos cirúrgicos e não cirúrgicos. Verificou-se um índice de 75% de estabilidade em ambos os tipos de tratamento. No entanto, esses resultados devem ser vistos com cautela, uma vez que os diversos tratamentos foram examinados em estudos diferentes e aplicados em diferentes populações. Além disso, esses estudos não tinham grupos controle.

Não existe evidência em alto nível de validade para a eficácia do tratamento ou da estabilidade da correção da MAA<sup>21</sup>. Ensaio clínico randomizado avaliando as diferentes terapias são, portanto, necessários<sup>5</sup>. No entanto, os resultados dos estudos de estabilidade descritos acima indicam que a recidiva da correção da MAA está associada a dois fatores: mudanças dentoalveolares e mordidas abertas com ausência de trespasse vertical pré-tratamento<sup>3,6,9,22</sup>. Esses dados sugerem que a recidiva da MAA é causada, em geral, pela postura anterior de língua em repouso, um fator etiológico que não tem recebido a devida atenção nos tratamentos ortodônticos e cirúrgicos<sup>3,10</sup>.

## DIFERENTES POSTURAS DE LÍNGUA EM REPOUSO

A morfologia da MAA está diretamente associada aos fatores etiológicos<sup>7</sup>, sendo diferente para cada tipo de hábito (Fig. 2). Nos casos de MAA não decorrente de hábitos de sucção, podemos utilizar essa lógica para diferenciar as posições de repouso da língua, uma vez que, possivelmente, não exista apenas um tipo de posição de repouso.

A posição considerada normal para a língua em repouso é com sua ponta sobre a papila incisiva e seu dorso ao longo do palato (Fig. 1, 6A), manten-

do os dentes anteriores em equilíbrio e a dimensão transversa da arcada superior<sup>7</sup>. No entanto, observamos MAAs com alterações nas posições dos incisivos superiores e outras com alterações nas posições dos incisivos inferiores. Baseados nestas características morfológicas, sugerimos algumas diferentes posições de repouso da língua: alta, horizontal, baixa e muito baixa (Fig. 6).

A posição alta de repouso da língua está associada a incisivos superiores levemente projetados, podendo apresentar MAA com trespasse vertical e trespasse horizontal positivo. Como a língua se apoia na face palatina dos incisivos, abaixo da papila incisiva, esses se apresentam acima do plano oclusal. O nivelamento da arcada inferior não é afetado, apresentando um plano oclusal único. Não há presença de mordidas cruzadas posteriores, pois o dorso da língua repousa sobre o palato, mantendo a dimensão transversa da arcada superior (Fig. 7).

Na postura de repouso horizontal da língua, ela se apresenta mais baixa do que na postura alta, estando, no entanto, mais projetada, repousando sobre a face palatina dos incisivos superiores e sobre as incisais dos inferiores. Seu efeito maior continua sendo apenas na arcada superior, causando a projeção mais acentuada dos incisivos superiores e impedindo a sua extrusão, causando, assim, a MAA. Devido à maior projeção de incisivos, observa-se um trespasse horizontal positivo e aumentado. À medida que a língua vai se posicionando de maneira mais baixa, seu dorso se afasta do palato e permite a alteração transversa da arcada superior, podendo ocasionar mordidas cruzadas posteriores (Fig. 8).

À medida que a língua vai se posicionando de forma mais baixa, sua pressão começa a ser exercida sobre os dentes inferiores. Na postura baixa de língua, ela se repousa sobre a face lingual das coroas dos incisivos inferiores, projetando-os e impedindo sua erupção, estabelecendo uma mordida aberta moderada. Devido à projeção dos incisivos inferiores, o trespasse horizontal pode ser nulo ou negativo. Observa-se um desnível entre as superfícies oclusais dos dentes posteriores e as superfícies incisais dos dentes



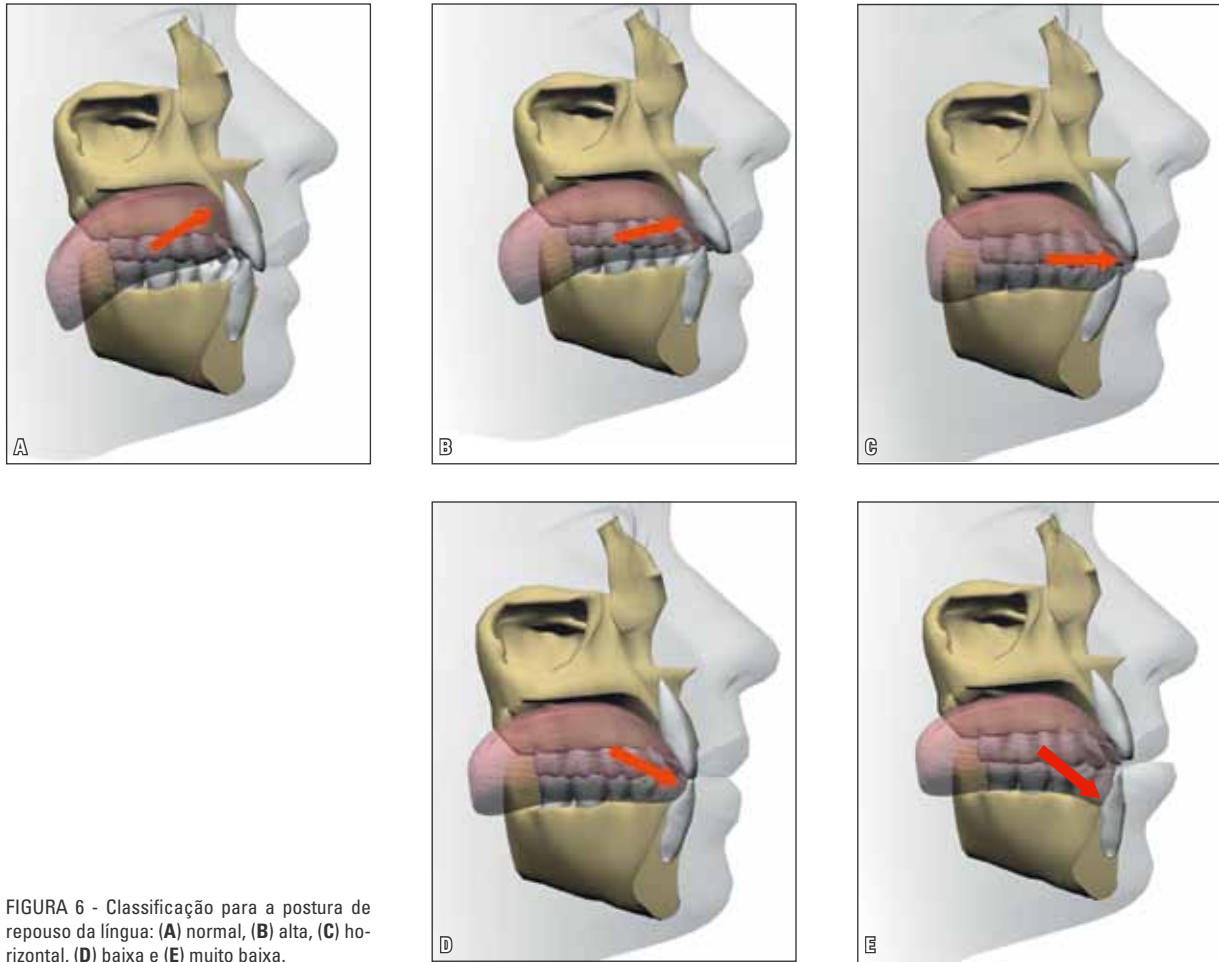


FIGURA 6 - Classificação para a postura de repouso da língua: (A) normal, (B) alta, (C) horizontal, (D) baixa e (E) muito baixa.

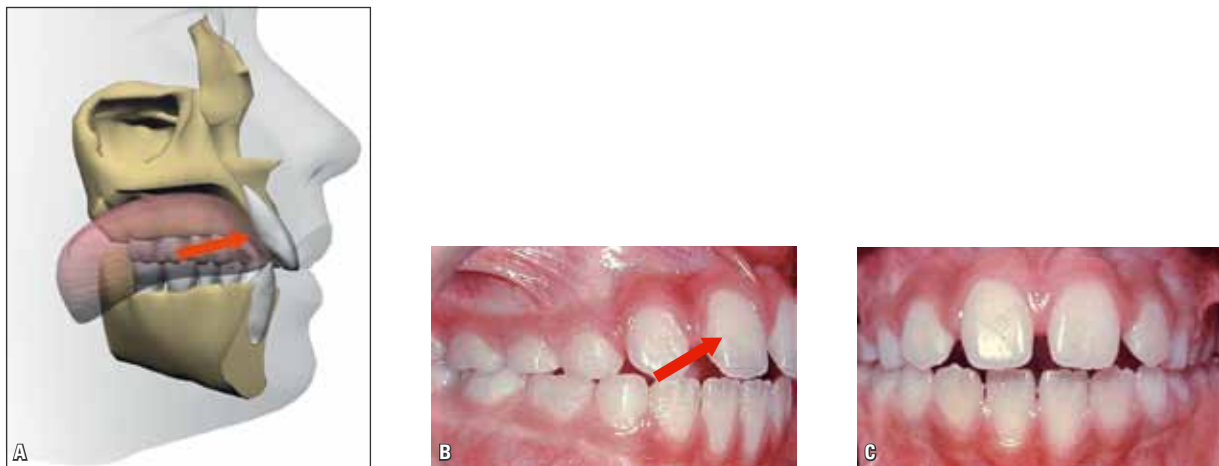

FIGURA 7 - Esquema (A) e fotografias (B e C) de postura alta de língua em repouso, associada a uma leve MAA, podendo apresentar trespasse vertical. Os incisivos superiores se apresentam projetados, a arcada inferior não possui nenhuma alteração no seu nivelamento. Não se observam mordidas cruzadas posteriores. As setas representam a direção da força da língua.

anteriores, apenas na arcada inferior, estando os incisivos inferiores abaixo do nível oclusal. As mordidas cruzadas posteriores podem estar presentes pelo mesmo motivo citado anteriormente (Fig. 9).

A postura muito baixa de língua ocorre quando a língua se apoia abaixo das coroas dos incisivos inferiores, na região lingual do rebordo alveolar inferior. A direção da pressão da língua promove a retroinclinação dos incisivos inferiores e impede sua erupção, deixando-os abaixo do nível oclusal. A mordida aberta é mais severa e associada à mordida cruzada posterior, devido ao afastamento da língua do palato. A língua se espalha no assoalho bucal, expandindo a arcada inferior no sentido transversal (Fig. 10).

#### ESCOLHA DO TRATAMENTO A PARTIR DA POSIÇÃO DE REPOUSO DA LÍNGUA: TRATAMENTOS IMPEDIDORES E TRATAMENTOS DIRECIONADORES

Compreender a etiologia da MAA em cada paciente poderá ajudar no tratamento e na estabilidade em longo prazo de sua correção<sup>4</sup>. Essas diferentes posturas de língua em repouso irão guiar o ortodontista na escolha do tratamento a ser reali-

zado, que tem como objetivo trazer a língua a uma postura de repouso correta, removendo, assim, o agente causador da má oclusão.

Uma vez definido que o agente etiológico da MAA é a postura anormal de língua, cabe ao ortodontista, através da análise das características morfológicas dessa má oclusão, classificar a postura da língua em repouso.

As posturas de língua alta e horizontal já se encontram muito próximas da postura normal, precisando apenas de controle no sentido horizontal. Sugere-se que mecanismos bloqueadores, como as grades, sejam suficientes para produzir essa retração da língua e adaptá-la à sua correta postura em repouso. Esse tipo de tratamento será denominado de tratamento impedidor.

No entanto, nas posturas de língua baixa e muito baixa, a língua, além de se encontrar projetada, está posicionada abaixo de sua posição correta, precisando ser retraída e elevada. Esse processo é de difícil aprendizado e automação<sup>25</sup>, necessitando de aparelhos educadores que forcem o direcionamento da língua, como as pontas ativas. Esse tipo de tratamento será denominado de tratamento direcionador.

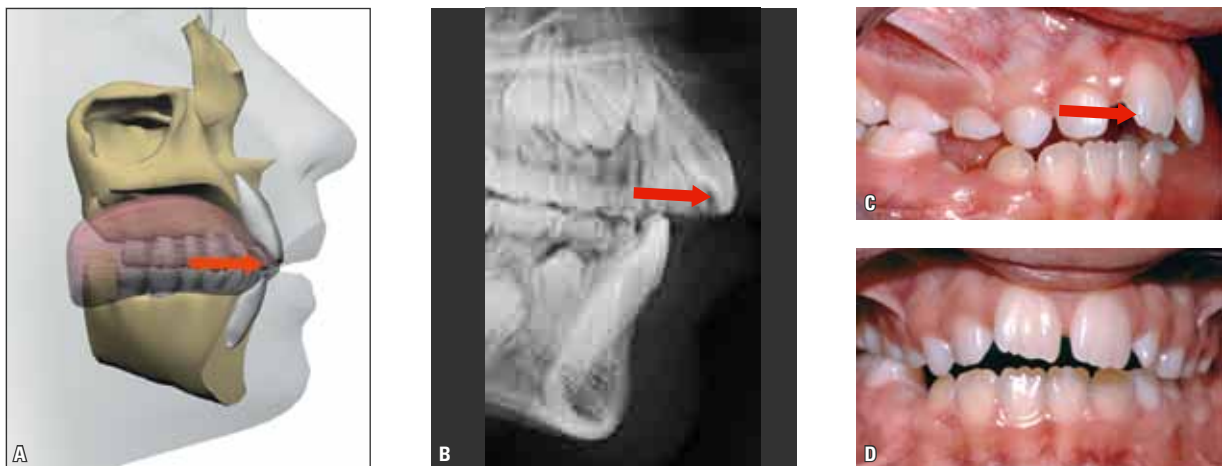

FIGURA 8 - Esquema (A), radiografia (B) e fotografias (C e D) de postura horizontal de língua em repouso, associada a uma mordida aberta moderada, podendo apresentar trespasse vertical. Os incisivos superiores se apresentam com projeção acentuada e acima do plano oclusal. A arcada inferior não possui nenhuma alteração no seu nivelamento. Devido ao afastamento do dorso da língua do palato, pode haver a presença de mordidas cruzadas posteriores. As setas representam a direção da força da língua.

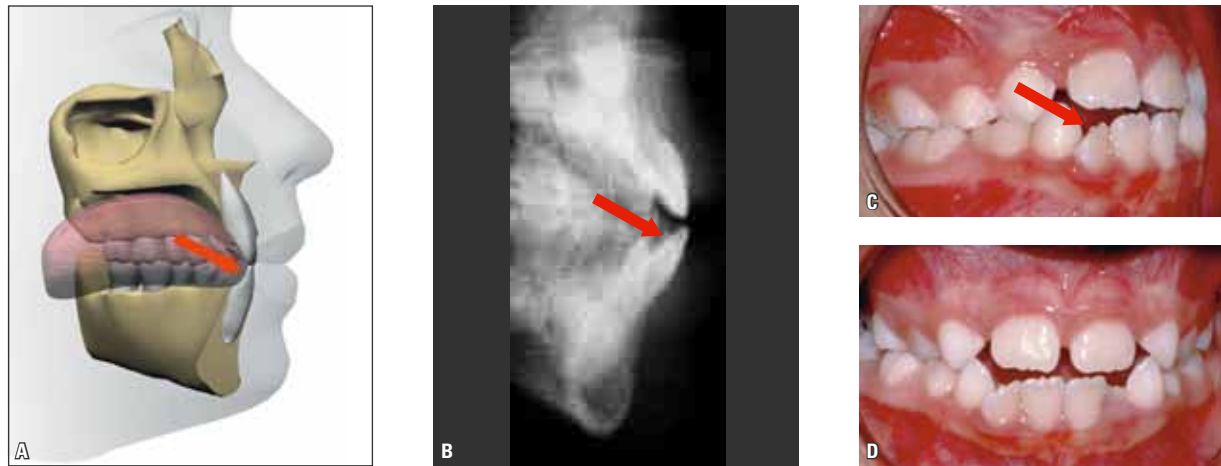

FIGURA 9 - Esquema (A), radiografia (B) e fotografias (C e D) de postura baixa de língua em repouso, associada a uma mordida aberta moderada. Os incisivos inferiores se apresentam com projeção acentuada. A arcada inferior apresenta alteração no seu nivelamento, com os incisivos inferiores abaixo do nível oclusal. Devido ao afastamento do dorso da língua do palato, pode haver a presença de mordidas cruzadas posteriores. As setas representam a direção da força da língua.

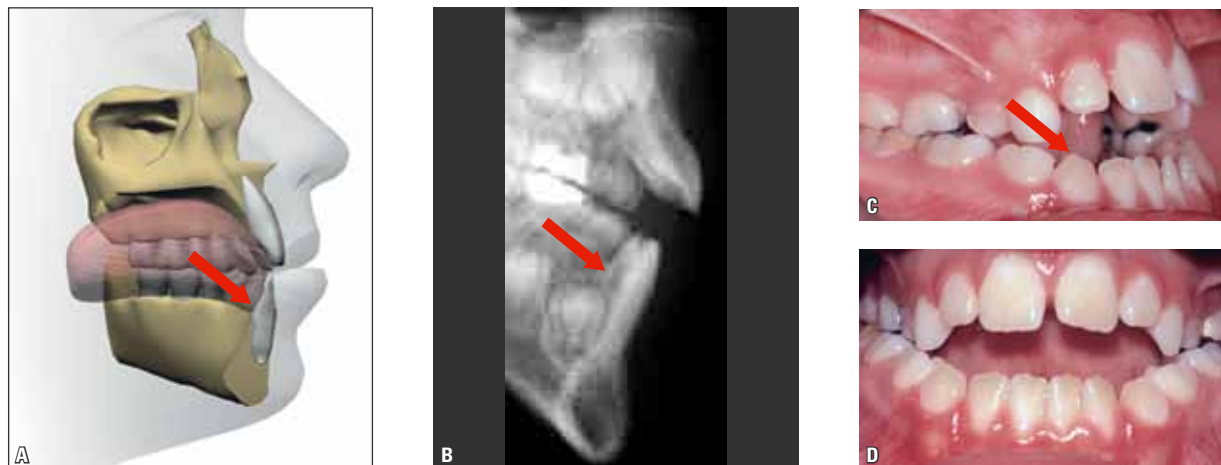

FIGURA 10 - Esquema (A), radiografia (B) e fotografias (C e D) de postura muito baixa de língua em repouso, associada a uma mordida aberta severa. Os incisivos inferiores se apresentam verticalizados ou retroinclinados. A arcada inferior apresenta alteração no seu nivelamento, com os incisivos inferiores muito abaixo do nível oclusal. Devido ao afastamento do dorso da língua do palato, haverá a presença de mordidas cruzadas posteriores. As setas representam a direção da força da língua.

Para ilustrar estes tipos de tratamento, e em especial a sua estabilidade, casos de MAAs causadas por cada tipo de postura de língua em repouso, e que tiveram acompanhamento de longo prazo, serão apresentados a seguir.

#### APLICAÇÃO DOS CRITÉRIOS DE DIAGNÓSTICO E TRATAMENTO DA MAA: RELATO DE CASOS

##### Caso 1: Postura Alta de Língua em Repouso

Paciente do sexo feminino com 8 anos de idade, em fase de dentição mista. Apresentava má oclusão do tipo Classe I de Angle, com MAA, *overjet* levemente aumentado, incisivos superiores projetados e diastemas interincisais na arcada superior. A arcada inferior era normal. A face era simétrica e o perfil facial levemente convexo (Fig. 11).

Na anamnese, não houve relato de hábitos de sucção, portanto, conclui-se que a MAA é causada por postura anormal de língua ao repouso.

De acordo com as características morfológicas dessa MAA, a paciente apresentava postura de língua alta, uma vez que não houve alteração do plano oclusal na arcada inferior, no entanto os incisivos superiores estão projetados e acima do plano oclusal (Fig. 11C, D e E). Como o objetivo do tratamento era restringir a língua no sentido horizontal, posicionando-a mais para trás, optou-se por um tratamento impedor, através da utilização de uma placa de Hawley com grade (Fig. 12A).

A placa foi utilizada por um período de 2 anos, até que a paciente estivesse na fase final de dentição mista (Fig. 12B) e continuou

sendo acompanhada até o estabelecimento da dentição permanente. Houve o fechamento da mordida aberta, redução do *overjet* e dos diastemas interincisais (Fig. 13). Nenhum outro tipo de tratamento foi realizado nessa paciente, que obteve um resultado estável — como pode ser visto na documentação obtida 32 anos pós-tratamento (Fig. 14).

Apenas a remoção da postura inadequada da língua permitiu o estabelecimento de um trespasse horizontal normal e, mais importante ainda, removeu o fator etiológico da MAA, garantindo um resultado estável por muitos anos (Fig. 15).

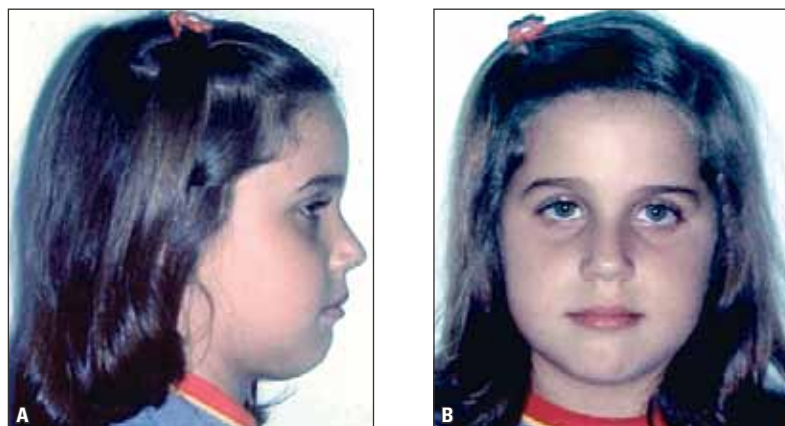

FIGURA 11 - Fotografias faciais (A e B) e intra-buciais (C, D e E) iniciais.

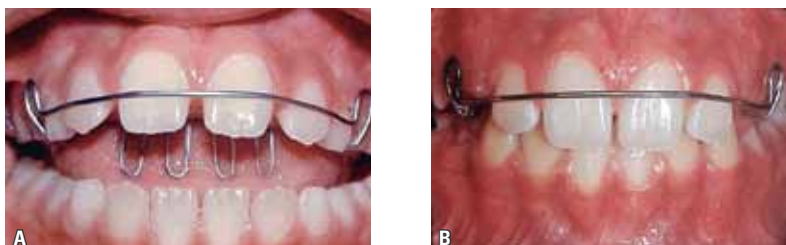


FIGURA 12 - Placa de Hawley com grade utilizada (A) para o tratamento da paciente por um período de 2 anos, até o estabelecimento de sobremordida normal (B).

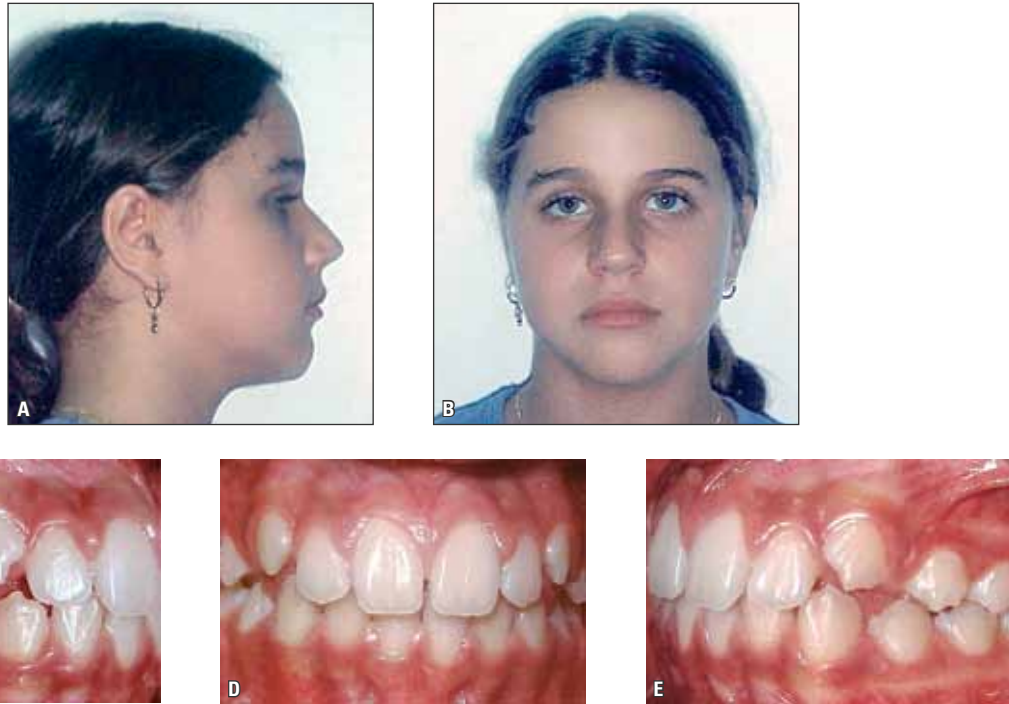

FIGURA 13 - Fotografias extra (A e B) e intrabucais (C, D e E) ao final do tratamento. A paciente não foi submetida a nenhum outro tipo de tratamento ortodôntico.

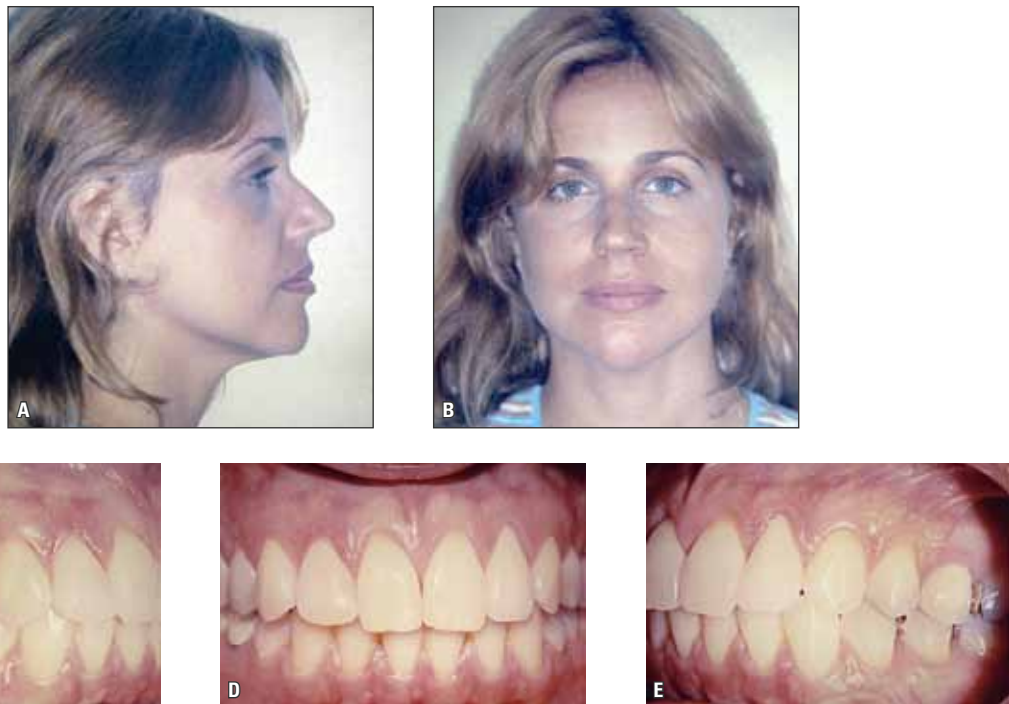

FIGURA 14 - Fotografias extra (A e B) e intrabucais (C, D e E) 32 anos pós-tratamento.

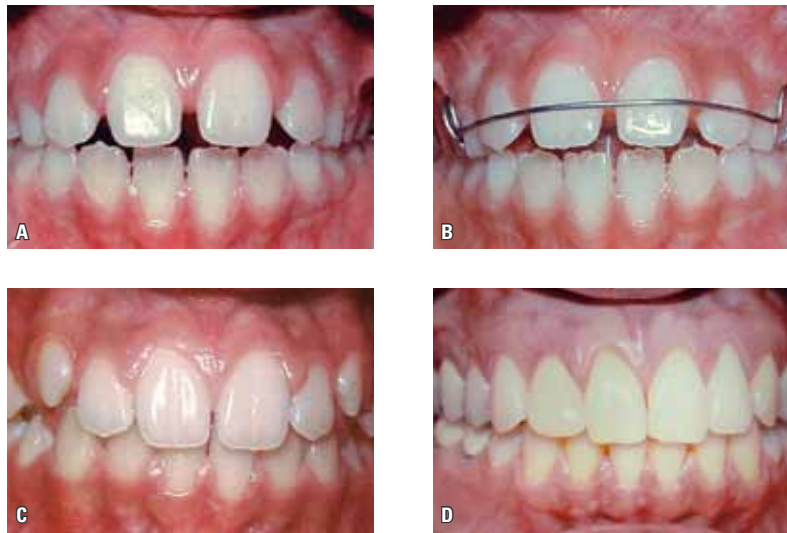

FIGURA 15 - **A**) Situação inicial da MAA, **B**) durante o tratamento com placa de Hawley com grade, **C**) ao final do tratamento e **D**) 32 anos pós-tratamento, demonstrando a estabilidade da correção da MAA.

## Caso 2: Postura Horizontal de Língua em Repouso

Paciente do sexo feminino com 9 anos na fase de dentição mista, apresentando má oclusão do tipo Classe II de Angle, 1ª divisão, *overjet* de 8mm, mordida cruzada dos elementos dentários 16 e 46, MAA e desvio da linha média inferior de 2mm para a direita (Fig. 16E, F e G). Apresentava um padrão esquelético de Classe II, com ANB igual a 10° (SNA=88° e SNB=78°) e um plano mandibular normal (SNGoGn = 34°) (Fig. 16D). Na avaliação facial, apresentava uma face simétrica e perfil convexo (Fig. 16A, B e C).

De acordo com a anamnese, a paciente não apresentava hábitos de sucção, sugerindo que a etiologia de sua MAA seria por postura anormal de língua. Para determinar que tipo de postura de língua a paciente apresentava, observou-se que o nivelamento da arcada inferior era normal, enquanto os incisivos superiores se apresentavam projetados e acima do nível oclusal. Essas características sugerem uma postura de língua horizontal, associada a um *overjet* acentuado. Portanto, o tratamento indicado seria um tratamento impedor.

Optou-se pela utilização de aparelho de Thu-

row modificado, com torno expansor e grade palatina (Fig. 17), que foi utilizado durante 6 meses com uso intensivo. Após esse período, foi obtida uma relação molar de Classe I de Angle, *overjet* de 3mm, e a mordida cruzada foi corrigida, assim como a MAA (Fig. 18E, F e G), além de melhora na relação esquelética (SNA=83°, SNB=78° e ANB=5°) (Fig. 18D). A face se manteve simétrica e o perfil ainda levemente convexo (Fig. 18A, B e C). O aparelho passou, então, a ser utilizado apenas durante a noite por mais 6 meses, como forma de contenção.

Aos 12 anos, foi iniciada a segunda fase do tratamento, com instalação de aparelhos fixos metálicos. Devido à correção da postura de língua, os incisivos superiores extruíram (Fig. 19), atingindo uma situação de sobremordida exagerada, como pode ser observado nas Figuras 18E, F e G. Portanto, foi necessário utilizar arcos utilidade para a intrusão de incisivos e estabelecimento de sobremordida normal. A segunda fase de tratamento foi concluída obtendo-se corretos trespases horizontal e vertical e relação molar de Classe I (Fig. 20D, E e F). A face se manteve simétrica e o perfil facial harmonioso (Fig. 20A, B e C).

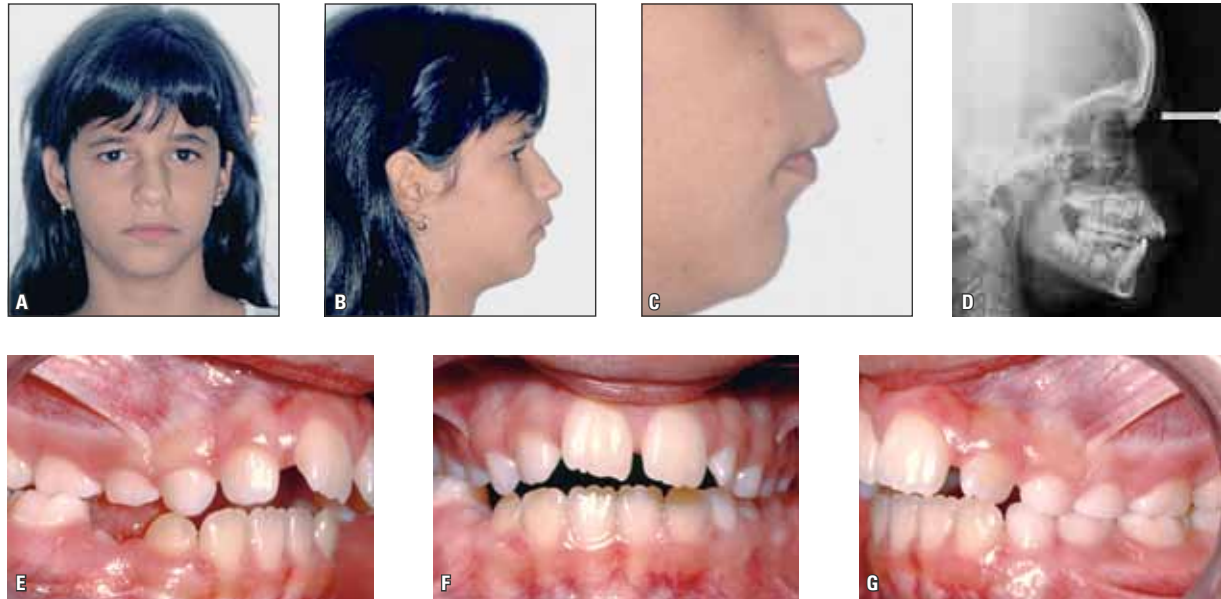


FIGURA 16 - Fotografias extrabucais (A, B e C), radiografia cefalométrica (D) e fotografias intrabucais (E, F e G) iniciais.

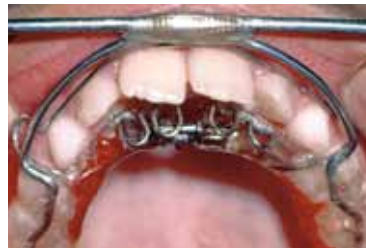

FIGURA 17 - Aparelho extrabucal do tipo Thurrow modificado, utilizado na primeira fase de tratamento, contendo um *splint* maxilar posterior com um parafuso disjuntor, grade lingual e grampo de Hawley.

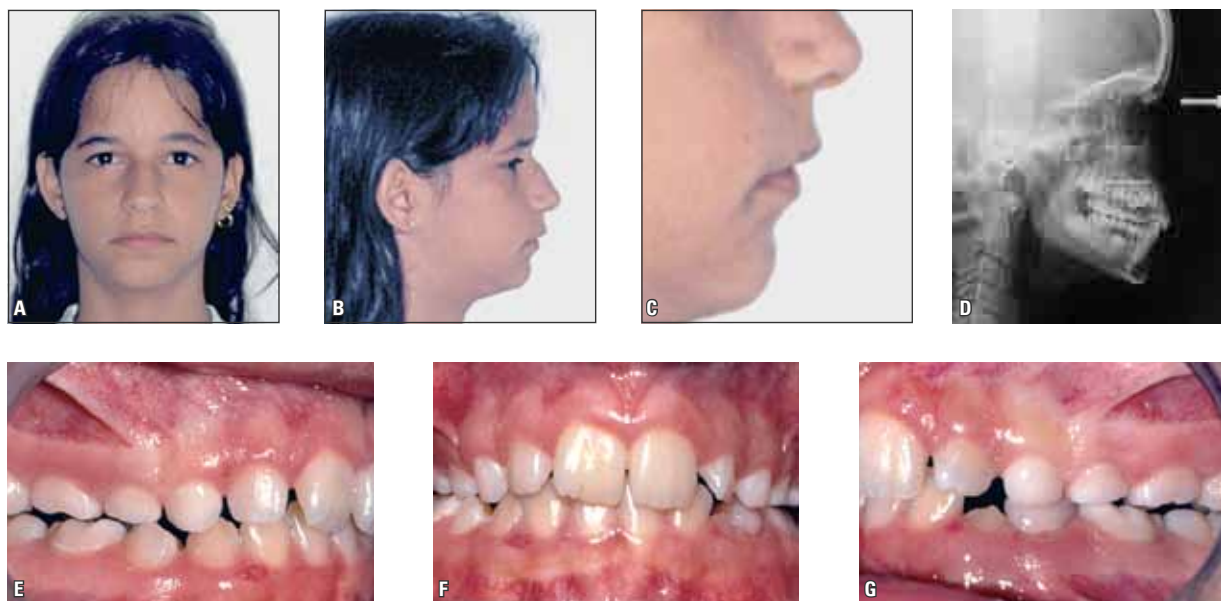


FIGURA 18 - Fotografias extrabucais (A, B e C), radiografia cefalométrica (D) e fotografias intrabucais (E, F e G) ao final da primeira fase do tratamento.

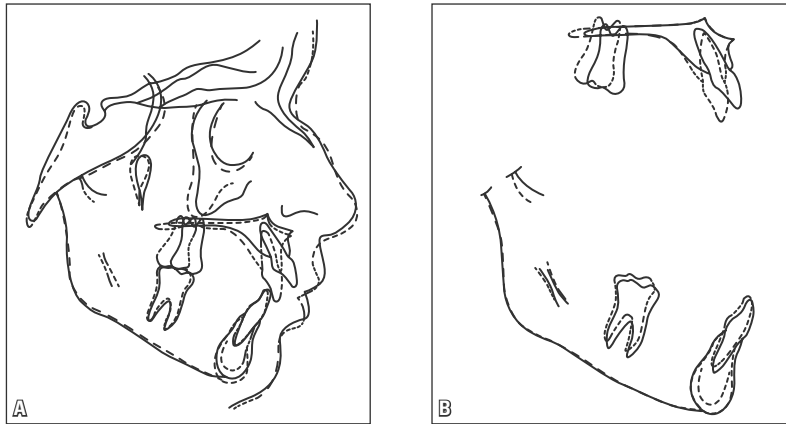


FIGURA 19 - Sobreposições cefalométricas total (A) e parcial (B), comparando o início e fim da primeira fase do tratamento. Observem que a correção da MAA ocorreu por extrusão dos incisivos superiores.

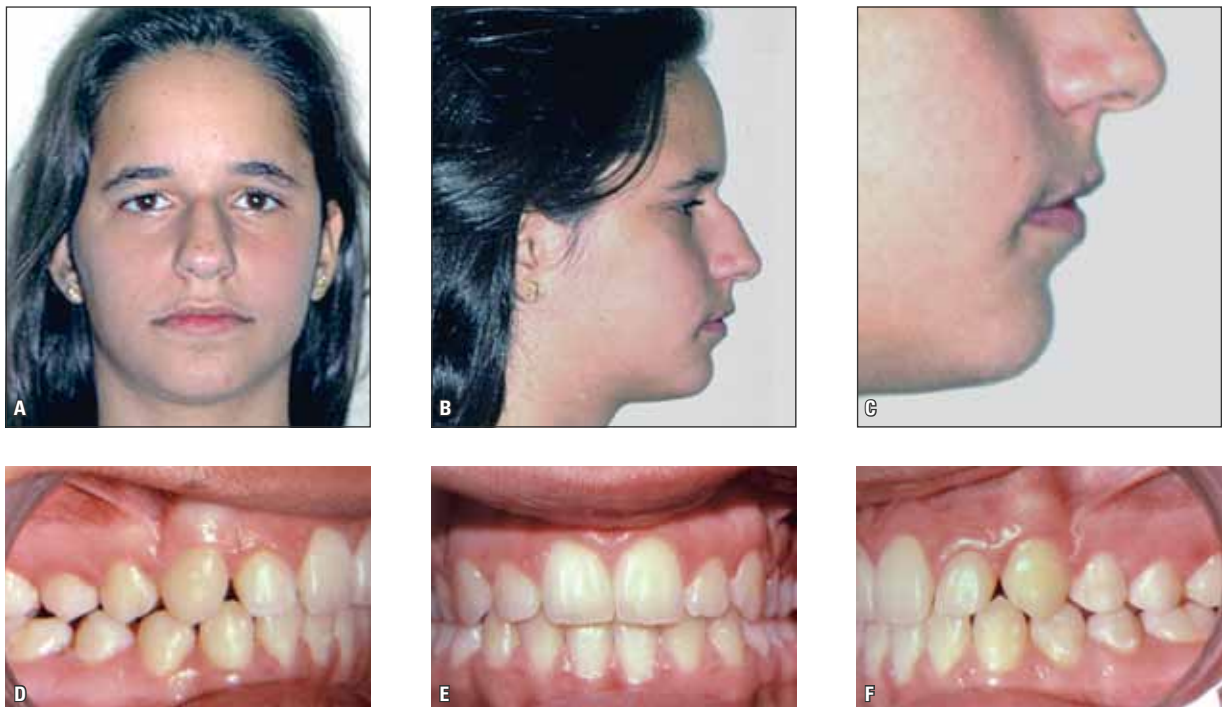

FIGURA 20 - Fotografias extra (A, B e C) e intrabucais (D, E e F) ao final da segunda fase do tratamento.

A correção da MAA nesse caso ocorreu por extrusão espontânea dos incisivos (Fig. 19), após a utilização da grade palatina e adequação da postura da língua. Os resultados foram estáveis, como pode ser visto nas fotografias de acompanhamento 10 anos pós-tratamento (Fig. 21). A estabilidade da correção da MAA se deve à remoção de seu fator etiológico

e, nesse caso, foi interessante observar a evolução da MAA para uma sobremordida exagerada (Fig. 22). Isso nos sugere que, após a remoção da etiologia da MAA, podemos evoluir para qualquer grau de sobremordida (normal ou exagerada) e, portanto, como mecanismo de contenção, é indicado utilizar placas com batentes passivos, como foi usado nessa paciente.



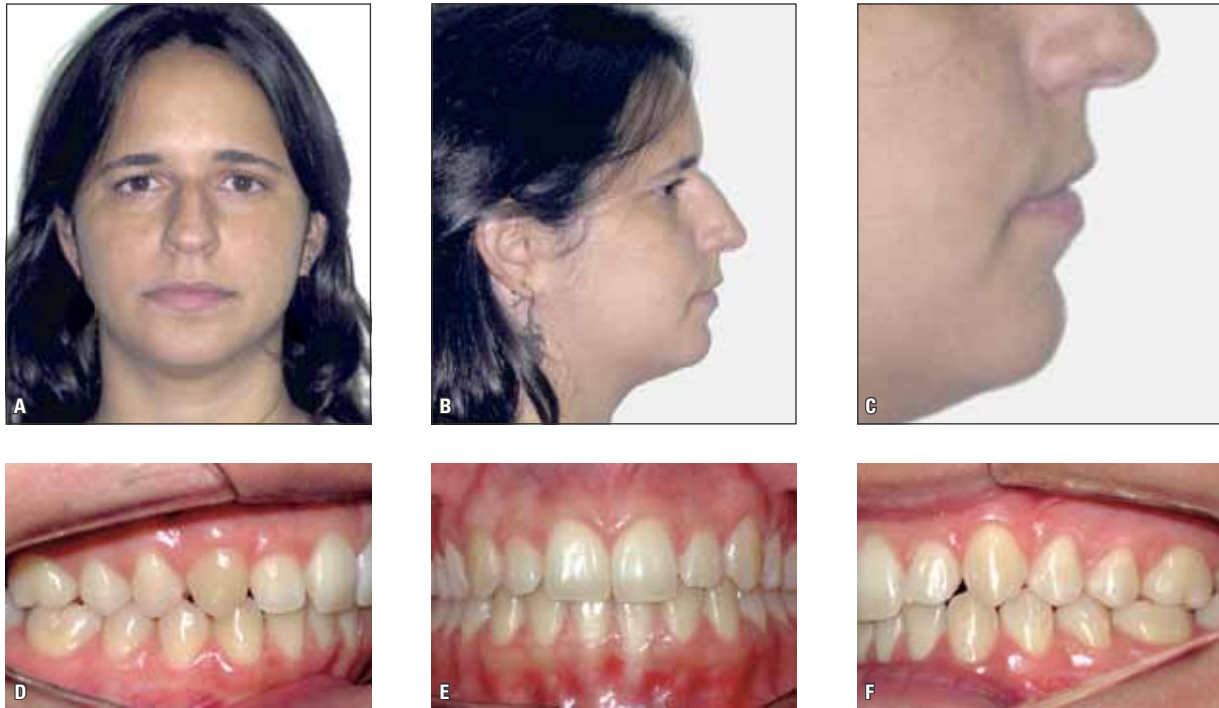

FIGURA 21 - Fotografias extra (A, B e C) e intra-buciais (D, E e F) 10 anos pós-tratamento.

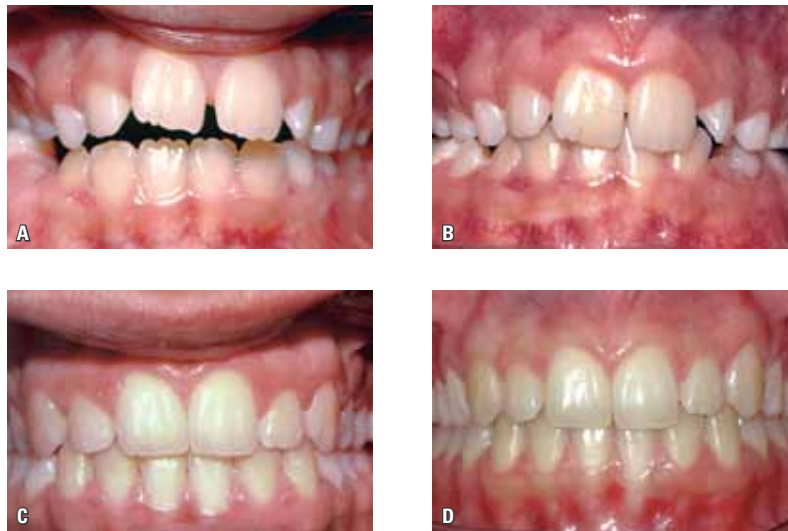

FIGURA 22 - Graus de trespasse vertical ao início do tratamento, apresentando MAA (A); após a primeira fase de tratamento, apresentando sobremordida exagerada (B); ao final do tratamento (C); e 10 anos pós-tratamento, com trespasse vertical adequado (D).

### Caso 3: Postura Baixa de Língua em Repouso

Paciente do sexo feminino, com 7 anos de idade, em fase de dentição mista, apresentando relação molar de Classe I, sem trespasse horizontal, MAA e tendência à mordida cruzada posterior (Fig. 23E, F e G). Não relatava hábitos de sucção. A característica esquelética era de Classe I ( $SNA=78^\circ$ ,  $SNB=77^\circ$  e  $ANB=1^\circ$ ), com plano mandibular aumentado ( $SNGoGn=37^\circ$ ) (Fig. 23D). A face era harmoniosa, sem assimetrias aparentes, com ausência de selamento labial e perfil convexo (Fig. 23A, B e C).

As características morfológicas dessa MAA incluíam pouca projeção dos incisivos superiores e incisivos inferiores com erupção deficiente e projetados ( $IMPA=100^\circ$ ) (Fig. 23D e F). Esses efeitos na arcada inferior sugerem uma postura baixa de língua em repouso. Portanto, essa língua precisava ser retraída e elevada e, para isso, optou-se por um tratamento direcionador com pontas ativas no arco lingual (Fig. 24).

As pontas ativas foram utilizadas por um período de dois anos e a paciente acompanhada por mais dois anos, até o estabelecimento da dentição permanente. A paciente apresentava, nesse momento, relação molar de Classe I, grave falta de espaço em ambas as arcadas, mordida cruzada posterior do lado direito e sobremordida normal (Fig. 25). Os incisivos inferiores verticalizaram e extruíram com o uso da pontas ativas ( $IMPA=92^\circ$ ) (Fig. 26). A relação esquelética se manteve em Classe I ( $ANB=1^\circ$ ). Nessa época, foi iniciado o tratamento corretivo com extrações dos primeiros pré-molares.

O tratamento corretivo foi realizado com distalização de caninos, seguida de retração dos incisivos. Nenhum tipo de mecanismo de ancoragem foi utilizado, nem elásticos verticais na região anterior, o que ilustra a estabilidade da correção da MAA. Obteve-se a correção do alinhamento dentário, corretos trespases vertical e horizontal, e boa intercuspidação. O perfil se manteve harmonioso (Fig. 27).

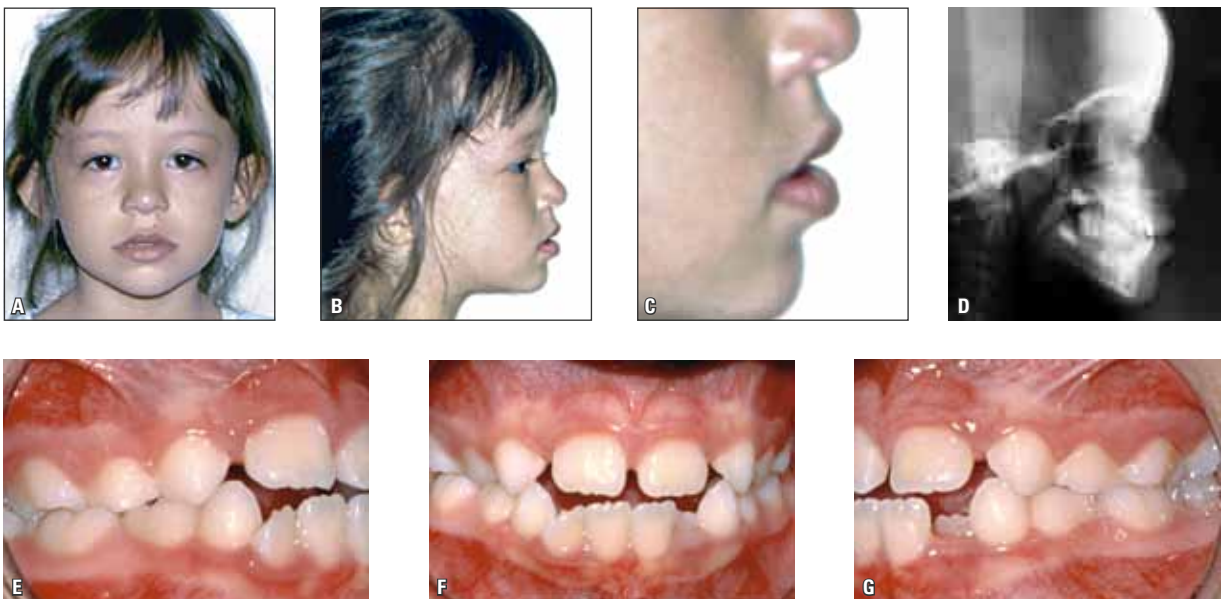

FIGURA 23 - Fotografias extrabucais (A, B e C), radiografia cefalométrica (D) e fotografias intrabucais (E, F e G) iniciais.

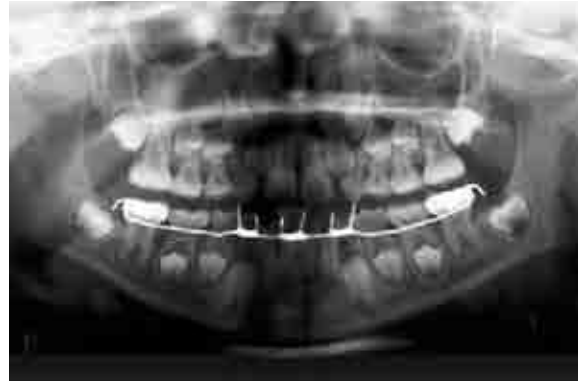

FIGURA 24 - Radiografia panorâmica da paciente com as pontas ativas instaladas, redirecionando a língua para trás e para cima.

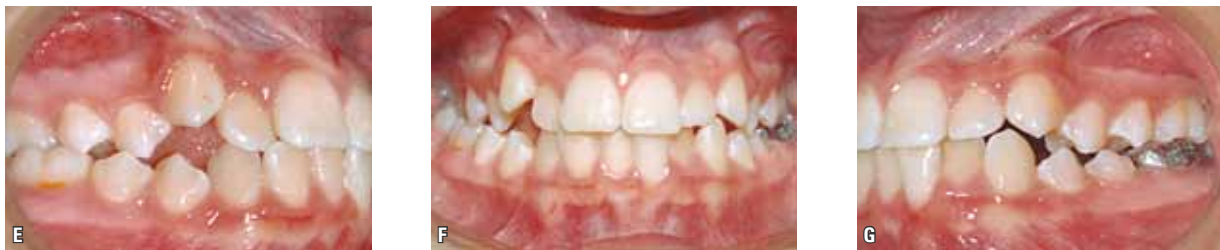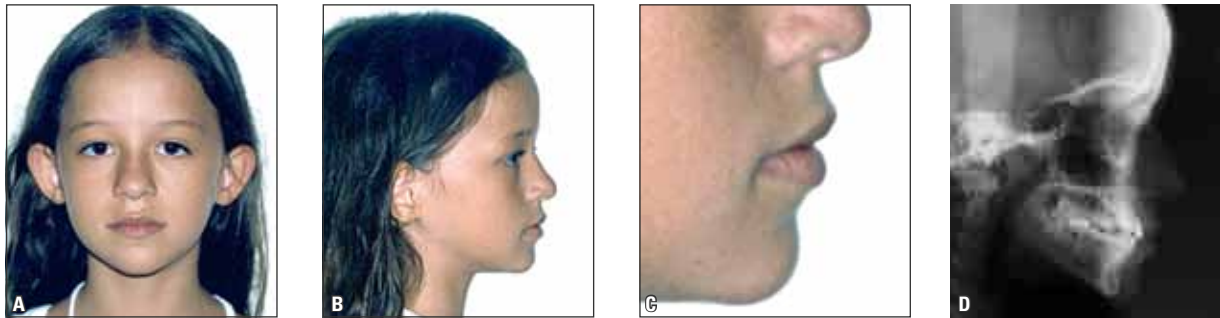


FIGURA 25 - Fotografias extrabucais (A, B e C), radiografia cefalométrica (D) e fotografias intrabucais (E, F e G) após a utilização das pontas ativas e estabelecimento da dentição permanente.

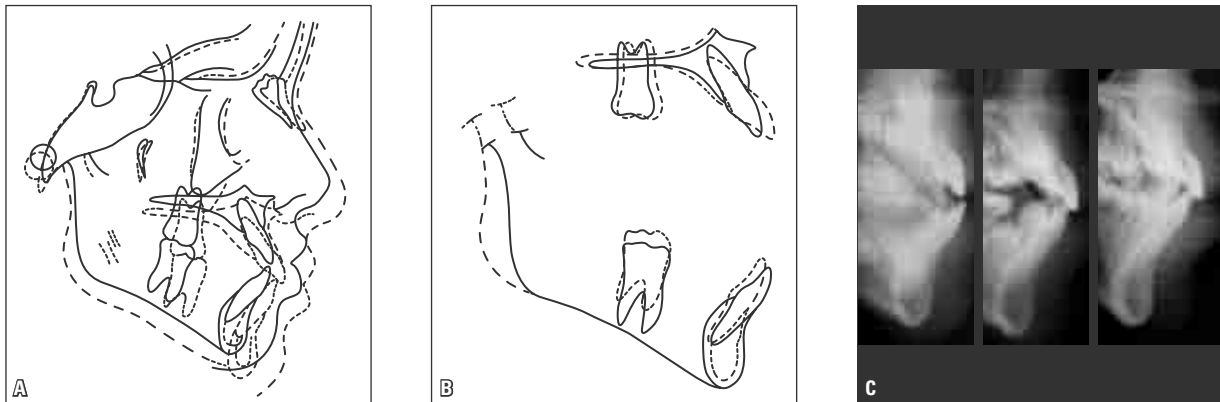


FIGURA 26 - Sobreposições cefalométricas total (A) e parciais (B), comparando a fase inicial com a fase antes do tratamento corretivo. Observem nas radiografias (C) a verticalização e extrusão obtidas nos incisivos inferiores apenas com o uso das pontas ativas, com resultado estável acompanhado por 5 anos.

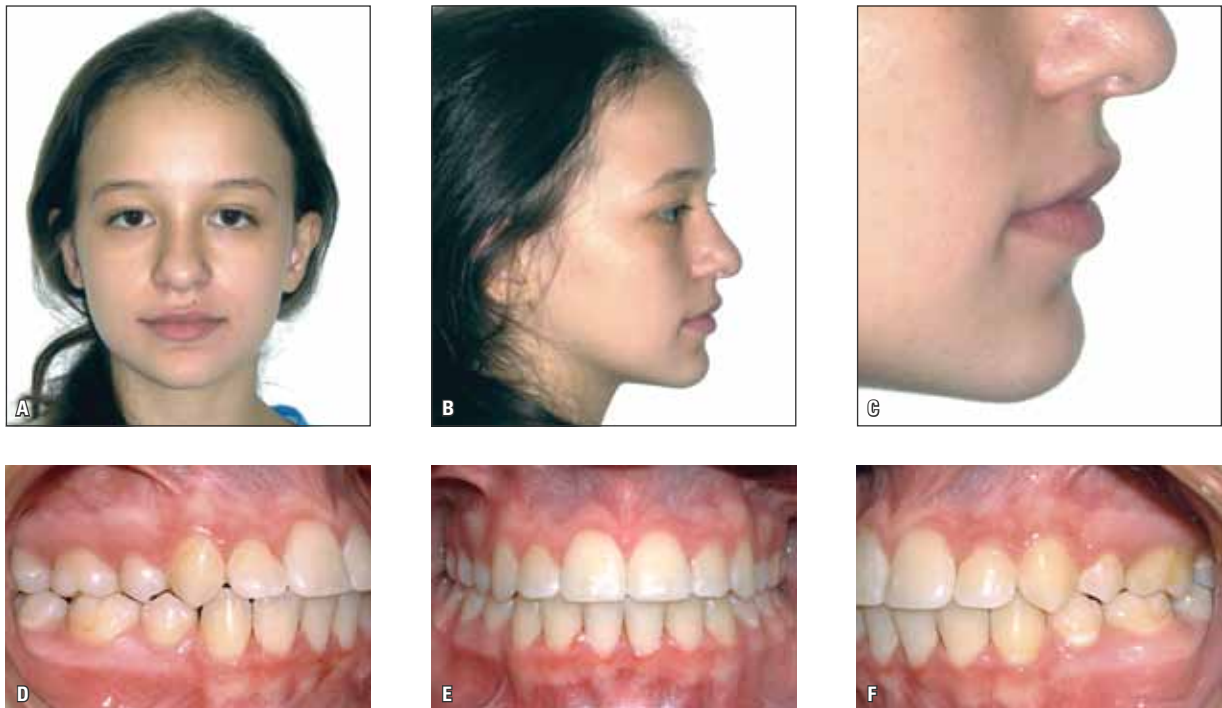

FIGURA 27 - Fotografias extra (A, B e C) e intrabucais (D, E e F) ao final do tratamento corretivo, 7 anos após o uso das pontas ativas, demonstrando estabilidade da correção da MAA.

#### Caso 4: Postura Muito Baixa de Língua em Repouso

Paciente do sexo feminino, com 9 anos de idade, apresentando severa mordida aberta anterior e grave falta de espaço na arcada inferior (Fig. 28E, F e G). A paciente era respiradora bucal, e fazia tratamento fonoaudiológico. Apresentava um padrão esquelético de Classe III ( $ANB = -1^\circ$ ) e uma tendência de crescimento vertical, com plano mandibular aumentado ( $SNGoGn = 49^\circ$ ) (Fig. 28D). A face não apresentava assimetria evidente e possuía um bom perfil (Fig. 28A, B e C).

De acordo com as características morfológicas dessa mordida aberta, a paciente apresentava uma posição muito baixa de repouso de língua, muito bem caracterizada pela retroinclinação dos incisivos inferiores ( $IMPA=70^\circ$ ) e da mordida cruzada posterior. Para sua correção, seria necessário deslocar a língua para cima e para trás com um tratamento direcionador. O aparelho de escolha foi uma barra lingual inferior com

pontas ativas. Iniciou-se com uma única ponta ativa na região da linha média e, aos poucos, foram sendo instaladas novas pontas na região de canino a canino (Fig. 29).

A barra com pontas ativas foi suspensa quatro anos após sua instalação. Nesse momento, foi observada a expressiva melhora no trespasse vertical e a presença de diastemas na região dos incisivos inferiores (Fig. 30D, E e F), devido à projeção dos mesmos. O perfil se manteve harmonioso e a face simétrica (Fig. 30A, B e C). Nessa fase, optou-se, então, pela montagem do aparelho fixo na arcada inferior, para fechamento dos espaços.

A arcada superior não recebeu aparelhos, sendo acompanhada por um período de 1 ano, para avaliar a estabilidade da correção da MAA. Se essa voltasse a se estabelecer, significaria que a postura de língua não havia sido corrigida. Obteve-se um bom trespasse vertical e correção da mordida cruzada posterior (Fig. 31C, D e E). Nenhum tipo de expansão foi realizada na arcada

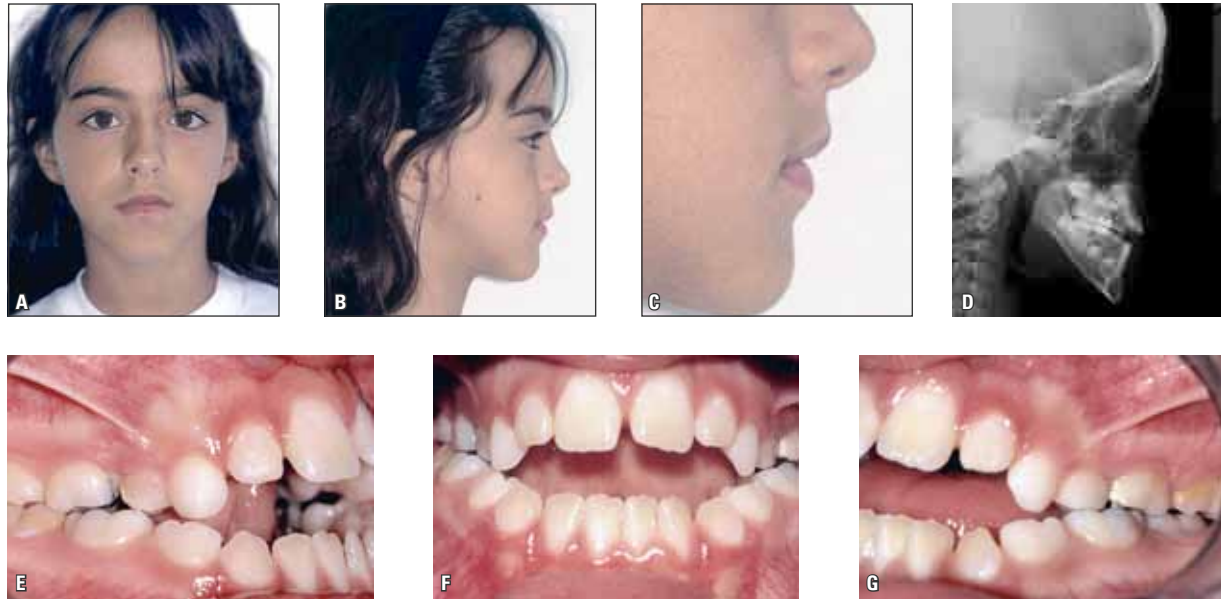


FIGURA 28 - Fotografias extrabucais (A, B e C), radiografia cefalométrica de perfil (D) e fotografias intrabucais (E, F e G) iniciais.

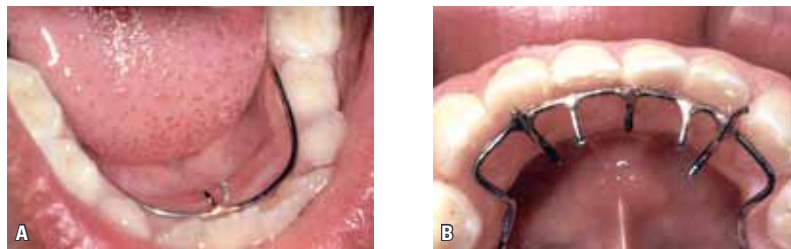


FIGURA 29 - Pontas ativas utilizadas no arco lingual, iniciando-se com uma no centro do arco (A) e aumentando em número e tamanho (B), com o objetivo de redirecionar a postura da língua para trás e para cima.

superior, a mordida cruzada foi corrigida pela postura de língua mais alta, alterando a dimensão transversa do arco. A face se manteve simétrica e o perfil harmonioso (Fig. 31A, B e C). Nessa fase, aparelhos fixos foram instalados na arcada superior, para a finalização do caso.

Ao final do tratamento, obteve-se um excelente resultado oclusal, com estabelecimento de relação de Classe I e corretos trespasses horizontal e vertical (Fig. 32E, F e G). A relação esquelética atingida foi de Classe I ( $ANB=1^\circ$ ) (Fig. 32D). Apesar do elevado plano mandibular ( $SNGoGn=50^\circ$ ), a face ficou harmoniosa, com um bom perfil e adequado selamento labial (Fig. 32A, B e C).

A correção dessa MAA foi obtida, na sua

maior parte, pela extrusão significativa dos incisivos inferiores (Fig. 33A e B). A modificação da postura da língua, para trás e para cima, permitiu a erupção dos incisivos, gerando um alongamento do processo alveolar (Fig. 33C, D, E e F), como foi relatado por Meyer-Marcotty et al.<sup>25</sup> As características esqueléticas dessa face nos levariam a acreditar que a causa da MAA era o padrão de crescimento desfavorável<sup>2</sup>. No entanto, esse caso sugere que a MAA ocorre, até mesmo em faces hiperdivergentes, devido ao impedimento do processo eruptivo dos incisivos, por algum bloqueio mecânico, nesse caso a língua, e, portanto, o padrão esquelético não seria um fator etiológico para o estabelecimento da MAA.

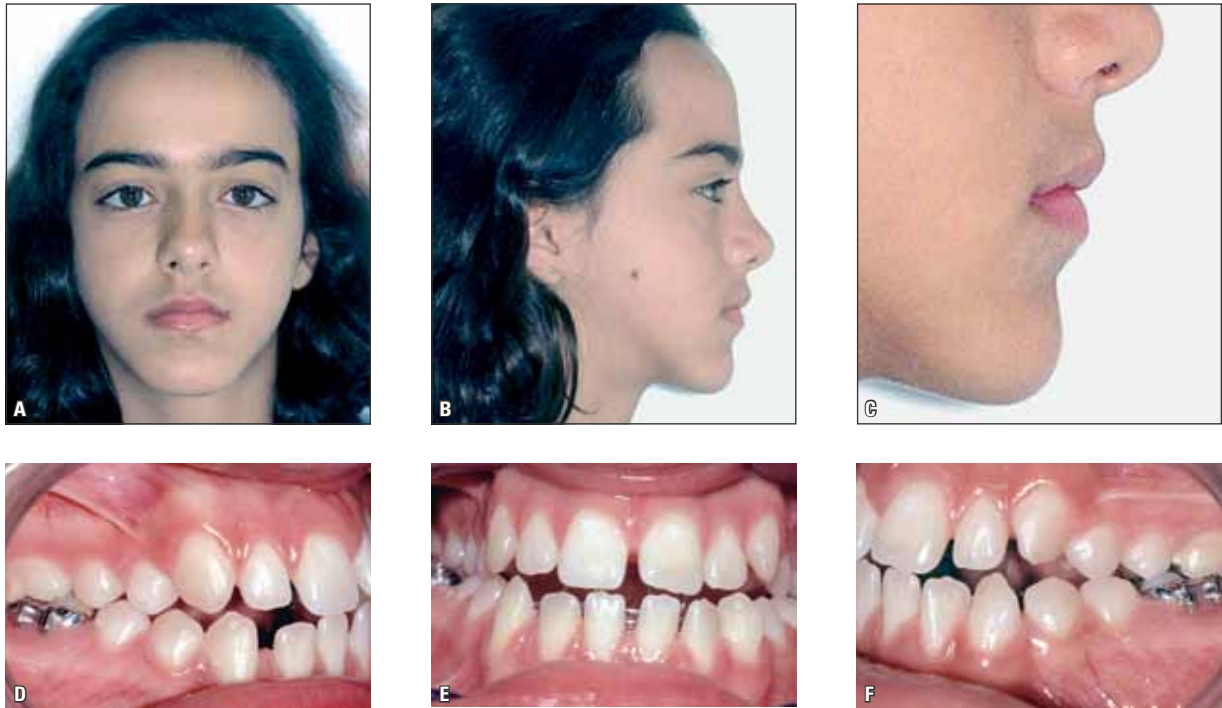


FIGURA 30 - Fotografias extra (A, B e C) e intrabucais (D, E e F) após 4 anos de uso de pontas ativas.

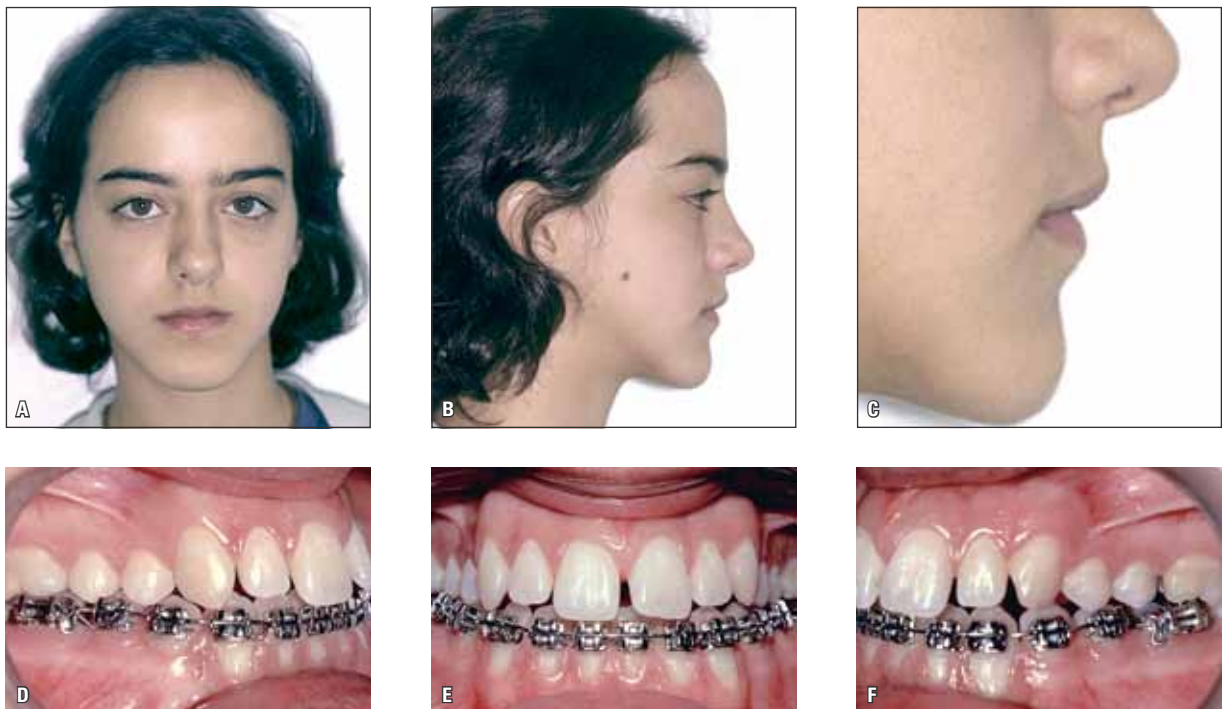

FIGURA 31 - Fotografias extra (A, B e C) e intrabucais (D, E e F) após a instalação do aparelho inferior.

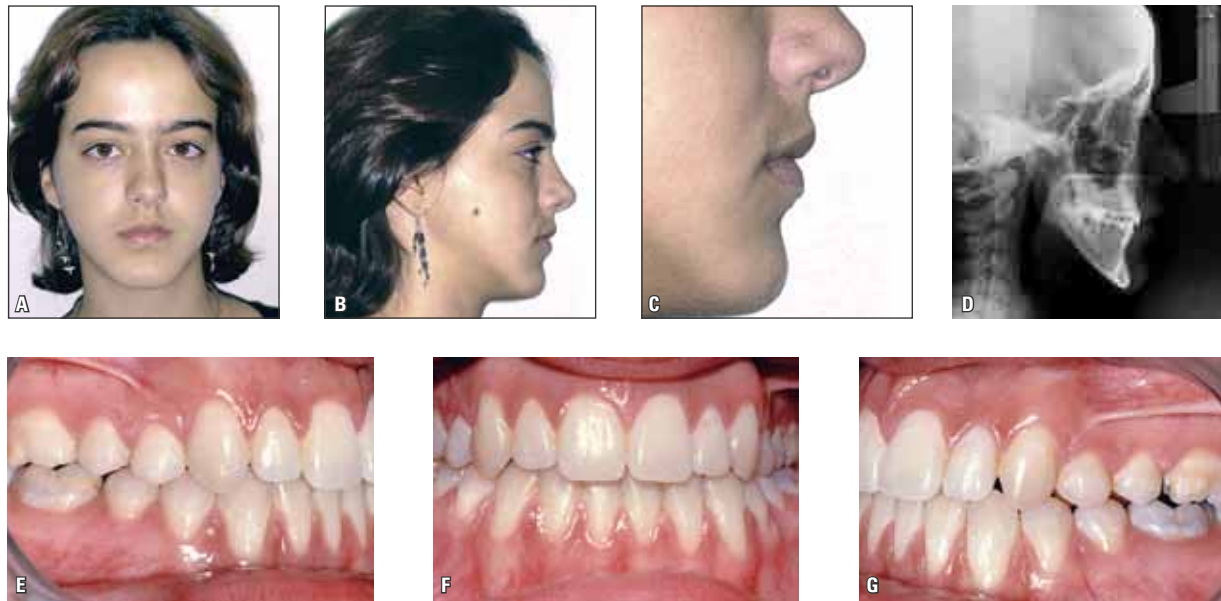

FIGURA 32 - Fotografias extrabucais (A, B e C), radiografia cefalométrica de perfil (D) e intrabucais (E, F e G) ao final do tratamento.

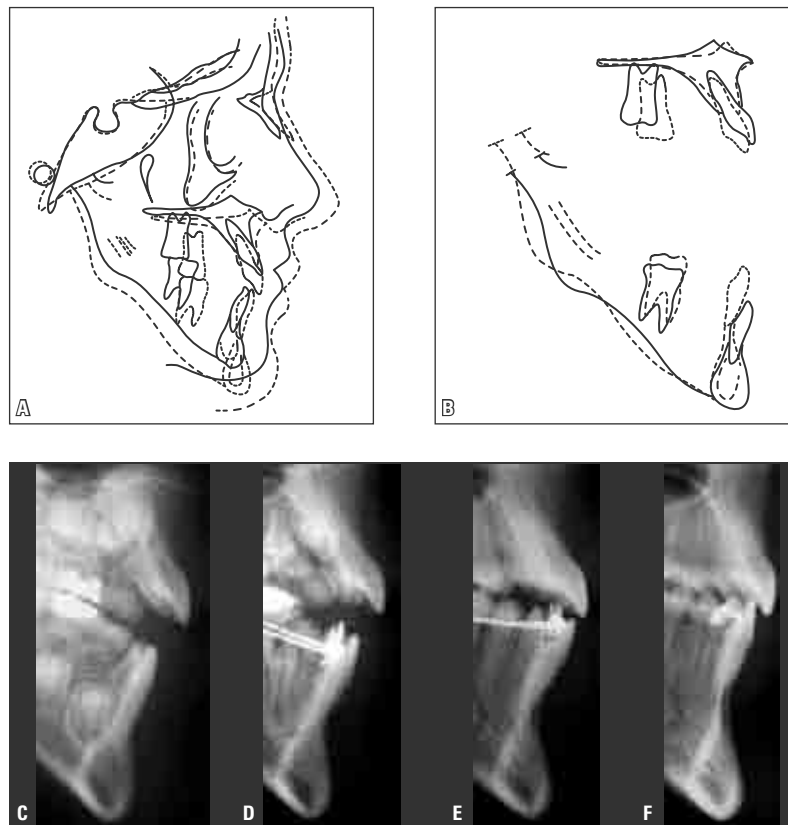


FIGURA 33 - Sobreposições cefalométricas total (A) e parciais (B), comparando a fase inicial com a fase final do tratamento. Observem nas radiografias (C, D, E e F) a projeção e a expressiva extrusão dos incisivos inferiores, obtidas apenas com o uso das pontas ativas.

A remoção do agente causador dessa MAA garantiu a estabilidade da sua correção 10 anos pós-tratamento, como pode ser visto na Figura 34. O tratamento desses casos demanda paciência e um longo tempo de uso das pontas ativas, que nesse caso foi de 4 anos. Devido ao grau de

severidade dessa MAA, a quantidade de extrusão necessária para que os incisivos obtenham trespasse vertical é grande (Fig. 35). Além disso, o processo de automação da postura de língua também é lento, demandando tempo para uma reestruturação neuromuscular<sup>10,25</sup>.

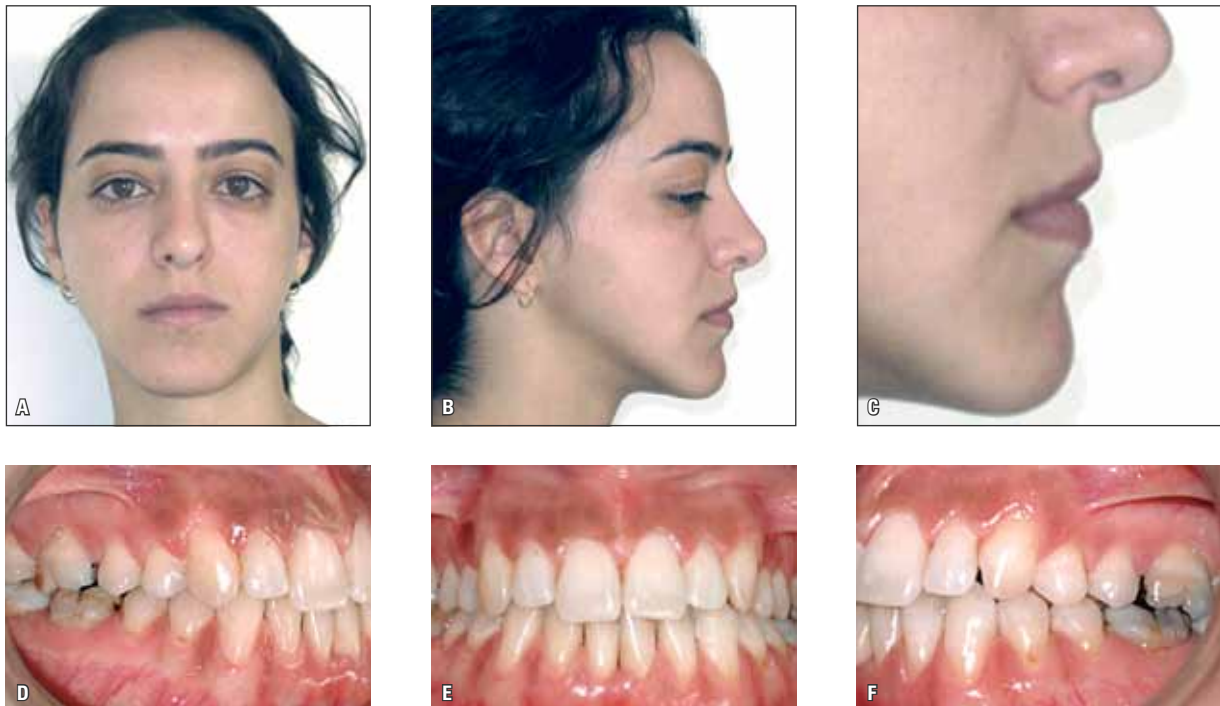

FIGURA 34 - Fotografias extra (A, B e C) e intrabucais (D, E e F) 10 anos pós-tratamento.

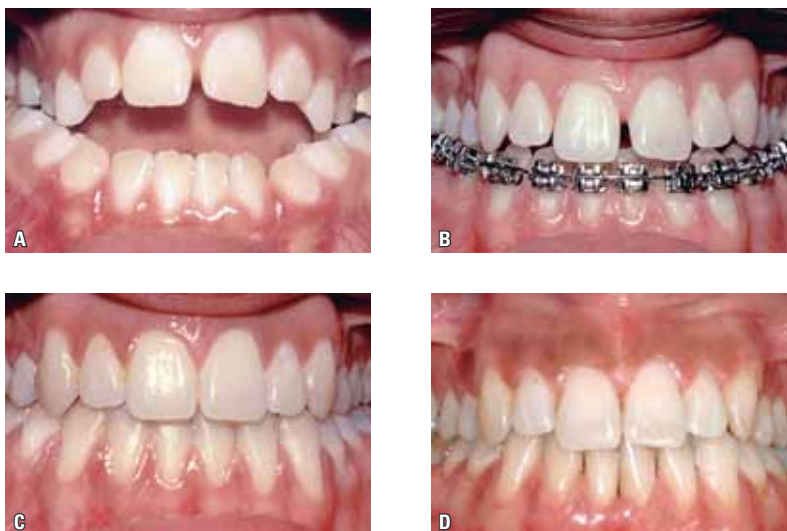

FIGURA 35 - A) Situação da mordida aberta inicial, B) fase intermediária do tratamento após estabelecimento de sobremordida com as pontas ativas e instalação do aparelho inferior, C) sobremordida obtida ao final do tratamento corretivo e D) estabilidade da sobremordida 10 anos pós-tratamento.



## CONSIDERAÇÕES FINAIS

A dificuldade na obtenção de resultados estáveis para a correção da MAA pode ser justificada a partir do desconhecimento de sua verdadeira etiologia. A postura da língua em repouso não é muito considerada nos tratamentos da MAA. Algumas evidências sugerem que a postura da língua pode ser um dos mais importantes fatores etiológicos da MAA. Portanto, ela deve ser analisada e tratada quando é anormal.

Não existe apenas uma posição de repouso de língua, ela pode se posicionar de forma mais alta ou mais baixa, gerando mordidas abertas com diferentes características morfológicas e severidades.

A partir dessas características o tratamento é escolhido, podendo ser impedor ou direcionador da língua. Uma vez corrigida a postura da língua, o fator etiológico é debelado e a estabilidade do tratamento garantida.

Os estudos clínicos sobre MAA são, em geral, modelos experimentais de caso-controle com amostras pequenas e ausência de grupo controle. Isso faz com que as informações que se têm sobre essa má oclusão sejam incompletas e, portanto, inconclusivas. Mais estudos devem ser realizados, principalmente reavaliando a postura da língua e o aspecto do crescimento hiperdivergente da face como fator etiológico da MAA.

---

## Criteria for diagnosing and treating anterior open bite with stability

### Abstract

**Introduction:** Anterior open bite is considered a malocclusion that still defies correction, especially in terms of stability. The literature reports numerous studies on the subject but with controversial and conflicting information. Disagreement revolves around the definition of open bite, its etiological factors and available treatments. It is probably due to a lack of consensus over the etiology of anterior open bite that a wide range of treatments has emerged, which may explain the high rate of instability following the treatment of this malocclusion. **Objective:** Review the concepts of etiology, treatment and stability of anterior open bite and present criteria for diagnosing and treating this malocclusion based on its etiology, and provide examples of treated cases that have remained stable in the long term.

**Keywords:** Open bite. Etiology. Treatment. Stability.

---

## REFERÊNCIAS

1. Parker JH. The interception of the open bite in the early growth period. *Angle Orthod.* 1971 Jan;41(1):24-44.
2. Subtelny HD, Sakuda M. Open bite: diagnosis and treatment. *Am J Orthod.* 1964 May;50(5):337-58.
3. Huang GJ, Justus R, Kennedy DB, Kokich VG. Stability of anterior openbite treated with crib therapy. *Angle Orthod.* 1990 Jun;10(1):17-24.
4. Shapiro PA. Stability of open bite treatment. *Am J Orthod Dentofacial Orthop.* 2002 June;121(6):566-8.
5. Cozza P, Mucedero M, Baccetti T, Franchi L. Early orthodontic treatment of skeletal open bite malocclusion: a systematic review. *Angle Orthod.* 2005 Sept;75(5):707-13.
6. Zuroff JP, Chen SH, Shapiro PA, Little RM, Joondeph DR, Huang GJ. Orthodontic treatment of anterior open-bite malocclusion: stability 10 years postretention. *Am J Orthod Dentofacial Orthop.* 2010 Mar;137(3):302.e1-302.e8.
7. Proffit WR. Equilibrium theory revisited: factors influencing position of the teeth. *Angle Orthod.* 1978 July;48(3):175-86.
8. Negri PL, Croce G. Influence of the tongue on development of the dental arches. *Dental Abstr.* 1965;10:453.
9. Lopez-Gavito G, Wallen T, Little RM, Joondeph DR. Anterior open-bite malocclusion: a longitudinal 10-year postretention evaluation of orthodontically treated patients. *Am J Orthod.* 1985 Mar;87(3):175-86.
10. Justus R. Correction of anterior open bite with spurs: long-term stability. *World J Orthod.* 2001;2(3):219-31.
11. Franco FC, Araújo TM, Habib F. Pontas ativas: um recurso para o tratamento da mordida aberta anterior. *Ortodon Gaúch.* 2001 jan-jun;5(1):5-12.
12. Miller H. The early treatment of anterior open bite. *Int J Orthod.* 1969 Mar;7(1):5-14.
13. Andrianopoulos MV, Hanson ML. Tongue-thrust and the stability of overjet correction. *Angle Orthod.* 1987 Apr;57(2):121-35.
14. Yashiro K, Takada K. Tongue muscle activity after orthodontic treatment of anterior open bite: a case report. *Am J Orthod Dentofacial Orthop.* 1999 June;115(6):660-6.
15. Subtelny JD, Subtelny JD. Malocclusion, speech, and deglutition. *Am J Orthod.* 1962 Sept;48(9):685-97.
16. Harvold EP, Vagervik K, Chierici G. Primate experiments on oral sensation and dental malocclusion. *Am J Orthod.* 1973 May;63(5):494-508.
17. Harvold EP, Tomer BS, Vagervik K, Chierici G. Primate experiments on oral respiration. *Am J Orthod.* 1981 Apr;79(4):359-72.
18. Brauer JS, Holt TV. Tongue thrust classification. *Angle Orthod.* 1965 Apr;35(2):106-12.
19. Linder-Aronson S, Woodside D, Hellsing E, Emerson W. Normalization of incisor position after adenoidectomy. *Am J Orthod Dentofacial Orthop.* 1993 May;103(5):412-27.
20. Dung J, Smith R. Cephalometric and clinical diagnosis of open bite tendency. *Am J Orthod.* 1998 Dec;94(6):484-90.
21. Greenlee GM, Huang GJ, Chen SS, Chen J, Koepsell T, Hujuel P. Stability of treatment for anterior open-bite malocclusion: a meta-analysis. *Am J Orthod Dentofacial Orthop.* 2011 Feb;139(2):154-69.
22. Denison TF, Kokich VG, Shapiro PA. Stability of maxillary surgery in openbite versus nonopenbite malocclusions. *Angle Orthod.* 1989 Spring;59(1):5-10.
23. Haryett RD, Hansen FC, Davidson PO, Sandilands ML. Chronic thumb-sucking: the psychologic effects and the relative effectiveness of various methods of treatment. *Am J Orthod.* 1967 Aug;53(8):569-85.
24. Subtelny JD. Examination of current philosophies associated with swallowing behavior. *Am J Orthod.* 1965 Mar;51(3):161-82.
25. Meyer-Marcotty P, Hartmann J, Stellzig-Eisenhauer A. Dentoalveolar open bite treatment with spur appliances. *J Orofac Orthop.* 2007 Nov;68(6):510-21.
26. Nogueira FF, Mota LM, Nouer PRA, Nouer DF. Esporão lingual colado Nogueira®: tratamento coadjuvante da deglutição atípica por pressionamento lingual. *Rev Dental Press Ortod Ortop Facial.* 2005 mar-abr;10(2):129-56.
27. Cleall JF. Deglutition: a study of form and function. *Am J Orthod.* 1965 Aug;51(8):587-94.
28. Rogers AP. Open bite cases involving tongue habits. *Int J Orthod.* 1927;13:837-44.
29. Hickham JH. Maxillary protraction therapy: diagnosis and treatment. *J Clin Orthod.* 1991 Feb;25(2):102-13.
30. Kim YH, Han UK, Lim DD, Serraoon ML. Stability of anterior openbite correction with multiloop edgewise archwire therapy: a cephalometric follow up study. *Am J Orthod Dentofacial Orthop.* 2000 July;118(1):43-54.

Enviado em: abril de 2011  
Revisado e aceito: maio 2011

**Endereço para correspondência**

Flavia Artese  
Rua Santa Clara, 75/1110  
CEP: 22.041-011 - Copacabana / RJ  
E-mail: flaviaartese@gmail.com