

Pneumomediastino espontâneo após esforço vocal: relato de caso*

Spontaneous pneumomediastinum following vocal effort: a case report

Flávia Paiva Lobo Lopes¹, Edson Marchiori², Gláucia Zanetti³, Talita Fonseca Medeiros da Silva⁴, Laura Brasil Herranz⁴, Maria Isabel de Brito Almeida⁴

Resumo Neste estudo é relatado o caso de um paciente do sexo masculino, 14 anos de idade, que após fazer grande esforço vocal, durante uma partida de futebol, desenvolveu quadro agudo de dor torácica. As radiografias de tórax e a tomografia computadorizada evidenciaram pneumomediastino, com pequeno pneumotórax bilateral. Os exames clínico, laboratoriais e radiológicos não demonstraram qualquer fator predisponente, ficando o caso classificado como pneumomediastino espontâneo.

Unitermos: Pneumomediastino espontâneo; Enfisema mediastinal; Tomografia computadorizada; Esforço vocal; Tórax.

Abstract The present article reports the case of a 14-year-old male patient who developed acute chest pain following increased vocal effort during a soccer game. Chest radiography and computed tomography demonstrated pneumomediastinum with small bilateral pneumothorax. Clinical, laboratory and radiological studies did not demonstrate any predisposing factor, and the case was classified as spontaneous pneumomediastinum.

Keywords: Spontaneous pneumomediastinum; Mediastinal emphysema; Computed tomography; Vocal effort; Chest.

Lopes FPL, Marchiori E, Zanetti G, Silva TFM, Herranz LB, Almeida MIB. Pneumomediastino espontâneo após esforço vocal: relato de caso. Radiol Bras. 2010;43(2):137-139.

INTRODUÇÃO

O pneumomediastino caracteriza-se pela presença de ar no mediastino, podendo ocasionar dor torácica com irradiação para o pescoço, dispneia, enfisema subcutâneo e crepitações associadas às bulhas cardíacas durante ausculta. A associação com pneumotórax é frequente^(1,2).

Por definição, no pneumomediastino espontâneo não há evidências de traumatismo, iatrogenia ou pneumopatias prévias. Por se tratar de uma afecção incomum, eventualmente o diagnóstico não é feito,

podendo trazer consequências danosas para o paciente, uma vez que pode evoluir com complicações potencialmente fatais^(1,3-5).

Neste estudo é descrito um caso de pneumomediastino espontâneo em um jovem de 14 anos de idade, após esforço vocal, enfatizando-se os aspectos radiológicos da doença.

RELATO DO CASO

Paciente do sexo masculino, 14 anos de idade, previamente hígido, sem relato de traumatismo, uso de drogas, história pregressa de asma, ou outra doença respiratória, após assistir a um jogo de futebol e gritar intensamente durante a partida, apresentou quadro de dor torácica retroesternal com irradiação para o pescoço, que melhorava na posição genupeitoral, associada a rouquidão e dispneia.

Ao exame físico apresentava-se lícido, orientado, acianótico, anictérico, temperatura axilar de 36,8°C, pressão arterial de 130 × 80 mmHg, frequência cardíaca de 72 bpm, frequência respiratória de 21 irpm, saturação de O₂ de 94%. Sistema cardiovascular: ritmo cardíaco regular em dois

tempos, bulhas normofonéticas, sem tur-gência jugular patológica. Sistema respiratório sem anormalidades. Abdome: flácido, timpânico, peristáltico e indolor à palpação. Crepitações à palpação na parede torácica anterior.

O eletrocardiograma mostrava ritmo sinusal e alteração difusa inespecífica da repolarização ventricular. A radiografia de tórax (Figura 1) revelou pneumomediastino associado a enfisema de partes moles bilateral, maior à esquerda, e pequeno pneumotórax bilateral, achados estes confirmados pela tomografia computadorizada (TC) de tórax (Figura 2). Os exames de imagem não mostraram lesões parenquimatosas. Para avaliação de possível ruptura do esôfago, foi realizada seriografia de esôfago, que teve aspecto normal.

Afastada a possibilidade de pneumomediastino secundário a ruptura de esôfago, foi feito o diagnóstico, por exclusão, de pneumomediastino espontâneo. O paciente foi encaminhado para o centro de terapia intensiva, para acompanhamento evolutivo, fazendo radiografias após 12 e 24 horas. O ecocardiograma foi inconclusivo, pois as estruturas cardíacas foram mal visualizadas

* Trabalho realizado na Universidade Federal do Rio de Janeiro (UFRJ), Rio de Janeiro, RJ, Brasil.

1. Doutora, Pesquisadora do Laboratório de Marcação de Células e Moléculas do Departamento de Radiologia da Universidade Federal do Rio de Janeiro (UFRJ), Rio de Janeiro, RJ, Brasil.

2. Doutor, Chefe do Departamento de Radiologia da Universidade Federal Fluminense (UFF), Niterói, RJ, Coordenador Adjunto do Programa de Pós-Graduação em Radiologia da Universidade Federal do Rio de Janeiro (UFRJ), Rio de Janeiro, RJ, Brasil.

3. Doutora, Professora de Clínica Médica da Faculdade de Medicina de Petrópolis, Petrópolis, RJ, Brasil.

4. Estudantes de Medicina da Universidade Estácio de Sá, Rio de Janeiro, RJ, Brasil.

Endereço para correspondência: Dr. Edson Marchiori. Rua Thomaz Cameron, 438, Valparaíso. Petrópolis, RJ, Brasil, 24685-120. E-mail: edmarchiori@gmail.com

Recebido para publicação em 4/6/2008. Aceito, após revisão, em 4/7/2008.

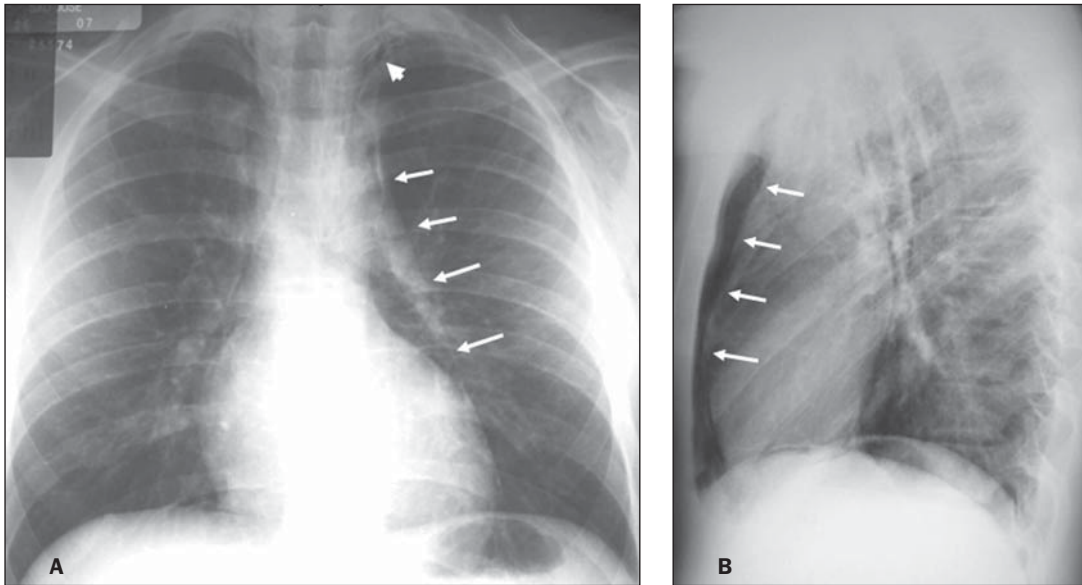


Figura 1. Radiografias do tórax em pósterio-anterior (A) e perfil (B) mostrando a presença de pneumomediastino (setas), pneumotórax à esquerda (cabeça de seta) e enfisema de partes moles. A incidência em perfil evidencia melhor o ar dissecando o mediastino anteriormente (setas).

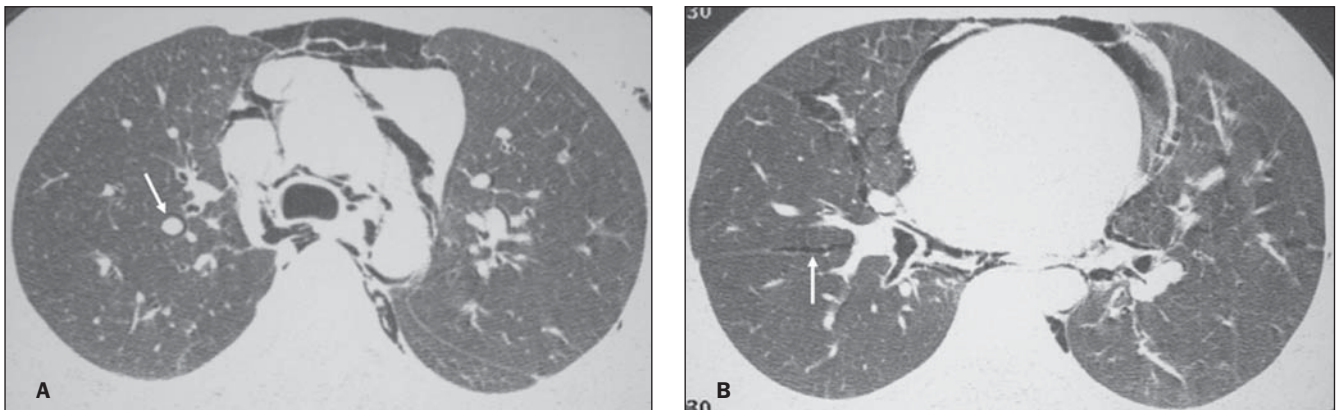


Figura 2. Tomografia computadorizada de alta resolução com cortes ao nível da bifurcação brônquica (A) e da região cardíaca superior (B) evidenciando a presença de ar livre dissecando as estruturas mediastinais, brônquios e vasos pulmonares (seta em A). Notar também a presença de pequeno pneumotórax bilateral, com ar na cissura oblíqua à direita (seta em B).

em função da presença de pneumomediastino e do enfisema subcutâneo.

Após 24 horas, na avaliação clínica realizada, não houve piora do quadro. Após 48 horas foi realizada TC de tórax, que mostrou reabsorção de mais de 50% do pneumomediastino, tendo o paciente recebido alta 72 horas após a internação.

DISCUSSÃO

Pneumomediastino espontâneo ou enfisema mediastinal é uma condição autolimitada benigna que acomete pacientes jovens, com uma média de idade entre 17 e 25 anos. A incidência é bastante baixa, ocorrendo em aproximadamente 1/30.000 admissões hospitalares. Os sintomas po-

dem variar desde quadros assintomáticos até graves e, em alguns casos, fatais. Dentre os sintomas descritos há predomínio da dor retroesternal^(2,6-9).

As principais causas de pneumomediastino espontâneo são exercício físico intenso, trabalho de parto, barotrauma pulmonar, mergulhos a grandes profundidades, tosse em paroxismos de forte intensidade, vômitos, asma, inalação de drogas entorpecentes, asma brônquica e biotipo longilíneo. Alguns autores relatam que a principal causa de pneumomediastino espontâneo é o uso de drogas entorpecentes⁽¹⁰⁾.

No caso aqui descrito, o paciente não apresentava nenhum dos fatores mencionados anteriormente, com exceção do esforço vocal. Oura et al.⁽¹¹⁾ relataram dois ca-

sos de pneumomediastino espontâneo por esforço vocal, os quais apresentavam desconforto torácico e cervical, com confirmação radiológica, obtendo boa evolução clínica após cinco dias de terapia conservadora, corroborando os dados observados no presente estudo.

As radiografias do tórax ainda são o padrão ouro no diagnóstico de pneumomediastino espontâneo. A sensibilidade das incidências pósterio-anterior e perfil no pneumomediastino espontâneo é próxima de 100%. Sabe-se que a não realização da incidência em perfil pode levar a erro diagnóstico em aproximadamente metade dos pacientes⁽¹¹⁻¹³⁾. Os achados radiológicos de pneumomediastino espontâneo incluem imagens lineares de gás no mediastino,

geralmente seguindo até o pescoço, bolhas ou grandes coleções de ar delineando os vasos sanguíneos mediastinais, vias aéreas de grosso calibre, esôfago ou coração. A presença de enfisema intersticial auxilia o diagnóstico de pneumomediastino. Um sinal importante de pneumomediastino no exame radiográfico é a presença de ar dissecando abaixo e lateralmente ao timo. A delimitação do timo por ar é observada especificamente no pneumomediastino e pode ser o principal sinal para o diagnóstico de certeza⁽¹³⁾. Levin⁽¹⁴⁾ descreveu o sinal do diafragma contínuo no pneumomediastino. Usualmente, a porção central do diafragma não é visível ao exame por seu contato com o coração, por possuírem densidades radiológicas semelhantes. No sinal do diafragma contínuo observa-se interposição de gás entre o coração e o diafragma, permitindo a visualização da porção central deste em continuação com a porção lateral.

A TC pode ser realizada nas suspeitas clínicas quando a radiografia de tórax for normal ou inconclusiva, pois possibilita a localização anatômica do ar em cortes transversos. Após a exclusão de causas específicas de pneumomediastino, o paciente

com pneumomediastino espontâneo deve ficar em observação, ocorrendo a resolução do quadro na maioria dos casos. No caso ora apresentado foi realizada também a esofagografia, para afastar ruptura esofágica, uma vez que o início da dor foi coincidente com o término da alimentação.

Em conclusão, apesar do pneumomediastino espontâneo ser uma afecção rara, de prognóstico benigno e autolimitada, deve ser considerado no diagnóstico diferencial de dor torácica súbita. Para tanto, os parâmetros radiológicos devem estar presentes na radiografia de tórax, sendo imprescindível a aquisição das imagens tanto na incidência pósterio-anterior quanto em perfil para diferenciar pneumomediastino, pneumopericárdio ou pneumotórax. Em casos duvidosos, a TC é ferramenta de grande valia.

REFERÊNCIAS

1. Ba-Ssalamah A, Schima W, Umek W, et al. Spontaneous pneumomediastinum. *Eur Radiol.* 1999; 9:724-7.
2. Dekel B, Paret G, Szeinberg A, et al. Spontaneous pneumomediastinum in children: clinical and natural history. *Eur J Pediatr.* 1996;155:695-7.
3. Chapdelaine J, Beaunoyer M, Daigneault P, et al. Spontaneous pneumomediastinum: are we over-investigating? *J Pediatr Surg.* 2004;39:681-4.
4. James M, Miguel M, Fancher T. Spontaneous pneumomediastinum. *J Hosp Med.* 2007;2:283-4.
5. Langwieler TE, Steffani KD, Bogoevski DP, et al. Spontaneous pneumomediastinum. *Ann Thorac Surg.* 2004;78:711-3.
6. Gerazounis M, Athanassiadi K, Kalantzi N, et al. Spontaneous pneumomediastinum: a rare benign entity. *J Thorac Cardiovasc Surg.* 2003;126:774-6.
7. Yellin A, Gapany-Gapanavicius M, Lieberman Y. Spontaneous pneumomediastinum: is it a rare cause of chest pain? *Thorax.* 1983;38:383-5.
8. Nounla J, Tröbs R, Bennek J, et al. Idiopathic spontaneous pneumomediastinum: an uncommon emergency in children. *J Pediatric Surg.* 2004;39: E23-4.
9. Shen G, Chai Y. Spontaneous pneumomediastinum in adolescents. *Chin Med J (Engl).* 2007; 120:2329-30.
10. López Penza P, Odriozola M, Ruso L. Neumomediastino espontâneo asociado al consumo de drogas inhalantes. *Rev Med Urug.* 2007;23:378-82.
11. Oura H, Aikawa H, Ishiki M. Simultaneous spontaneous pneumomediastinum caused by vocal exercise: report of 2 cases. *Kyobu Geka.* 2004;57: 1149-52.
12. Kumar VM, Grant CA, Hughes MW, et al. Role of routine chest radiography after percutaneous dilatational tracheostomy. *Br J Anaesth.* 2008; 100:663-6.
13. Bejvan SM, Godwin JD. Pneumomediastinum: old signs and new signs. *AJR Am J Roentgenol.* 1996;166:1041-8.
14. Levin B. The continuous diafragma sign. A newly-recognized sign of pneumomediastinum. *Clin Radiol.* 1973;24:337-8.