

Aplicação de um protocolo de espectroscopia por ressonância magnética das adrenais: experiência com mais de 100 casos*

Application of a protocol for magnetic resonance spectroscopy of adrenal glands: an experiment with over 100 cases

Homero José de Farias e Melo¹, Suzan M. Goldman², Jacob Szejnfeld³, Juliano F. Faria⁴, Martha K. P. Huayllas⁵, Cássio Andreoni⁶, Cláudio E. Kater⁷

Melo HJF, Goldman SM, Szejnfeld J, Faria JF, Huayllas MKP, Andreoni C, Kater CE. Aplicação de um protocolo de espectroscopia por ressonância magnética das adrenais: experiência com mais de 100 casos. *Radiol Bras.* 2014 Nov/Dez;47(6):333–341.

Resumo **Objetivo:** Avaliar um protocolo de espectroscopia por ressonância magnética (ERM) do próton de hidrogênio (1H) bidimensional (2D) disponível comercialmente (Siemens Medical Systems; Erlangen, Alemanha), aplicado para nódulos adrenais e diferenciação das massas (adenomas, feocromocitomas, carcinomas e metástases).

Materiais e Métodos: Um total de 118 pacientes (36 homens e 82 mulheres), apresentando-se com 138 nódulos/massas adrenais, foi avaliado prospectivamente (média de idade: 57,3 ± 13,3 anos). Uma sequência de ERM-1H-PRESS-CSI (espectroscopia por resolução de ponto-imagem por desvio químico) multivoxel foi utilizada. Análise espectroscópica foi realizada da esquerda-direita, sentido crânio-caudal, usando três sequências sagitais, além de sequências axiais e coronais T2-HASTE. Os seguintes índices foram calculados: colina (Cho)/creatina (Cr), 4,0–4,3 ppm/Cr, lipídio (Lip)/Cr, Cho/Lip e lactato (Lac)/Cr.

Resultados: ERM-1H-2D foi bem sucedida em 123 (89,13%) lesões. Os valores de sensibilidade e especificidade encontrados para as proporções e pontos de corte avaliados foram: Cho/Cr ≥ 1,2, sensibilidade de 100% e especificidade de 98,2% (diferenciação de adenomas e carcinomas de feocromocitomas e metástases); 4,0–4,3 ppm/Cr ≥ 1,5, 92,3% de sensibilidade, especificidade de 96,9% (diferenciação de carcinomas e feocromocitomas de adenomas e metástases); Lac/Cr ≤ -7,449, sensibilidade de 90,9% e especificidade de 77,8% (diferenciação de feocromocitomas contra carcinomas e adenomas).

Conclusão: Os dados da ERM-1H-2D foram eficazes e permitiram a diferenciação entre massas adrenais e nódulos na maioria das lesões com diâmetro > 1,0 cm.

Unitermos: Glândula adrenal; Ressonância magnética; Espectroscopia.

Abstract **Objective:** To evaluate a protocol for two-dimensional (2D) hydrogen proton (1H) magnetic resonance spectroscopy (MRS) (Siemens Medical Systems; Erlangen, Germany) in the detection of adrenal nodules and differentiation between benign and malignant masses (adenomas, pheochromocytomas, carcinomas and metastases).

Materials and Methods: A total of 118 patients (36 men; 82 women) (mean age: 57.3 ± 13.3 years) presenting with 138 adrenal nodules/masses were prospectively assessed. A multivoxel system was utilized with a 2D point-resolved spectroscopy/chemical shift imaging sequence. The following ratios were calculated: choline (Cho)/creatine (Cr), 4.0–4.3/Cr, lipid (Lip)/Cr, Cho/Lip and lactate (Lac)/Cr.

Results: 2D-1H-MRS was successful in 123 (89.13%) lesions. Sensitivity and specificity values observed for the ratios and cutoff points were the following: Cho/Cr ≥ 1.2, 100% sensitivity, 98.2% specificity (differences between adenomas/pheochromocytomas and carcinomas/metastases); 4.0–4.3 ppm/Cr ≥ 1.5, 92.3% sensitivity, 96.9% specificity (differences between carcinomas/pheochromocytomas and adenomas/metastases); Lac/Cr ≤ -7.449, 90.9% sensitivity and 77.8% specificity (differences between pheochromocytomas and carcinomas/adenomas).

Conclusion: Information provided by 2D-1H-MRS were effective and allowed for the differentiation between adrenal masses and nodules in most cases of lesions with > 1.0 cm in diameter.

Keywords: Adrenal gland; Magnetic resonance imaging; Spectroscopy.

* Trabalho realizado no Departamento de Diagnóstico por Imagem da Escola Paulista de Medicina da Universidade Federal de São Paulo (EPM-Unifesp), São Paulo, SP, Brasil.

1. Doutor, Professor Assistente do Centro Universitário São Camilo, Colaborador do Departamento de Diagnóstico por Imagem da Escola Paulista de Medicina da Universidade Federal de São Paulo (EPM-Unifesp), São Paulo, SP, Brasil.

2. Livre-docente, Professora Afiliada do Departamento de Diagnóstico por Imagem da Escola Paulista de Medicina da Universidade Federal de São Paulo (EPM-Unifesp), São Paulo, SP, Brasil.

3. Livre-docente, Professor Adjunto do Departamento de Diagnóstico por Imagem da Escola Paulista de Medicina da Universidade Federal de São Paulo (EPM-Unifesp), São Paulo, SP, Brasil.

4. Doutor, Médico Radiologista da Sociedade Paulista para o Desenvolvimento da Medicina – Hospital São Paulo (SPDM-HSP), São Paulo, SP, Brasil.

5. Mestre, Médica Endocrinologista do Departamento de Endocrinologia da Escola Paulista de Medicina da Universidade Federal de São Paulo (EPM-Unifesp), São Paulo, SP, Brasil.

6. Livre-docente, Professor Adjunto do Departamento de Urologia da Escola Paulista de Medicina da Universidade Federal de São Paulo (EPM-Unifesp), São Paulo, SP, Brasil.

7. Pós-doutorado, Professor Associado do Departamento de Endocrinologia da Escola Paulista de Medicina da Universidade Federal de São Paulo (EPM-Unifesp), São Paulo, SP, Brasil.

Endereço para correspondência: Dr. Homero José de Farias e Melo. Departamento de Diagnóstico por Imagem – EPM-Unifesp. Rua Napoleão de Barros, 800, Vila Clementino. São Paulo, SP, Brasil, 04024-002. E-mail: homero.ddi@epm.br.

Recebido para publicação em 2/6/2013. Aceito, após revisão, em 22/4/2014.

INTRODUÇÃO

As glândulas adrenais, também chamadas de suprarrenais, são afetadas por processos fisiológicos e neoplásicos complexos. Adicionado a isso, as glândulas são pequenas e localizadas no retroperitônio, o que por si só já representa uma dificuldade no exame físico⁽¹⁾.

Dessa forma, qualquer suspeita de massa na glândula adrenal requer anamnese e exame físico completos, avaliação bioquímica de todos os hormônios pertinentes e estudos por imagem adicionais. A insuficiência adrenal se dá quando há destruição de mais de 90% da glândula⁽²⁾.

Algoritmos de testes endocrinológicos e de imagem são utilizados para investigar a etiologia das massas adrenais, que inclui hiperaldosteronismo primário, feocromocitoma, virilização e síndrome de Cushing. A diferenciação entre massas malignas e benignas é de fundamental importância, uma vez que as metástases nas glândulas suprarrenais são comuns, representando o quarto sítio no organismo. O adenocarcinoma cortical da adrenal, por outro lado, tem baixa prevalência, mas permanece com o interesse clínico devido à alta taxa de mortalidade⁽³⁾.

A ressonância magnética (RM) e a tomografia computadorizada (TC) são comumente utilizadas para avaliar a lesão adrenal incidental ou não^(2,4,5). Porém, a imagem morfológica, apesar da sua utilidade, é limitada em adenomas com baixo teor de gordura, nas metástases e em massas heterogêneas⁽¹⁻⁹⁾.

Para suprir esta limitação, há a possibilidade de se realizar a RM funcional. Este mesmo método, devidamente dedicado, pode trazer informações metabólicas dos nódulos e massas da glândula adrenal. As técnicas funcionais na RM se baseiam na concentração de lipídio intracelular na massa^(5,6,9), nas diferenças de perfusão entre massas malignas e benignas^(4,8) e na atividade metabólica da massa^(7,10,11).

Além das características funcionais, a RM possui a melhor resolução de contraste para a avaliação adrenal quando comparada com outros métodos de imagem. Ela possui resolução espacial adequada para detecção das lesões iguais ou maiores que 0,5 cm. Já a supressão de gordura é usada em imagens fortemente ponderadas em T2 que não são degradadas por artefatos de desvio químico da gordura ao redor das glândulas adrenais. Imagens multiplanares ajudam a detectar invasão de massas adrenais em estruturas adjacentes⁽⁴⁾.

Entre as técnicas funcionais da RM, destaca-se a espectroscopia por RM (ERM) do próton de hidrogênio (1H), que é uma técnica não invasiva e livre de riscos potenciais, com a qual se pode monitorar os estágios, agudo ou crônico, de uma doença. O desenvolvimento de métodos de localização espacial de amostras, com níveis relativos de metabólitos móveis em um volume definido a partir de imagens por RM, é a base para a integração das informações obtidas por esta técnica. A associação das informações anatômicas e patológicas obtidas com as imagens por RM proporciona uma nova forma de se entender as origens e a evolução das doenças⁽¹²⁾.

A Universidade Federal de São Paulo (Unifesp) conta, há mais de dez anos, com o Grupo de Estudo Avançado de Patologia de Adrenal, que inclui as disciplinas de Diagnóstico por Imagem, Endocrinologia e Urologia. Ao longo desses anos, estudamos pelo menos duas centenas de casos de massas adrenais e tivemos a oportunidade de iniciar o projeto piloto de avaliação funcional por ERM-1H de massas adrenais, experiência inicial publicada em 2007⁽¹⁰⁾. No entanto, muito no que diz respeito ao tema ainda precisou ser aprimorado desde então.

Dada a perspectiva real da melhora significativa no diagnóstico etiológico das massas nas glândulas adrenais com a ERM-1H, procuramos, a partir do projeto já estabelecido, desenvolver e definir o protocolo de aquisição e pós-processamento de dados espectroscópicos no Departamento de Diagnóstico por Imagem do Hospital São Paulo – Escola Paulista de Medicina (EPM-Unifesp).

MATERIAIS E MÉTODOS

Casuística

Foram avaliados, por estudo prospectivo, 118 pacientes portadores de nódulos ou massas adrenais (36 homens e 82 mulheres), com média de idade de $57,3 \pm 13,3$ anos. Todos os pacientes foram previamente examinados por TC (60 pacientes) de adrenal com protocolo dedicado (medida de densidade na fase pré-contraste) e cálculo da velocidade de clareamento absoluto do contraste intravenoso, ou por RM (58 pacientes) com sequências ponderadas em T1 em fase e fora de fase (para detecção de lipídio intracelular), e em T2 e pós-contraste. Quarenta e cinco nódulos ou massas localizavam-se exclusivamente na glândula adrenal direita, e 53 na adrenal esquerda. Vinte pacientes apresentaram massas ou nódulos bilaterais, totalizando 138 nódulos. Todos os pacientes realizaram RM com protocolo proposto de ERM-1H. Os pacientes foram encaminhados para o Departamento de Diagnóstico por Imagem da Unifesp pelos setores de Endocrinologia e Urologia. A coleta de dados do estudo ocorreu entre janeiro de 2007 e dezembro de 2009.

Esse protocolo foi previamente submetido e aprovado pelo Comitê de Ética Médica da EPM-Unifesp.

Crítérios de inclusão

Os pacientes foram selecionados de acordo com os seguintes critérios de inclusão: a) paciente com nódulo ou massa adrenal com diâmetro acima de 1,0 cm e exame prévio de TC ou RM com protocolo dedicado ao estudo da adrenal; b) confirmação histopatológica por biópsia ou cirurgia, nos casos de feocromocitoma, carcinoma, adenomas funcionantes ou lesões incharacterísticas; c) estabilidade da lesão por mais de 12 meses por TC ou RM em paciente com diagnóstico de adenoma.

Crítérios de não inclusão

Os critérios de não inclusão para este estudo foram: a) pacientes incluídos em protocolos de quimioterapia ou com

biópsia/cirurgia de adrenal prévia; b) pacientes em que não foi possível a programação da sequência ERM-1H.

Critérios de exclusão

Alguns pacientes que foram selecionados acabaram excluídos por apresentarem: a) lesões com diâmetro acima de 1,0 cm e que não apresentaram pelo menos um voxel elegível para análise; b) pacientes com nódulo ou massa adrenal com diâmetro próximo de 1,0 cm e que apresentaram contaminação nas curvas espectroscópicas.

Dessa forma, dos 20 pacientes com massas ou nódulos bilaterais, em apenas 6 a lesão com maior diâmetro foi analisada, e em outros 2 ambas foram excluídas. Dos pacientes com lesão unilateral, dois não foram incluídos: um por não ser colaborativo durante a realização do exame e o outro por apresentar nódulo com diâmetro inferior a 1,0 cm. Cinco pacientes foram excluídos por portarem adenomas com diâmetro próximo a 1,0 cm, nos quais não foi possível a obtenção de nenhum voxel elegível para análise.

Com isso, 109 pacientes preencheram todos os critérios do estudo para análise final (34 homens e 75 mulheres), com média de idade de $57,8 \pm 13,1$ anos, portadores de lesão adrenal $> 1,0$ cm (média \pm desvio-padrão: $3,67 \pm 2,39$ cm), perfazendo um total de 123 massas ou nódulos separados em quatro grupos (adenoma, carcinoma, feocromocitoma e metástase).

Protocolo de exame

Preparo e posicionamento do paciente

O preparo do paciente para realizar o exame se resumiu ao jejum de quatro horas, aplicação de droga antiespasmódica por via intravenosa 10 minutos antes do exame, e aplicação do questionário de contraindicações à RM.

O posicionamento do paciente foi com os pés primeiro em relação ao equipamento de RM, braços estendidos ao longo do corpo e em decúbito dorsal por sobre a bobina de coluna (*SP-spine*). Com o paciente centrado na mesa de exame, pôs-se a bobina de arranjo-de-fase (*phased-array*) anterior.

Técnica do exame

Protocolo de aquisição de imagens por RM

Os exames foram realizados em um equipamento de 1.5 T e gradiente de 43 mT/m (Magnetom Sonata; Siemens Medical Systems, Erlangen, Alemanha), no Departamento de Diagnóstico por Imagem da EPM-Unifesp, e em um equi-

pamento de 1.5 T e gradiente de 33 mT/m (Magnetom Espree; Siemens Medical Systems, Erlangen, Alemanha), no Centro de Ultrassonografia e Radiologia Aplicada (Cura). O período de experiência⁽¹⁰⁾ para aprendizado e desenvolvimento foi de agosto de 2004 a dezembro de 2006, para auxiliar na adequação do protocolo e sequências do exame.

O exame de RM foi realizado no nível da massa adrenal e consistiu de sequências de tomada única metade-Fourier turbo spin-eco (HASTE) ponderadas em T2, e imagens T1-CSI em fase e fora de fase, seguindo os mesmos critérios de nosso trabalho anterior. Na Tabela 1 tem-se um resumo dos parâmetros físicos das sequências utilizadas nos dois equipamentos e para todos os pacientes, independentemente de terem RM anterior.

As sequências HASTE foram realizadas nos três planos ortogonais para a localização tridimensional (3D) da massa para o planejamento da ERM-1H. Para se determinar a inserção correta do volume de interesse, realizaram-se três sequências sagitais localizadoras HASTE, com as mesmas características de programação, em inspiração e expiração máximas, e em respiração livre.

Deste modo, foram obtidos os intervalos de posição e mobilidade da glândula, do mais alto (expiração) ao mais baixo (inspiração), com a determinação da região em que se tem a possível localização do nódulo ou massa da adrenal durante a aquisição da ERM-1H em respiração livre. Assim, aumentou-se a probabilidade de a glândula adrenal e a massa se localizassem neste intervalo.

Protocolo para captação dos dados espectroscópicos

Utilizou-se um sistema de múltiplos volumes, na seleção do volume espectroscópico de interesse, adquirido pela sequência PRESS-CSI-2D híbrida com supressão espectral da água, disponível comercialmente pela Siemens Medical Systems, de modo a minimizar possíveis artefatos das estruturas periadrenais.

A programação da ERM-1H foi realizada com as imagens ponderadas em T2-HASTE em duas etapas. Na primeira, utilizaram-se apenas as imagens sagitais em inspiração máxima, expiração máxima e respiração livre, e posicionou-se cuidadosamente a grade multivoxel do volume de interesse no centro da lesão, com o uso de todos os três planos sagitais, de acordo com a Figura 1, para incluir o máximo de área de lesão possível ou, preferencialmente, para incluir toda a lesão e parte do tecido gorduroso adjacente.

Tabela 1—Parâmetros das sequências de RM utilizadas no protocolo.

Sequência	Número de imagens	Espessura (mm)	TR (ms)	TE (ms)	Matriz	Campo de visão (mm)
Axial T2 HASTE	24	3,0	1.000–2.000	87	167 × 256	280–350
Axial T2 HASTE fat sat*	24	3,0	1.000–2.000	87	167 × 256	280–350
Coronal T2 HASTE	20	3,0	1.000–2.000	82	167 × 256	280–350
Sagital T2 HASTE	13	3,0	1.000–2.000	87	167 × 256	280–350
Axial T1 CSI em fase	24	3,0	173	4,8	167 × 256	280–350
Axial T1 CSI fora de fase	24	3,0	173	2,4	167 × 256	280–350

* Fat sat, saturação de gordura.

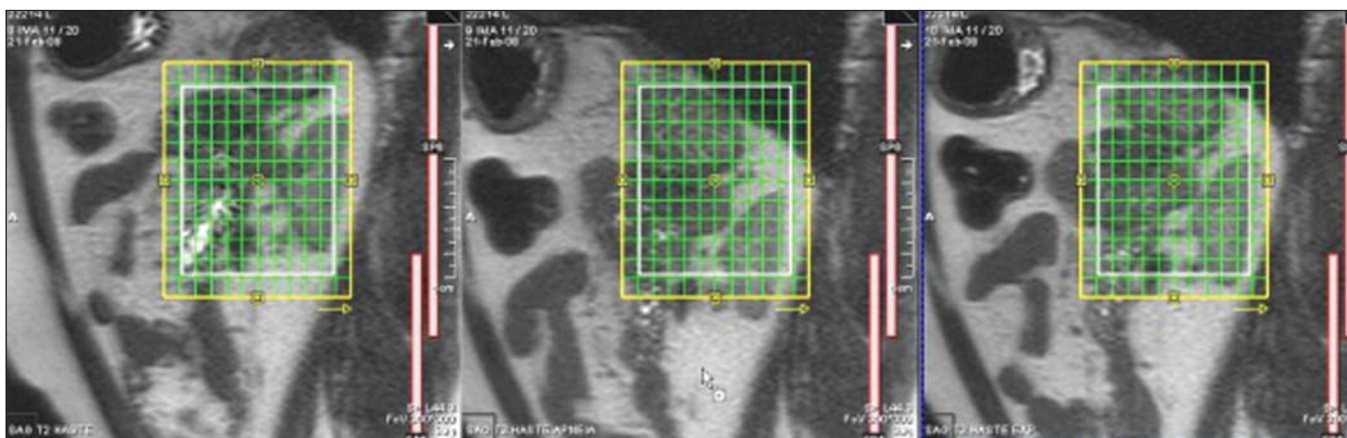


Figura 1. Ajuste do posicionamento e tamanho do campo de visão e da área do *shimming*.

Uma vez determinadas as dimensões do campo de visão e da área de reforço da homogeneidade (*shimming*), fez-se a segunda etapa da programação, que contou com os três planos ortogonais em expiração. O objetivo deste procedimento foi determinar a espessura do voxel, habilitar apenas a bobina de radiofrequência (RF) mais próxima à massa ou nódulo e posicionar as barras de saturação externa, conforme mostra a Figura 2.

Além de ser angulada livremente, sem prejuízo na aquisição espectroscópica, a sequência de ERM-1H ofereceu a possibilidade de se utilizar seis barras de saturação externa, com 30 mm de espessura, posicionadas ao redor da glândula adrenal, minimizando os efeitos da não homogeneização de campo pelo efeito de suscetibilidade magnética, originadas no ar do parênquima pulmonar, nas estruturas ósseas, na gordura periadrenal e nos líquidos presentes na árvore biliar e rins.

O tempo total de exame, incluindo o posicionamento do paciente, a aquisição de imagens de RM e dos dados espectroscópicos, ficou em torno de 30 minutos.

Análise das imagens e dos dados espectroscópicos

Os gráficos adquiridos foram analisados por dois examinadores com sete anos de experiência cada, em consenso. Os examinadores tiveram acesso a todos os dados clínicos

dos pacientes, incluindo TC e RM prévias. O pós-processamento foi realizado numa estação de trabalho (Leonardo®; Siemens Medical Systems) com um programa dedicado à análise da espectroscopia. Utilizou-se o filtro gaussiano de 1.000 Hz e priorizou-se a transformação de Fourier em duas direções espaciais, aplicando-se o filtro Hamming.

Ajustou-se a matriz da ERM-1H nos três planos ortogonais utilizados na programação, determinando-se então quais voxels seriam elegíveis para a análise. Um voxel foi considerado elegível quando possuía 100% de sua área no interior do tecido tumoral e curva espectral satisfatória. Voxels localizados no tecido adiposo adjacente não foram incluídos nas análises espectrais.

Uma vez mensuradas as amplitudes dos metabólitos de interesse, calcularam-se as seguintes relações metabólicas: colina (Cho)/creatina (Cr), 4,0–4,3 ppm/Cr, Cho/lipídio (Lip) e Lip/Cr. Levaram-se em consideração, para diferenciar as massas ou nódulos, apenas as duas primeiras relações que se mostraram, desde o primeiro trabalho⁽¹⁰⁾, como as de maior sensibilidade e especificidade na diferenciação entre adenomas, carcinomas, feocromocitomas e metástases. O tempo de análise dos dados espectroscópicos foi cerca de uma hora, variando de acordo com o tamanho do nódulo ou massa da adrenal estudada.

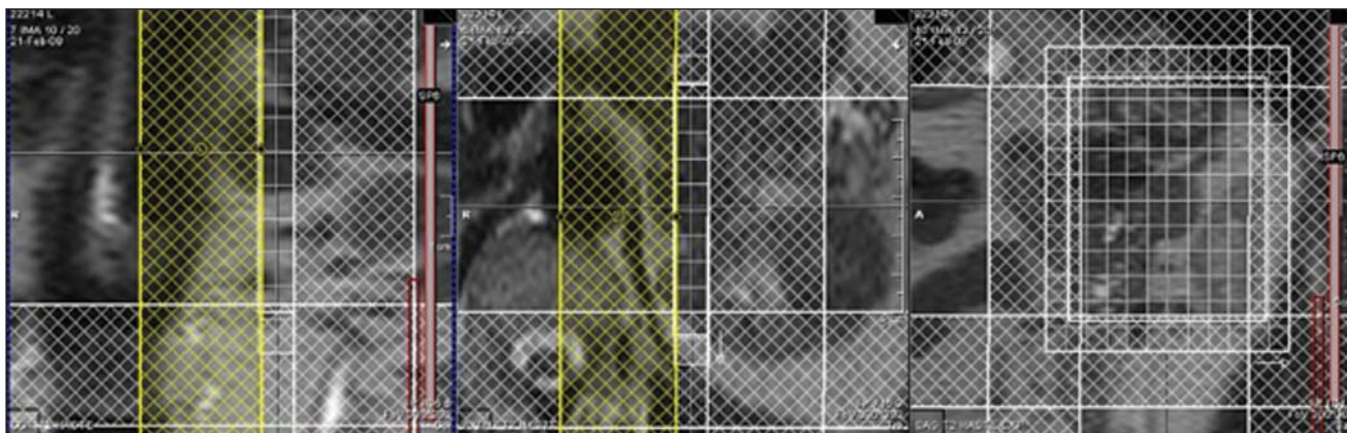


Figura 2. Programação final da ERM-1H da glândula adrenal.

Num primeiro momento, foram verificadas a reprodutibilidade dos resultados espectrais e a respectiva classificação dos nódulos e massas com o nosso trabalho anterior.

No sentido de se utilizar outros metabólitos para o estudo espectroscópico da glândula adrenal, trabalhou-se também com o lactato (Lac). Tomadas as amplitudes destes metabólitos, fez-se a relação matemática com a creatina (Lac/Cr).

Análise estatística

A amostra foi estudada usando-se os programas Excel[®] e BioEstat 4.0[®] para melhor caracterizar as relações metabólicas das massas ou nódulos nos quatro grupos em análise (adenoma, carcinoma, feocromocitoma e metástase).

Para isso, os valores de tendência central e de dispersão foram calculados para cada um dos grupos. Aplicou-se também o teste *t* de Student para amostras pareadas, comparando-se as médias das razões metabólicas nos diferentes grupos, e o qui-quadrado para correlacionar as diferenças entre as relações, com a correção de Yates ou o teste exato de Fisher quando o valor da caséola fosse menor que cinco.

Fez-se ainda a curva da característica operativa do receptor (ROC) para se determinar o ponto de corte da relação em que as massas ou nódulos apresentaram diferenças entre os grupos, e avaliou-se o poder de análise das tabelas. Sensibilidade, especificidade, valor preditivo positivo (VPP) e acurácia foram calculados a partir dos pontos de corte determinados. A significância dos testes foi indicada para o valor menor que 0,05 ($p < 0,05$).

RESULTADOS

A partir das sequências propostas e método de leitura, conseguimos realizar o exame em 123 (89,13%) das massas ou nódulos estudados. Das lesões excluídas, 10 (7,25%) correspondiam a lesões com maior diâmetro inferior a 1,0 cm. O restante (cinco nódulos; 3,62%) foi retirado do estudo por não possuir o voxel elegível (curva espectral insatisfatória), mesmo com tamanho do nódulo acima do pré-estabelecido. Mesmo assim, das 123 massas ou nódulos incluídos neste estudo, 32 (25,2%) apresentaram tamanho entre 1,0 e 1,9 cm (média de $1,64 \pm 0,27$ cm).

As Tabelas 2, 3 e 4 mostram que foi possível a reprodução dos resultados obtidos no trabalho anterior⁽¹⁰⁾ utilizando-se a relação Cho/Cr $\geq 1,2$ para diferenciar adenoma e feocromocitoma de carcinoma e metástase, com sensibilidade de 100%, especificidade de 98,2%, VPP de 83,3% e acurácia de 98,4%, com um poder de análise de 0,9872; e a relação 4,0–4,3 ppm/Cr $\geq 1,5$ para diferenciar carcinoma e feocromocitoma do adenoma e metástase, com sensibilidade de 92,3%, especificidade de 96,9%, VPP de 89,3% e acurácia de 95,93%, com um poder de análise de 0,7843. A Figura 3 mostra o comportamento espectroscópico das massas estudadas.

Incluimos também, em nossa avaliação, o metabólito Lac, uma vez que percebemos a presença dos seus picos na grande maioria das massas analisadas. A sua avaliação tam-

Tabela 2—Análise descritiva dos grupos estudados para as relações Cho/Cr e 4,0–4,3 ppm/Cr.

Grupo	Cho/Cr			4,0–4,3 ppm/Cr		
	Média \pm DP	Mín	Máx	Média \pm DP	Mín	Máx
Adenoma (n = 92)	0,09 \pm 0,12	0	0,67	0,60 \pm 0,50	0	1,45
Feocromocitoma (n = 19)	0,78 \pm 0,34	0	1,17	6,36 \pm 8,86	1,5	34,55
Carcinoma (n = 9)	1,72 \pm 0,40	1,25	2,35	4,28 \pm 1,98	1,69	7,98
Metástase (n = 3)	1,42 \pm 0,21	1,28	1,67	0,92 \pm 0,32	0,57	1,22

DP, desvio-padrão; Mín, valor mínimo; Máx, valor máximo. $p < 0,01$.

Tabela 3—Comparação dos resultados da relação Cho/Cr obtidos pela ERM-1H.

Cho/Cr	Número de carcinomas e metástases	Número de adenomas e feocromocitomas
$> 1,20$	10	2
$\leq 1,20$	0	111

Sensibilidade, 100%; Especificidade, 98,2%; VPP, 83,3%; Acurácia, 98,4%.

Tabela 4—Comparação dos resultados da relação 4,0–4,3 ppm/Cr obtidos pela ERM-1H.

4,0–4,3 ppm/Cr	Número de carcinomas e feocromocitomas	Número de adenomas e metástases
$> 1,50$	25	3
$\leq 1,50$	2	93

Sensibilidade, 92,3%; Especificidade, 96,9%; VPP, 89,3%; Acurácia, 95,93%.

Tabela 5—Análise descritiva dos grupos estudados para a relação Lac/Cr.

Grupo	Lac/Cr		
	Média \pm DP	Mín	Máx
Adenoma	-4,61 \pm 7,77	-38,84	0,0
Feocromocitoma	-2,64 \pm 3,24	-10,02	0,0
Carcinoma	-12,43 \pm 7,31	-21,89	-0,63
Metástase	-2,43 \pm 4,22	-7,31	0,0

DP, desvio-padrão; Mín, valor mínimo; Máx, valor máximo.

bém foi feita por meio da relação com a Cr. Para as relações Lac/Cr, os grupos se comportaram de acordo com a Tabela 5.

A curva ROC calculada para a diferenciação entre o grupo feocromocitoma e adenoma mostrada na Figura 4A determinou um ponto de corte de -4,79, com sensibilidade de 65,3%, especificidade de 72,7%, VPP de 91,44%, acurácia de 66,65% e poder de análise de 0,67. Já a curva ROC para diferenciação entre o grupo feocromocitoma e carcinoma (Figura 4B) determinou um ponto de corte de -7,449, com sensibilidade de 90,9%, especificidade de 77,8%, VPP de 83,35%, acurácia de 85,01% e poder de análise de 0,93.

DISCUSSÃO

Os empregos da TC e da RM no estudo por imagem das adrenais estão bem estabelecidos como métodos usados

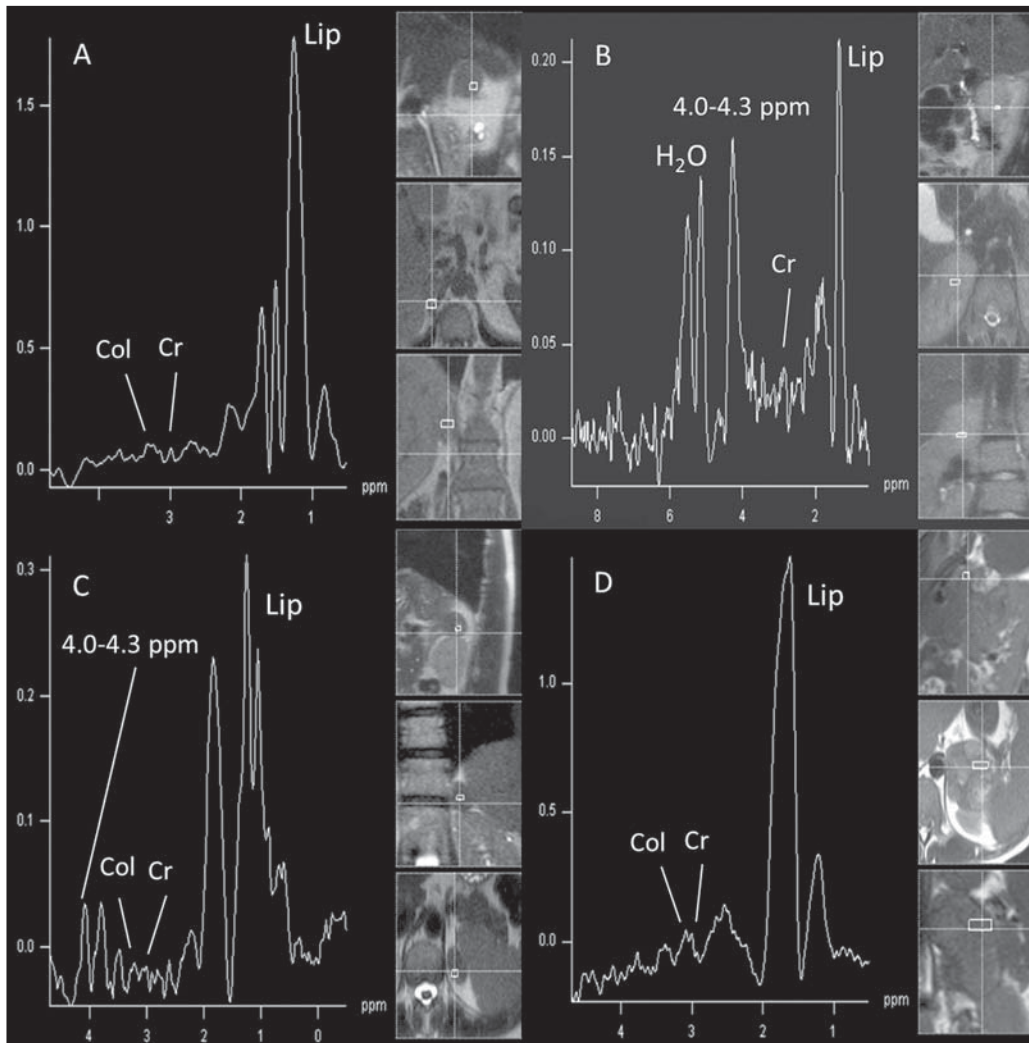


Figura 3. Gráficos espectroscópicos da adrenal em quatro diferentes massas: adenoma (A), feocromocitoma (B), carcinoma (C), metástase (D). Os respectivos picos de Col, Cr, Lip e H₂O estão assinalados em suas respectivas curvas.

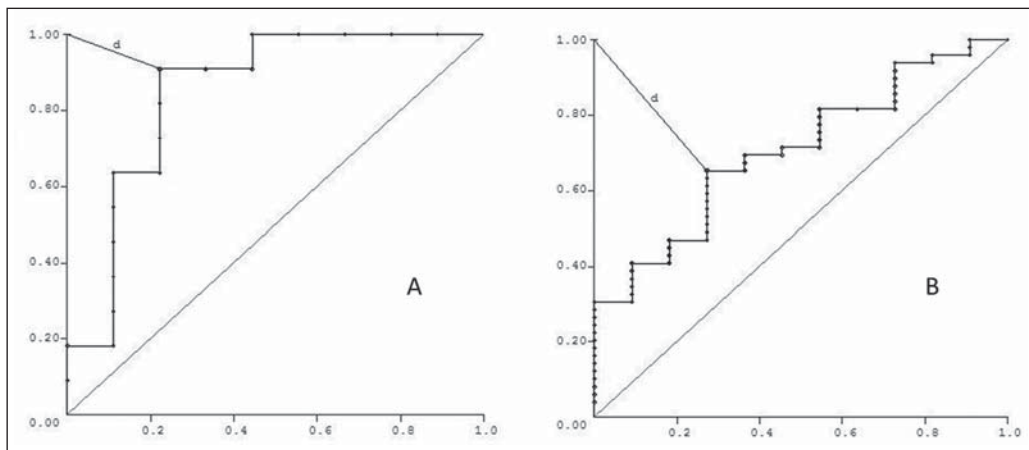


Figura 4. Curva ROC da relação Lac/Cr entre os grupos adenoma (A) e carcinoma (B) com o feocromocitoma. **A:** Lac/Cr ≤ -4,79 (adenoma). **B:** Lac/Cr ≤ -7,449 (carcinoma).

para diferenciar adenomas de não adenomas^(2,4,13). Porém, as dificuldades associadas às técnicas de radiodiagnóstico aplicadas às glândulas suprarrenais não se resumem apenas no diagnóstico de adenomas atípicos, mas também na detecção de outras alterações como as metástases, os feocromocitomas e os adenocarcinomas^(6,9,14,15). A aparência na TC e na RM do feocromocitoma benigno geralmente se

confunde com os carcinomas e metástases⁽¹⁶⁾. O presente trabalho demonstra a aplicação da ERM-1H como uma nova ferramenta no diagnóstico de nódulos e massas adrenais, aumentando a especificidade da RM.

O uso de técnicas de ERM de alta sensibilidade e resolução espacial tornou-se necessária por conta da localização profunda das glândulas adrenais, da complexidade de sua ana-

tomia e fisiologia zonal, da proximidade de regiões que apresentam efeito significativo de suscetibilidade magnética e da natureza heterogênea dos nódulos e massas que as acometem.

Para que o estudo espectroscópico *in vivo* alcance a sensibilidade adequada com o tempo de aquisição clinicamente aceitável e distribuição dos sinais dos diferentes tecidos de modo resoluto, é necessário um campo magnético estático de pelo menos 1,5 T⁽¹⁷⁾. Esta condição é relevante porque a polarização ou a intensidade do vetor depende diretamente do B_0 aplicado externamente⁽¹²⁾.

As bobinas de gradiente são também incorporadas ao equipamento de RM para produzir campos magnéticos que variam linearmente através da amostra. Com isso, é possível utilizar uma (1D), duas (2D) ou três (3D) dimensões do gradiente de codificação de fase na obtenção do espectro⁽¹⁸⁾. No presente estudo usou-se sequência espectroscópica 2D aliando uma resolução espacial adequada com um tempo de aquisição clinicamente viável, cerca de 7 minutos para lesões grandes e por volta de 12 minutos para lesões pequenas.

Os avanços técnicos na aquisição de imagens por RM do abdome passaram pelo desenvolvimento da bobina de RF de arranjo-de-fase ou bobinas receptoras múltiplas (*phased-array*), seja na utilização de bobinas únicas, mas com elementos anteriores e posteriores ao paciente, seja pelo uso de bobinas diferentes, as quais podem se combinar ou serem usadas individualmente⁽¹⁹⁾.

Com isso, esta bobina oferece uma relação sinal-ruído (RSR), sensibilidade uniforme e resolução espacial de uma bobina de superfície, porém com aumento do campo de visão. Esta característica normalmente é utilizada para o imageamento do abdome sem aumento do tempo de aquisição. Pode ser aplicada não só para a produção de imagens, como também na aquisição dos gráficos espectroscópicos, sem restrição quanto ao tipo de sequência de pulso a ser aplicada.

Além disso, o aspecto mais importante das propriedades da bobina arranjo-de-fase é a de minimizar o artefato de acoplamento mútuo entre bobinas de superfície muito próximas. Isto causa a separação das frequências de ressonância e interrompe o padrão de transmissão e recepção do sinal⁽²⁰⁾.

Logo depois da introdução das bobinas arranjo-de-fase, foi reconhecido que elas poderiam também ser usadas para reduzir ainda mais o tempo de aquisição das imagens pela amostragem do sinal de RM de modo paralelo. A base dessa técnica está no conceito de que o tempo de aquisição é proporcional ao número de linhas de codificação de fase numa abordagem cartesiana. Na imagem de RM em paralelo, o uso das antenas de arranjo-de-fase é importante para diminuir ou prevenir artefatos de dobramento⁽²¹⁾.

As técnicas de imageamento parcial em paralelo em aquisição simultânea com a harmônica espacial (SMASH) vêm sendo combinadas com protocolos de imagem em tomada única (*single-shot*), como aquisições ecoplanares, de ruptura e tomada única metade-Fourier turbo spin-eco (HASTE ou RARE). Esta última, usada neste estudo, caracteriza-se por ser uma sequência de RM ponderada em T2

ultrarrápida que adquire mais da metade de uma imagem 2D no espaço K depois de um único pulso de excitação por meio de um trem de eco separado por pulsos de refocalização. Esta sequência é menos sensível ao movimento e pode ser adquirida em apneia⁽²²⁾.

O método PRESS foi utilizado para a localização espectroscópica deste estudo. Este método excita diretamente o volume de interesse, com mínima excitação do restante da amostra. A codificação do volume, seja ele único ou múltiplo, pode ser obtida por uma única sequência de pulso, com três pulsos seletivos, cada qual ao longo das direções *x*, *y* e *z*, para obter a localização.

O método PRESS pode ser precedido pelos pulsos de desvio químico seletivo (CHESS) e o protocolo de *basing* (*band selective inversion with gradient dephasing*) para que se obtenha a supressão da água. A supressão realizada pelas barras de saturação externas também pode ser programada antes da aquisição espectroscópica. Pelo método de supressão espectral, a magnetização transversa é seletivamente retirada de fase antes e depois do segundo pulso de spin-eco. A retirada de fase afeta a água somente entre 4,0 e 5,4 ppm^(12,23).

Adicionalmente ao PRESS, utilizou-se para este experimento o método de localização CSI adquirido de forma multidimensional. A aquisição de dados é realizada na ausência do gradiente de codificação de frequência, com isso a informação do desvio químico pode ser conservada. É classificada em sequência com spin-eco e sem spin-eco. A vantagem do método com eco aplicado neste estudo é a movimentação com a aquisição dos dados, ligando os gradientes e permitindo que todas as ressonâncias entrem em fase na codificação de fase^(12,23).

Os primeiros estudos de ERM-1H *in vivo* da glândula adrenal foram realizados utilizando imagens espectroscópicas, como forma de seleção da região de interesse espectroscópico. Apesar de os primeiros resultados terem sido satisfatórios, algumas limitações deste método precisam ser destacadas: a impossibilidade de se construir os gráficos espectrais, a visualização da massa ou nódulo em apenas um plano ortogonal, o baixo valor de B_0 , e a restrição em se visualizar apenas a água e a gordura⁽²⁴⁾.

Kim et al., em 2009, propuseram o uso da ERM do 1H *in vivo single-voxel* com monitoração respiratória para o estudo da glândula suprarrenal. Mesmo com os primeiros resultados animadores, os problemas em se usar a localização *single-voxel* permanecem, seja na inabilidade de acesso da distribuição espacial das alterações metabólicas observadas, na dificuldade de comparação dos níveis metabólicos entre duas regiões diferentes, no posicionamento do volume a ser realizado no momento do exame, baseando-se nas imagens da RM, na qual a região de interesse pode ser difícil de localizar, e, ainda, limitando-se a massas relativamente grandes (8–27 cm³) e TE curto⁽¹¹⁾.

Com o objetivo de superar estas limitações, começou-se a utilizar o volume múltiplo 2D, como forma de seleção da região de interesse espectroscópico, com a ativação de

dois gradientes, a partir do plano sagital da glândula suprarrenal⁽¹¹⁾. A aquisição de volumes múltiplos nega a necessidade de se saber a exata localização do câncer, fornecendo informações espectrais sobre a sua extensão espacial e heterogeneidade metabólica⁽²⁵⁾.

Em nosso estudo houve a necessidade de se realizar algumas modificações nas etapas de aquisição e pós-processamento do protocolo da ERM-1H da adrenal quando comparadas com as fases iniciais do projeto⁽¹⁰⁾. Além da bidimensionalidade da sequência de pulso espectral, a não angulação do multivoxel, a melhoria do ajuste do campo de visão à massa ou nódulo e o equilíbrio da RSR, com ajuste do número de aquisições, foram itens exaustivamente trabalhados e causaram grande impacto nesta otimização. Não houve necessidade de outras modificações relevantes com relação aos parâmetros físicos da sequência espectral, permanecendo a mesma aplicada no trabalho anterior.

Mantivemos a aquisição de três planos sagitais (respiração livre, inspiração máxima e expiração máxima) para determinar o local mais provável da lesão estar situada, restringindo o *shimming* nesta região. Este método não é perfeito, mas compensa a falta de monitoramento respiratório na sequência multivoxel.

No que se refere ao pós-processamento, as alterações protocolares evoluíram juntamente com os novos aplicativos disponibilizados pela Siemens Medical Systems, que possibilitaram uma melhor análise dos dados espectroscópicos. O pós-processamento com escalas diferentes de uma amplitude maior (0,5 a 8,5 ppm) para uma menor (0,5 a 4,7 ppm) permitiu um melhor ajuste da linha de base, levando-se em consideração o pico da água com os demais metabólitos na determinação automática e manual da fase e da frequência do espectro. Tudo isso fez com que a determinação do voxel elegível fosse realizada com mais segurança e rapidez.

Mesmo com o impacto positivo dado por estas alterações, os critérios matemáticos determinados em nosso trabalho anterior se mantiveram satisfatórios na determinação de adenomas, carcinomas, feocromocitomas e metástases.

Dessa forma, a amostra atual mostrou sensibilidade de 100%, especificidade de 98,2%, VPP de 83,3% e acurácia de 98,4% para a relação Cho/Cr $\geq 1,20$ para diferenciação do carcinoma e metástase do adenoma e feocromocitoma. Anteriormente, em nosso primeiro trabalho, havíamos obtido 92%, 96%, 86% e 95%, respectivamente. Já para a relação 4,0–4,3 ppm/Cr $\geq 1,50$, obtiveram-se sensibilidade de 92,3%, especificidade de 96,9%, VPP de 89,3% e acurácia de 95,93% para diferenciar carcinoma e feocromocitoma do adenoma e metástase, contra 87%, 98%, 98% e 95% do primeiro trabalho, respectivamente.

Na nossa análise percebemos a frequente presença do pico Lac. Decidimos, à semelhança do que foi feito para os outros metabólitos, incluí-lo na nossa análise sob a forma de relação com a Cr.

Obteve-se diferença estatisticamente significativa aplicando-se a relação Lac/Cr na comparação do grupo do feocromocitoma com os grupos adenoma e carcinoma. A curva ROC mostrou que esta razão metabólica, quando acima de –7,449, possui sensibilidade de 90,9%, especificidade de 77,8%, VPP de 83,35% e acurácia de 85,01% para separar carcinomas de feocromocitomas, que representava uma das maiores dificuldades em relação ao estudo anterior. Portanto, somando-se esta nova relação, aumentamos a capacidade de diagnóstico e diferenciação.

CONCLUSÃO

CONCLUSÃO

A partir da sequência de ERM-1H apresentada, foi possível estabelecer um protocolo eficaz para a diferenciação dos nódulos e massas das glândulas adrenais superiores a 1,0 cm. Ao se comparar com os primeiros resultados, obteve-se um ganho de sensibilidade (de 92% para 100%) e de especificidade (de 96% para 98,2%) para a diferenciação do carcinoma e metástase do adenoma e feocromocitoma quando aplicada a relação Cho/Cr $\geq 1,20$. Porém, apesar do ganho expressivo na sensibilidade da relação 4,0–4,3 ppm/Cr $\geq 1,50$ (de 87% para 92,3%) para diferenciar carcinoma e feocromocitoma do adenoma e metástase, houve uma queda na especificidade (de 98% para 96,9%). Já a relação Lac/Cr demonstrou sensibilidade de 90,9%, especificidade de 77,8% para separar carcinomas e adenomas de feocromocitomas. Espera-se que a aplicação de campos magnéticos de maior potência (3T) aumente a resolução espectral, permitindo uma melhoria significativa do desempenho deste protocolo.

Agradecimento

Ao Conselho Nacional de Desenvolvimento Científico e Tecnológico (CNPq), pelo suporte financeiro.

REFERÊNCIAS

1. Krebs TL, Wagner B. MR imaging of the adrenal gland: radiologic-pathologic correlation. *Radiographics*. 1998;18:1425–40.
2. Lockhart ME, Smith JK, Kenney PJ. Imaging of adrenal masses. *Eur J Radiol*. 2002;41:95–112.
3. Mansmann G, Lau J, Balk E, et al. The clinically inapparent adrenal mass: update in diagnosis and management. *Endocr Rev*. 2004;25:309–40.
4. Boland GWL, Blake MA, Hahn PF, et al. Incidental adrenal lesions: principles, techniques, and algorithms for imaging characterization. *Radiology*. 2008;249:756–75.
5. Mitchell DG, Crovello M, Matteucci T, et al. Benign adrenocortical masses: diagnosis with chemical shift MR imaging. *Radiology*. 1992;185:345–51.
6. Jhaveri KS, Wong F, Ghai S, et al. Comparison of CT histogram analysis and chemical shift MRI in the characterization of indeterminate adrenal nodules. *AJR Am J Roentgenol*. 2006;187:1303–8.
7. Kilickesmez O, Inci E, Atilla S, et al. Diffusion-weighted imaging of the renal and adrenal lesions. *J Comput Assist Tomogr*. 2009;33:828–33.
8. Korobkin M, Lombardi TJ, Aisen AM, et al. Characterization of adrenal masses with chemical shift and gadolinium-enhanced MR imaging. *Radiology*. 1995;197:411–8.
9. Korobkin M, Giordano TJ, Brodeur FJ, et al. Adrenal adenomas: relationship between histologic lipid and CT and MR findings. *Radiology*. 1996;200:743–7.
10. Faria J, Goldman SM, Szejnfeld J, et al. Adrenal masses: character-

- ization with in vivo proton MR spectroscopy – initial experience. *Radiology*. 2007;245:788–97.
11. Kim S, Salibi N, Hardie AD, et al. Characterization of adrenal pheochromocytoma using respiratory-triggered proton MR spectroscopy: initial experience. *AJR Am J Roentgenol*. 2009;192:450–4.
 12. Bolinger L, Insko EK. Spectroscopy: basic principles and techniques. In: Edelman RR, Hesselink JR, Zlatkin MB, editors. *Clinical magnetic resonance imaging*. Philadelphia: WB Saunders; 1996. p. 353–79
 13. Rescinito G, Zandrino F, Cittadini G Jr, et al. Characterization of adrenal adenomas and metastases: correlation between non-enhanced computed tomography and chemical shift magnetic resonance imaging. *Acta Radiol*. 2006;47:71–6.
 14. Park BK, Kim B, Ko K, et al. Adrenal masses falsely diagnosed as adenomas on non-enhanced and delayed contrast-enhanced computed tomography: pathological correlation. *Eur Radiol*. 2006;16:642–7.
 15. Blake MA, Krishnamoorthy SK, Boland GW, et al. Low-density pheochromocytoma on CT: a mimicker of adrenal adenoma. *AJR Am J Roentgenol*. 2003;181:1663–8.
 16. Szolar DH, Korobkin M, Reittner P, et al. Adrenocortical carcinomas and adrenal pheochromocytomas: mass and enhancement loss evaluation at delayed contrast-enhanced CT. *Radiology*. 2005;234:479–85.
 17. Cox IJ. Development and applications of in vivo clinical magnetic resonance spectroscopy. *Prog Biophys Mol Biol*. 1996;65:45–81.
 18. Smith JK, Castillo M, Kwock L. MR spectroscopy of brain tumors. *Magn Reson Imaging Clin N Am*. 2003;11:415–29.
 19. Mistic GJ, inventor; Medrad Inc., assignee. Multimode operation of quadrature phased array MR coil systems. United States patent US 20020190716 A1. 2002 Dec 19.
 20. Roemer PB, Edelstein WA, Hayes CE, et al. The NMR phased array. *Magn Reson Med*. 1990;16:192–225.
 21. Glockner JF, Hu HH, Stanley DW, et al. Parallel MR imaging: a user's guide. *Radiographics*. 2005;25:1279–97.
 22. Zhang L, Kholmovski EG, Guo J, et al. HASTE sequence with parallel acquisition and T2 decay compensation: application to carotid artery imaging. *Magn Reson Imaging*. 2009;27:13–22.
 23. Siemens. MR spectroscopy operator manual. Version syngo MR 2002B. USA: Siemens Medical solutions; 2002. p. 1–467.
 24. Leroy-Willig A, Bittoun J, Luton JP, et al. In vivo MR spectroscopic imaging of the adrenal glands: distinction between adenomas and carcinomas larger than 15 mm based on lipid content. *AJR Am J Roentgenol*. 1989;153:771–3.
 25. Kurhanewicz J, Vigneron DB, Males RG, et al. The prostate: MR imaging and spectroscopy. Present and future. *Radiol Clin North Am*. 2000;38:115–38.