



## RELATOS DE CASO

# Paraespinhoso Sagital (PES): nova técnica no bloqueio transmuscular do quadrado lombar para analgesia em cirurgia de quadril - relato de quatro casos



Ahmad S. Alabd, Moustafa A. Moustafa \* e Aly M.M. Ahmed

Alexandria University, Faculty of Medicine, Department of Anesthesia and Surgical Intensive Care, Alexandria, Egypt

Recebido em 18 de março de 2019; aceito em 3 de janeiro de 2020

Disponível na Internet em 12 de maio de 2020

### PALAVRAS-CHAVE

Quadrado lombar;  
Bloqueio;  
Quadril

### Resumo

**Justificativa:** O controle efetivo da dor é essencial para a reabilitação bem-sucedida e melhor recuperação após artroplastia. O bloqueio do quadrado lombar tem sido descrito principalmente para cirurgia abdominal, mas recentemente também tem sido usado para pacientes submetidos a cirurgia de quadril.

**Método:** Na série de casos a seguir, sugerimos modificação na técnica do bloqueio transmuscular do quadrado lombar descrita como bloqueio do Quadrado Lombar Paraespinhoso Sagital (PES). Nossa hipótese é de que a técnica permitiria melhor dispersão do anestésico local para as raízes dos nervos lombares. Tal técnica envolve acesso craniocaudal para injeção do anestésico local entre os músculos quadrado lombar e psoas maior atrás da Fáscia Toracolombar Anterior (FTLA) no nível de L4. Os casos foram submetidos a anestesia geral combinada a técnica modificada PES para bloqueio do quadrado lombar via injeção única ou cateter.

**Resultados:** Verificou-se que a distribuição sensorial do bloqueio nos quatro pacientes estudados cobriu a área entre os dermatomos T11-12 e L4-5. A dispersão do anestésico injetado foi confirmada via fluoroscopia A-P da coluna lombo-sacral após injeção, em dois casos, de solução de anestésico local e contraste no plano entre os músculos quadrado lombar e psoas maior.

**Conclusões:** A técnica PES para bloqueio transmuscular do quadrado lombar pode ser benéfica como componente da analgesia multimodal para cirurgias de quadril. A técnica pode ser alternativa segura para bloqueio do compartimento psoas; entretanto, estudos comparativos futuros são recomendados. A técnica PES para bloqueio transmuscular do quadrado lombar pode também fornecer acesso fácil para inserção do cateter.

© 2020 Sociedade Brasileira de Anestesiologia. Publicado por Elsevier Editora Ltda. Este é um artigo Open Access sob uma licença CC BY-NC-ND (<http://creativecommons.org/licenses/by-nc-nd/4.0/>).

\* Autor para correspondência.

E-mails: [m.3abdelaziz@hotmail.com](mailto:m.3abdelaziz@hotmail.com), [moustafa.abdelaziz@alexmed.edu.eg](mailto:moustafa.abdelaziz@alexmed.edu.eg) (M.A. Moustafa).

**KEYWORDS**

Quadratus lumborum;  
Block;  
Hip

**Paraspinous Sagittal Shift (PSSS): a novel approach for transmuscular quadratus lumborum block for hip surgery analgesia - four case reports****Abstract**

*Background:* Effective pain management is essential for successful rehabilitation and enhanced recovery after joint arthroplasty. The Quadratus Lumborum Block (QLB) has mostly been described for abdominal surgery, but has also recently been applied to hip surgery patients.

*Methods:* In the following cases series, we suggest a modification of the TQL block described as Paraspinous Sagittal Shift QL block. We hypothesize that this approach may allow better LA spread to the lumbar nerve roots. Such technique involves a craniocaudal approach of LA injection between the QL and PM muscles behind the Anterior Thoracolumbar Fascia (ATLF) at the level of L4. Cases were provided with combined GA and PSSS modification of QL block via a single shot or catheter technique.

*Results:* Sensory distribution of the block in the four patients studied was found to cover the area between the T11-12 and L4-5 dermatomes. Spread of the injectate was confirmed via an A-P fluoroscopy imaging of the lumbosacral spine after injection of a mixture of LA and a contrast in the plane between the QL and PM muscles in two cases.

*Conclusions:* The PSSS technique for TQL block may be beneficial as a part of multimodal analgesia for hip surgeries. This technique may be a safe alternative to psoas compartment block; however, future comparative studies are recommended. The PSSS technique for TQL block also may provide an easy access for catheter insertion.

© 2020 Sociedade Brasileira de Anestesiologia. Published by Elsevier Editora Ltda. This is an open access article under the CC BY-NC-ND license (<http://creativecommons.org/licenses/by-nc-nd/4.0/>).

**Justificativa**

A população de pacientes submetidos a cirurgia de quadril é bastante diversa globalmente, indo desde crianças com displasia congênita de quadril, adultos jovens atletas submetidos a artroscopia de quadril, a pacientes idosos debilitados com múltiplas condições clínicas. É uma cirurgia de grande porte que causa intensa dor pós-operatória. De forma geral, não existe muita dor em repouso, mas a mobilização é importante quando se considera as complicações tromboembólicas.<sup>1</sup>

Na artroplastia, a analgesia eficaz é essencial para a reabilitação bem-sucedida e melhor recuperação pós-operatória. Assim, o uso apropriado da anestesia regional e analgesia contínua desempenham um papel importante no tratamento da dor perioperatória.<sup>2</sup>

O bloqueio do compartimento do psoas é uma técnica analgésica eficiente e é considerada o padrão ouro da técnica anestésica regional para cirurgia de quadril. Entretanto, o bloqueio do compartimento do psoas é um procedimento profundo, tecnicamente difícil e associado a uma incidência relativamente alta de complicações. Além disso, múltiplas passagens de agulha podem ser necessárias para conseguir o correto posicionamento da agulha e obter a resposta motora necessária.<sup>3</sup>

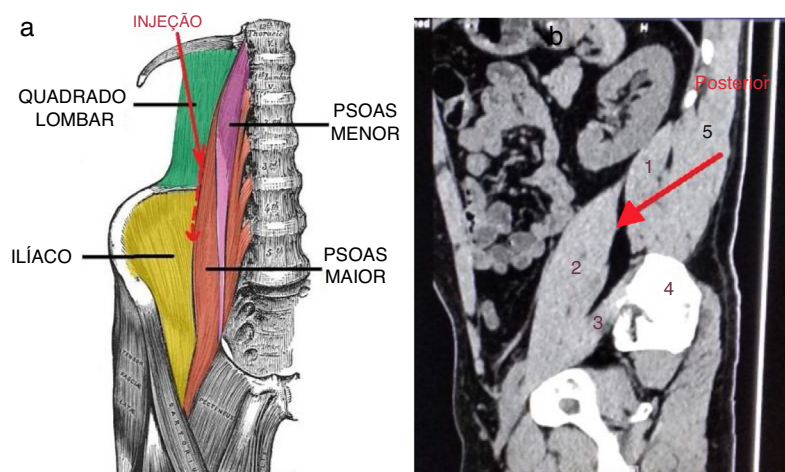
O bloqueio do quadrado lombar tem sido descrito principalmente para cirurgia abdominal, mas recentemente tem sido usado para pacientes submetidos a cirurgia de quadril e fratura de colo de fêmur. Para bloqueio transmuscular do quadrado lombar, o anestésico local é injetado entre o músculo psoas maior e o músculo quadrado lombar. Ramos dos nervos do plexo lombar cursam entre o psoas maior e o quadrado lombar, daí o bloqueio do quadrado lombar ante-

rior poderia ter um papel na analgesia não só do tronco, mas também das extremidades inferiores.<sup>4</sup> Houve uma evolução nos relatos de caso para a discussão do uso do bloqueio transmuscular do quadrado lombar (bloqueio do quadrado lombar anterior) cobrindo os dermatomos de T10 a L3-L4 para cirurgias de quadril. Diversos estudos anteriores documentaram, no bloqueio transmuscular do quadrado lombar, a dispersão consistente do anestésico local até alcançar os dermatomos L3-4.<sup>5</sup>

Na série de casos descrita a seguir, sugerimos uma modificação do bloqueio transmuscular do quadrado lombar que envolve a técnica craniocaudal de injeção do anestésico local entre os músculos quadrado lombar e psoas maior, logo após transfixação do epimísio do quadrado lombar. Isso pode permitir a dispersão do anestésico local atrás da Fásia Toracolombar Anterior (FTLA) no nível de L4 (fig. 1). Nossa hipótese é de que essa técnica pode melhorar a dispersão caudal do anestésico local para os nervos cobertos pela fásia ilíaca, com um potencial de dispersão medial para os ramos ventrais de L2 e L3, além da possibilidade de bloquear os nervos que passam anteriormente ao músculo QL, incluindo os nervos subcostal, ileo-inguinal e ileo-hipogástrico. A técnica é descrita como bloqueio paraespinhoso sagital do quadrado lombar, executada no nível do processo transversal de L4 com orientação sagital.

**Método**

O presente estudo prospectivo foi aprovado pelo comitê de ética institucional da Alexandria University. O estudo foi registrado no Clinical Trial Registry (NCT03733769), investigador principal: Alabd AS, data de registro: 6 de Novembro, 2018. Quatro casos consecutivos submetidos a cirurgia eletiva



**Figura 1** (a) Diagrama da suposta direção da dispersão da injeção caudalmente entre o Quadrado Lombiar (QL) e o Psoas Maior (PM). Reproduzido com permissão do *TeachMeAnatomy*. (b) Tomografia sagital de um voluntário no nível do ápice do processo transversal de L4. (1) Músculo QL; (2) Músculo PM; (3) Músculo Íliaco; (4) Crista ilíaca; (5) Músculo eretor da espinha. A flecha vermelha representa a direção da injeção e o endpoint. Pensa-se que o plano potencial entre o psoas maior e o quadrado lombar possibilite que o anestésico local injetado se espalhe caudalmente na superfície postero-lateral do PM e além da fásia ilíaca sobre o músculo ilíaco.

de quadril foram recrutados prospectivamente. O consentimento informado por escrito para a técnica de analgesia perioperatória foi obtida dos quatro participantes do estudo. O consentimento por escrito foi obtido dos dois primeiros casos para a inserção de cateter no plano anatômico para possibilitar analgesia contínua, e do terceiro e quarto casos para injeção de anestésico local combinado com material de contraste não-ionizado. A confirmação da dispersão do Ultravist 300 (Iopromida 300 mg l.mL<sup>-1</sup>, Schering AG, Berlim, Alemanha) foi feita na sala de cirurgia usando aparelho de fluoroscopia dotado de arco em C. Os casos elegíveis foram aqueles admitidos para hemi-artroplastia ou artroplastia total, ou fixação de fratura de colo do fêmur nos hospitais da Alexandria University. Os pacientes não eram elegíveis se tivessem qualquer tipo de coagulopatia, deformidade de coluna ou alergia a anestésicos locais. Bloqueios regionais eram realizados antes da cirurgia. Acesso intravenoso e monitoramento de rotina (oximetria de pulso, eletrocardiograma e pressão sanguínea arterial não invasiva) foram estabelecidos antes de realizar o bloqueio. O preparo do paciente foi finalizado com estabelecimento de técnica estéril. Todos os bloqueios foram realizados por um único pesquisador (A.S.A.), e a avaliação do bloqueio foi realizado por um segundo pesquisador (A.M.M.A) por 30 minutos após a realização do bloqueio usando o teste *pin prick* para verificar a distribuição de dermatômos, e a escala de avaliação numérica de 6-pontos para avaliação da força do músculo quadríceps (MRC, do inglês *Muscle Strength Scale*)<sup>6</sup>. Os pacientes foram então transferidos para a sala de cirurgia, onde o anestesiologista responsável pelo paciente determinava se a técnica anestésica seria anestesia geral padrão ou anestesia raquidiana. Protocolo padrão de analgesia multimodal foi aplicado a todos os pacientes com o bloqueio constituindo o braço principal do protocolo. Um volume de 30 mL de bupivacaína a 0,25% foi injetado no plano visado. Nos dois primeiros casos em que se inseriu cateter, a analgesia regional era mantida com bupivacaína a 0,125% infundida

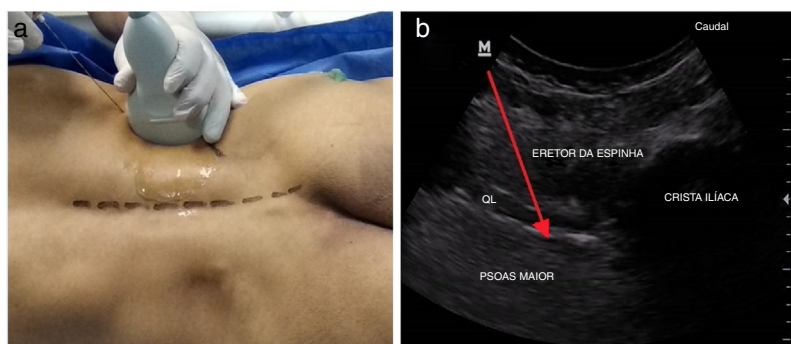
a 6 mL.hr<sup>-1</sup> por 48 horas no pós-operatório. Além do bloqueio, o protocolo de analgesia multimodal incluía 8 mg de dexametasona administrada no intraoperatório, e 1 g de paracetamol e 30 mg de ketorolac administrados 20 minutos antes da recuperação. O restante do protocolo de analgesia pós-operatória continuava com 1 g de paracetamol a cada 8 horas e 15 mg de ketorolac a cada 12 horas, pela via intravenosa, por 48 horas.

### Descrição do bloqueio

Com o paciente em decúbito ventral (fig. 2), decúbito lateral ou posição de Sims modificada com o lado a ser bloqueado girado para cima, um transdutor de ultrassom curvilíneo (2-5 MHz) (Sonosite, M-turbo, Bothell, WA, EEUU) é posicionado em direção caudal em um plano sagital, 3-4 cm lateral ao processo espinhal lombar de L4, que é quase oposto à crista ilíaca, produzindo varredura longitudinal da região paravertebral lombar; e assim identificando os processos transversos de L3 e L4, com o músculo psoas maior entre os dois e o músculo eretor da espinha posteriormente.

A sonda é deslocada lentamente em direção lateral até as imagens dos processos transversos desaparecerem e o músculo quadrado lombar ficar visível no seu eixo maior inserido caudalmente à crista ilíaca, mostrando a característica imagem ultrassonográfica das três camadas musculares dispostas da região posterior para anterior, isto é, o músculo eretor da espinha, o quadrado lombar, e o psoas maior, respectivamente. Nesse ponto, a FTLA – considerada como continuação da fásia transversal – é observada separando os músculos quadrado lombar e psoas maior.

Após infiltração do subcutâneo com lidocaína na extremidade cefálica da sonda, a agulha do bloqueio avança em direção céfalo-caudal, através do músculo eretor da espinha e quadrado lombar, até transfixar o epimísio do quadrado lombar. O anestésico local é injetado anteriormente ao músculo quadrado lombar, observando sua dispersão, em direção



**Figura 2** (a) Posição da sonda e direção da agulha, (b) Imagem sonográfica característica das triplas camadas musculares de posterior a anterior: Músculos Eretor da espinha, Quadrado Lombar (QL), e Psoas Maior (PM), respectivamente. Fásia anterior toraco-lombar é vista separando os músculos QL e PM. A seta vermelha representa o caminho da agulha para o endpoint da injeção.

caudal, para a crista ilíaca entre os músculos quadrado lombar e psoas maior.

Nos dois primeiros casos, um cateter foi inserido após hidrodissecção do plano pela injeção de anestésico local.

## Conduta clínica nos pacientes

### Caso 1

Paciente do sexo feminino de 66 anos de idade, 75 kg com antecedente clínico de hipertensão e artrite reumatóide foi agendada para Artroplastia Total de Quadril (ATQ) com acesso anterior. Foi planejada anestesia geral combinada ao bloqueio do quadrado lombar via PES. O local de injeção foi abordado com a paciente em posição de Sims modificada empregando-se agulha Tuohy, e o cateter foi introduzido até que a ponta se projetasse 4 cm além do bisel da agulha Tuohy. A seguir, procedeu-se à tunelização subcutânea do cateter e curativo estéril. Trinta minutos após a injeção de anestésico lombar, o teste com agulha revelou bloqueio sensorial entre os dermatômos T11 e L4, sem fraqueza do músculo quadríceps à extensão do joelho.

A anestesia geral foi induzida com 100  $\mu\text{g}$  de fentanil, 2  $\text{mg}\cdot\text{kg}^{-1}$  de propofol e 0,5  $\text{mg}\cdot\text{kg}^{-1}$  de atracúrio para relaxamento muscular e intubação traqueal. A anestesia foi mantida com isoflurano a 1-2% e doses complementares de atracúrio. A paciente não precisou de opioide adicional no intraoperatório e a recuperação pós-anestésica evoluiu sem dor. A analgesia foi mantida durante todo o período pós-operatório via infusão de anestésico lombar pelo cateter com o valor da Escala Visual Analógica (EVA) variando entre 0 e 2 durante o repouso e fisioterapia, respectivamente, e escore de 5 na MRC.

### Caso 2

Paciente do sexo masculino, de 64 anos, 84 kg, que devido a osteo-artrite foi agendado para ATQ à direita por acesso lateral. Foi planejada anestesia geral combinada ao bloqueio quadrado lombar via PES. O local de injeção foi abordado com o paciente em decúbito lateral esquerdo empregando-se agulha Tuohy, e o cateter foi introduzido até que a ponta se projetasse 4 cm além do bisel da agulha Tuohy. Trinta minutos após a realização do bloqueio, o paciente relatou sensação reduzida ao teste de dor com agulha nos dermatômos T12-L4 ipsilaterais ao bloqueio, com valor da

escala MRC de 4 à extensão do joelho. Durante a internação por 48 horas na Unidade de Cuidados Pós-Anestésicos, foi necessário administrar ao paciente dose resgate de 3 mg de morfina intravenosa na 12<sup>a</sup> hora de pós-operatório quando o escore EVA excedeu 3 durante fisioterapia. Posteriormente, os escores EVA variaram entre 0 e 3 durante repouso e fisioterapia, respectivamente, com escore na escala MRC de 5 durante as 48 horas iniciais do período pós-operatório.

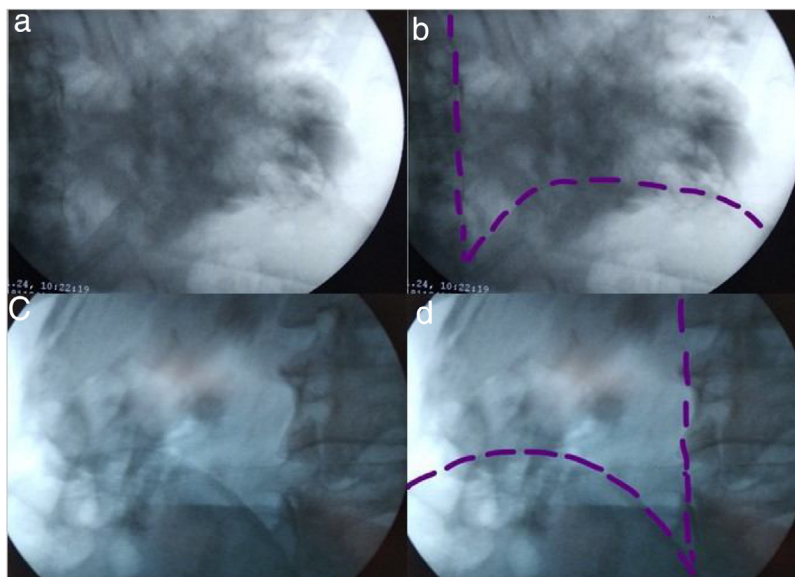
### Caso 3

Paciente do sexo feminino, 54 anos de idade, 80 kg, com antecedente de câncer de mama, submetida a cirurgia quatro anos antes seguida de terapia hormonal e radioterapia, com metástase para coluna lombar. A paciente apresentou fratura de colo de fêmur e foi agendada para hemi-artroplastia bipolar de quadril. Anestesia geral combinada ao bloqueio do quadrado lombar com acesso PES foi indicada. Foi usada agulha para raquianestesia 22G, e 30 mL de bupivacaína a 0,25% associados a 5 mL de solução de contraste não ionizado foram injetados no plano alvo. Quinze minutos depois de realizado o bloqueio, a paciente relatou regressão completa da dor na área do quadril direito, com sensação reduzida ao teste de dor com agulha do dermatômo T12-L4 ipsilaterais no lado em que o bloqueio foi administrado, com valor da escala MRC de 4 no músculo quadríceps.

Foi feito o estudo radiográfico com incidência A-P da região lombo-sacral do lado bloqueado para observar o padrão da disseminação do anestésico local, usando aparelho de fluoroscopia com arco em C na sala cirúrgica. O estudo demonstrou padrão de dispersão no trajeto do músculo psoas maior para a pelve, com extensão da dispersão medial e caudalmente além do nível da vertebra lombar L5. Nenhuma dose de resgate de analgésicos foi solicitada pela paciente por 18 horas do pós-operatório.

### Caso 4

Paciente do sexo feminino de 71 anos, 110 kg, com história de hipertensão e diabetes *mellitus* tipo II, compareceu para fixação de fratura de colo de fêmur usando placa e parafuso deslizante. Bloqueio do quadrado lombar com punção única usando acesso PES foi planejado como parte do protocolo multimodal de analgesia. Anestésico local associado a solução radiopaca foi injetado seguido de fluoroscopia A-



**Figura 3** Radiografia frontal da região lombo-sacral para observar o padrão da dispersão da mistura contraste-AL usando Máquina C-Arm X-Ray. (a), (b) Região lombo-sacral esquerda no caso 3. (c), (d) Região lombo-sacral no caso 4. A sombra escura representa o padrão da dispersão do contraste-AL, linhas pontilhadas roxas representam crista ilíaca e bordas da coluna vertebral.

-P da coluna lombo-sacral para avaliação da dispersão do anestésico local. A paciente foi avaliada 30 minutos após o bloqueio. A paciente relatou alívio completo da dor e sensação reduzida ao teste de dor com agulha do dermatomo T11-L4 ipsilaterais ao bloqueio. Exame do músculo quadríceps revelou escore MRC de 3.

Raquianestesia foi a técnica anestésica indicada com 10 mg de bupivacaína hiperbárica a 0.5% injetada no espaço L3-L4 usando agulha espinhal 25G após pré-infusão de 1000 mL de solução de ringer lactato. A paciente não se queixou de dor ao assumir, confortavelmente, a posição sentada para a realização da raquianestesia. No pós-operatório, a paciente não precisou de analgesia de resgate por 24 horas e o valor da escala MRC foi 5.

## Discussão

Até onde sabemos, este é o primeiro estudo que avaliou o acesso sagital paraespinal do bloqueio transmuscular do quadrado lombar para cirurgia de quadril. Clinicamente, por meio do teste de analgesia usando agulha, observamos nos quatro pacientes estudados uma distribuição sensorial do bloqueio entre os dermatomos T11-12 e L4-5. A dispersão da solução injetada foi confirmada por imagem de fluoroscopia A-P da coluna lombo-sacral após injeção de mistura de anestésico local e contraste no plano entre os músculos QL e PM (fig. 3). O epimísio do quadrado lombar foi transfixado e o anestésico local foi depositado anteriormente ao músculo quadrado lombar no plano entre o quadrado lombar e músculo psoas, permitindo a dispersão sob a FTLA (fáscia transversal) no nível de L4. A imagem fluoroscópica confirmou a dispersão do anestésico lombar no trajeto do músculo psoas maior em direção à pelve além do nível da quinta vértebra lombar, com dispersão medial na direção das raízes dos nervos lombares na região paravertebral lombar. No bloqueio transmuscular do quadrado lombar, quando

o anestésico local é depositado entre os músculos quadrado lombar e psoas maior, há o potencial para difusão medial aos ramos ventrais de L2 e L3, e possivelmente ao nervo obturador, difusão lateral ao nervo cutâneo lateral da coxa, e difusão caudal sob a fáscia ilíaca, que é contínua à fáscia transversal e, portanto à FTLA.<sup>7</sup> Igualmente, o anestésico local depositado entre os músculos psoas maior e quadrado lombar pode desenvolver o papel tanto de bloqueio do plano do transversal abdominal como de bloqueio do plexo lombar.

A dispersão da solução anestésica nas diferentes variantes do bloqueio do quadrado lombar foi descrita em vários estudos. Adhikary et al., estudando cadáveres frescos, demonstraram consistente dispersão da solução para os ramos superiores do plexo lombar após injeção de 20 mL de material de contraste no plano do bloqueio transmuscular do quadrado lombar no nível de L4.<sup>8</sup> Em outro estudo em cadáveres, Carline et al. compararam dispersão do contraste que seguia-se a três diferentes acessos do bloqueio do quadrado lombar. Todos os casos de bloqueio transmuscular do quadrado lombar resultaram em dispersão da solução injetada para as raízes nervosas de L1-L3. Esse não foi o caso com outras modalidades do bloqueio do quadrado lombar, em que a dispersão do contraste para as raízes dos nervos lombares era inconsistente.<sup>9</sup> Recentemente, Sanjib D Adhikary et al., compararam o bloqueio transmuscular do quadrado lombar com o bloqueio do plexo lombar para artroplastia total de quadril, concluindo que o bloqueio transmuscular do quadrado lombar fornece analgesia similar ao bloqueio do plexo lombar após artroplastia total de quadril.<sup>5</sup>

No nível de L4, a FTLA coalesce com a fáscia do músculo psoas cobrindo-a antero-lateralmente. Enfatizamos a transfixação do epimísio do quadrado lombar, desta maneira visando o plano posterior à FTLA, que é contínuo

lateralmente à fáscia transversal, e no sentido caudal à fáscia ilíaca.<sup>10</sup>

Essa técnica do bloqueio quadrado lombar pode ter várias vantagens. O *endpoint* da injeção é um plano fascial, em vez da resposta motora específica requisitada pela neurostimulação do plexo lombar. A técnica permite fácil identificação, o que evita possíveis riscos de lesão nervosa, punção inadvertida da dura com dispersão intratecal do anestésico local. O anestésico local é capaz de se dispersar em direção caudal, podendo alcançar o plano sob a fáscia ilíaca, com o músculo *psaos maior* fornecendo uma barreira protetora contra entrada acidental da agulha na cavidade peritoneal. Finalmente, quando se busca analgesia contínua, a inserção ideal do cateter é ao longo do eixo dos músculos quadrado lombar e *psaos maior*. Nos quatro casos estudados a técnica foi facilmente realizada, através da identificação das camadas dos músculos. Entretanto, a falta de experiência do operador ou pacientes obesos podem tornar a identificação da agulha difícil e o risco de lesão renal passa a ser uma possibilidade.

As limitações do presente estudo são que somente quatro casos foram incluídos e que a imagem por fluoroscopia da dispersão do contraste foi realizada somente em dois casos; assim, os resultados não podem ser generalizados. Além disso, o estudo não examinou se a técnica do paraespínhoso sagital pode ser usada ou não para anestesia cirúrgica em procedimentos cirúrgicos do quadril. Um estudo randomizado prospectivo está sendo realizado na nossa instituição para comparar o bloqueio do quadrado lombar paraespínhoso sagital com o bloqueio do plexo lombar na artroplastia de quadril. Futuros estudos em cadáveres ou em humanos sobre a dispersão de contraste não-ionizado com emprego da ressonância magnética seria esclarecedor para a dispersão da solução de anestésico local durante o acesso paraspinhal sagital para o bloqueio do quadrado lombar, em comparação ao outro acesso. Concluímos, a partir do presente estudo, que a técnica do paraespínhoso sagital para bloqueio transmuscular do quadrado lombar pode ser benéfica como parte de analgesia multimodal para cirurgias de quadril. A técnica pode ser alternativa segura para bloqueio do compartimento *psaos*, entretanto, estudos comparativos futuros são recomendados. A técnica paraespínhosa sagital para bloqueio transmuscular do quadrado lombar pode também fornecer fácil acesso para inserção do cateter.

## Número de registro

NCT03733769.

## Financiamento

Auto-financiado.

## Conflitos de interesse

Os autores declaram não haver conflitos de interesse.

## Referências

1. Bugada D, Bellini V, Lorini LF, et al. Update on Selective Regional Analgesia for Hip Surgery Patients. *Anesthesiol Clin*. 2018;36:403–15.
2. Dyck BA, Zywił MG, Mahomed A, et al. Associations between patient expectations of joint arthroplasty surgery and pre- and post-operative clinical status. *Expert Rev Med Devices*. 2014;11:403–15.
3. Taha AM, Ghoneim MA-E. Hip hemiarthroplasty using major lower limb nerve blocks: A preliminary report of a case series. *Saudi J Anaesth*. 2014;8:355.
4. Ueshima H, Yoshiyama S, Otake H. The ultrasound-guided continuous transmuscular quadratus lumborum block is an effective analgesia for total hip arthroplasty. *J Clin Anesth*. 2016;31:35.
5. Adhikary S, Short A, El-Boghdady K, et al. Transmuscular quadratus lumborum versus lumbar plexus block for total hip arthroplasty: A retrospective propensity score matched cohort study. *J Anaesthesiol Clin Pharmacol*. 2018;34:372–8.
6. Kleyweg R, Van der Meche F, Schmitz P. Interobserver agreement in the assessment of muscle strength and functional abilities in Guillain-Barre syndrome. *Muscle Nerve*. 1991;14:1103–9.
7. Willard F, Vleeming A, Schuenke M, et al. The thoracolumbar fascia: anatomy, function and clinical considerations. *J Anat*. 2012;221:507–36.
8. Adhikary S, El-Boghdady K, Nasrallah Z, et al. A radiologic and anatomic assessment of injectate spread following transmuscular quadratus lumborum block in cadavers. *Anaesthesia*. 2017;72:73–9.
9. Carline L, McLeod G, Lamb C. A cadaver study comparing spread of dye and nerve involvement after three different quadratus lumborum blocks. *Br J Anaesth*. 2016;117:387–94.
10. Rosario D, Jacob S, Luntley J, et al. Mechanism of femoral nerve palsy complicating percutaneous ilioinguinal field block. *Br J Anaesth*. 1997;78:314–6.