

Padronização da técnica para cirurgia cardíaca videoassistida: experiência inicial

Standardization of video-assisted cardiac surgery technique: initial experience

Jeronimo Antonio FORTUNATO JÚNIOR¹, Alcides A. BRANCO FILHO², Aníbal BRANCO³, André Luiz M. MARTINS⁴, Marcelo L. PEREIRA⁴, João Gustavo G. FERRAZ⁵, Luciana PALUDO⁶

RBCCV 44205-972

Resumo

Introdução: Cirurgias cardíacas videoassistidas minimamente invasivas têm sido realizadas em grandes centros mundiais, incluindo procedimentos valvares, coronários e congênitos.

Objetivo: Apresentar nossa primeira casuística com videocirurgia cardíaca, por meio da experiência adquirida com cirurgia geral e torácica.

Métodos: Sempre que houve possibilidade de se realizar uma cirurgia cardíaca por acesso minimamente invasivo, esta foi a abordagem inicialmente utilizada. A toracoscopia esquerda foi utilizada em quatro casos: (1) ligadura de fistula

coronário-pulmonar sintomática, (2) implante de eletrodo epicárdico em ventrículo esquerdo para ressincronização ventricular, (3) retirada de lipoma gigante de pericárdio com pedículo em átrio esquerdo e (4) ressecção de hemangiolipoma de mediastino. Toracoscopia direita com bypass cardiopulmonar via artéria e veia femorais e parada cardíaca em fibrilação ventricular com hipotermia moderada, foram realizados nos seguintes casos: (5) paciente com estenose mitral pós-plastia, com anel de Carpentier 12 anos antes. Foi realizada comissurotomia anterior e posterior com sucesso, sem toracotomia, (6) paciente com miocardiopatia dilatada idiopática, fibrilação atrial de alta resposta e

1. Mestre em clínica cirúrgica, Cirurgião-chefe do Departamento de Cirurgia Cardíaca do Hospital da Cruz Vermelha Brasileira, filial do Paraná/ UNICENP, Curitiba, PR, Brasil.
2. Cirurgião geral, responsável pelo Departamento de Cirurgia do Hospital da Cruz Vermelha Brasileira, filial do Paraná/ UNICENP, Curitiba, PR, Brasil.
3. Urologista pertencente ao Departamento de Videocirurgia Urológica do Hospital da Cruz Vermelha Brasileira, filial do Paraná/ UNICENP, Curitiba, PR, Brasil.
4. Cirurgião cardíaco, membro do Departamento de Cirurgia Cardíaca do Hospital da Cruz Vermelha Brasileira, filial do Paraná/ UNICENP, Curitiba, PR, Brasil.
5. Clínica Médica, Especializando em cardiologia do Hospital da Cruz Vermelha Brasileira, filial do Paraná/ UNICENP, Curitiba, PR, Brasil.
6. Anestesiologista da equipe de cirurgia cardíaca do Hospital da Cruz Vermelha Brasileira, filial do Paraná/ UNICENP, Curitiba, PR, Brasil.

Trabalho realizado no Departamento de Cirurgia Cardíaca do Hospital da Cruz Vermelha Brasileira, filial do Paraná/ UNICENP - Rua Vicente Machado 1310, Bairro Batel, Curitiba, PR, Brasil.

Endereço para correspondência: Jerônimo A. Fortunato Júnior. Rua Amauri Gabriel Grassi Matei, 50 - Santo Inácio - Curitiba, PR, Brasil - CEP 82010.620
E-mail: jfjunior@uol.com.br

Artigo recebido em 24 de outubro de 2007
Artigo aprovado em 25 de abril de 2008

insuficiência mitral importante, realizada plastia mitral com anel de Gregori e ablação de veias pulmonares com cateter de radiofrequência (MAZE modificada). Neste caso, uma minitoracotomia ântero-lateral direita de 6 cm foi utilizada.

Resultados: Nenhum óbito ocorreu nesta série e o resultado cirúrgico em todos os casos foi altamente satisfatório, sendo que todos os pacientes receberam alta hospitalar com média de 5,5 + 5 dias após a intervenção.

Conclusão: Nossa experiência inicial neste campo demonstra a eficácia e exequibilidade de introdução deste tipo de técnica em nosso meio.

Descritores: Procedimentos cirúrgicos minimamente invasivos. Procedimentos cirúrgicos cardíacos. Cirurgia video-assistida.

Abstract

Introduction: Minimally invasive cardiac surgery has been performed in major worldwide centers, including procedure such as valves, coronary and congenital surgery.

Objective: To demonstrate our first works with noninvasive cardiac surgery by mean of the experience gained with general and thoracic surgery.

Methods: Whenever possible to carry out a minimally invasive cardiac surgery, this was the approach of choice. The left thoracoscopy was used in four cases: (1) symptomatic

coronary-pulmonary fistula ligation; (2) implant of an epicardial electrode into the left ventricle for re-synchronization; (3) excision of pericardial giant lipoma in the left atrium, and (4) resection of hemangiolipoma in the mediastinum. Right thoracoscopy with extracorporeal circulation through cardiopulmonary bypass via femoral vein and artery and cardiac arrest in ventricular fibrillation with moderate hypothermia were carried out in the following cases: (5) patient with mitral stenosis after surgical repair with Carpentier ring 12 years before. An anterior and posterior commissurotomy without thoracotomy was successfully made; (6) patient with idiopathic dilated cardiomyopathy, high-response atrial fibrillation, and severe mitral insufficiency, underwent mitral repair surgery with Gregori's ring and ablation of the pulmonary veins with radio-frequency catheter. (MAZZE modified).

Result: No death occurred in this series and the surgical result in all cases was highly satisfactory. All patients were discharged from hospital with a mean time of 5.5 ± 5 days after intervention.

Conclusion: Our initial experience in this field proves the effectiveness and the viability in introducing this type of technique.

Descriptors: Surgical procedures, minimally invasive. Cardiac surgical procedures. Video-assisted surgery.

INTRODUÇÃO

O acesso cirúrgico em doenças cardíacas com técnicas minimamente invasivas evoluiu nos últimos anos, mas as dificuldades de exposição e visibilização das estruturas cardíacas limitaram sua ascensão. Com o advento da videocirurgia em cirurgia geral e sua aplicação em cirurgia cardíaca, os procedimentos minimamente invasivos têm se tomado cada vez mais freqüentes. A robótica com instrumentos articulados e motorizados aprimoram essa nova técnica.

Iniciamos nossos trabalhos com videocirurgia cardíaca em 2006, por meio da experiência adquirida com cirurgia torácica e geral. Sempre que houve possibilidade de se realizar uma cirurgia cardíaca por acesso minimamente invasivo, esta foi a abordagem inicialmente utilizada. A conversão para cirurgia aberta foi aventada em caso de necessidade.

MÉTODOS

Os instrumentais utilizados envolveram um toroscópio com diâmetro de 5 ou 10 mm, conforme a necessidade de campo visual, e angulação de lente de 30°, também instrumentais (ESTECH Inc., Califórnia-USA), idealizados especificamente para cirurgia cardíaca, como afastadores de átrio, tesouras, empurradores de nós, porta-agulha e contra porta-agulha). Outros instrumentos, como pinças, clampes, eletrocautério e grampeadores, além de câmara de vídeo e fonte de luz, foram os mesmos utilizados nas laparoscopias convencionais (Figura 1). Utilizamos insuflador de CO² e manômetro com pressão negativa nos casos de abertura da cavidade cardíaca. Os Kits de canulação femoral (DLP® of Medtronic Inc., Minneapolis-USA) arterial e venosa foram utilizados na CEC periférica.

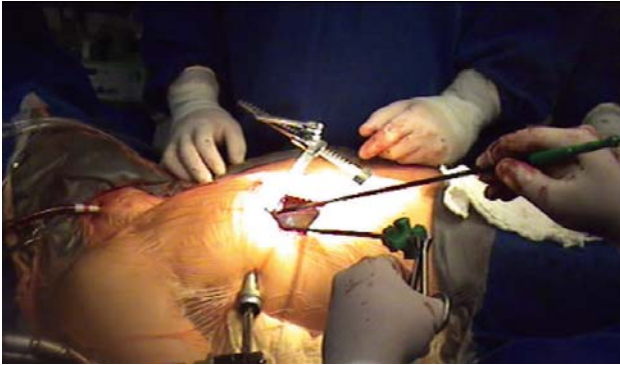


Fig. 1 – Visão panorâmica da minitoracotomia lateral direita para acesso a valva mitra, com os instrumentais de videoscopia

Os casos apresentados foram divididos em dois grupos, de acordo com o acesso e a necessidade de cardiectomia:

Grupo I

Toracoscopia lateral esquerda, sem cardiectomia, através de três portas de acesso de 10 mm para instrumentação, foi utilizada nos seguintes casos:

(1) Ligadura de fistula coronário-pulmonar sintomática, sem toracotomia.

- Paciente do sexo feminino, 45 anos, com diagnóstico de fistula coronário-pulmonar após meses de dor torácica e dispnéia (Figura 2).

(2) Implante de eletrodo epicárdico em ventrículo esquerdo para ressincronização ventricular, sem toracotomia.

- Paciente do sexo feminino, 53 anos, portadora de miocardiopatia dilatada classe funcional III (NYHA) com bloqueio completo do ramo esquerdo (Figura 3).

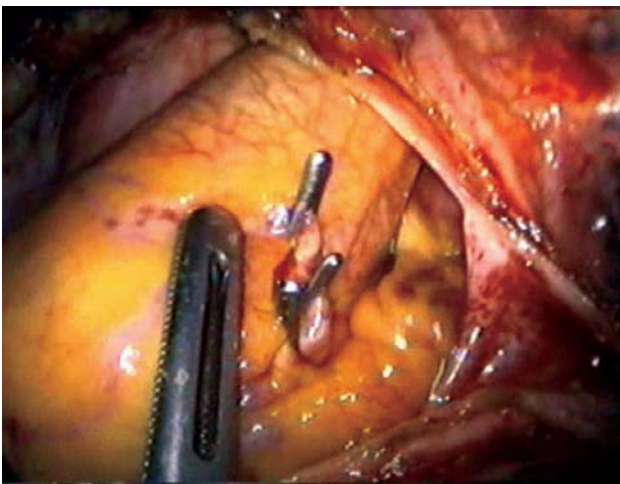


Fig. 2 – Aspecto videoscópico da ligadura da fistula coronário-pulmonar

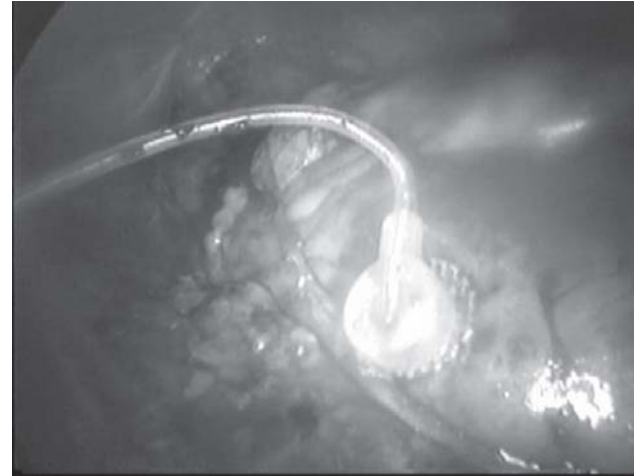

Fig. 3 – Visão endoscópica do eletrodo implantado em parede lateral de ventrículo esquerdo

(3)* Retirada de lipoma gigante de pericárdio com pedículo em átrio esquerdo.

- Paciente do sexo masculino, 32 anos, com dor torácica e extrasístolia freqüente e diagnóstico de lipoma gigante intrapericárdico aderido ao átrio esquerdo, por tomografia e ecocardiografia. Exame anatomopatológico revelou lipoma benigno com 900 gramas de peso.

(4)* Ressecção de hemangio-lipoma de mediastino.

- Paciente do sexo masculino, 55 anos, com achado radiológico de alargamento de mediastino e tomográfico de massa tumoral, diagnosticado ao anatomopatológico como hemangio-lipoma.

*Observação: Nos dois casos de lipoma, minitoracotomia foi utilizada para instrumentação e retirada dos grandes tumores.

Grupo II

Toracoscopia lateral direita com cardiectomia

Os casos do grupo II envolveram cardiectomia e, desse modo foram submetidos a circulação extracorpórea através de canulação arterial e venosa femorais. Kits de canulação de baixo perfil (DLP® Medtronic Inc.), idealizados para circulação extracorpórea periférica, foram utilizados em ambos os casos. A introdução da cânula venosa até o átrio direito foi feita por visão direta ou videoscópica, não sendo necessária a utilização de ecocardiograma transesofágico (ETE). A parada cardíaca foi realizada com fibrilação ventricular hipotérmica, não sendo utilizado pinçamento transtorácico ou endoclamp.

(5) Comissurotomia em estenose mitral pós-plastia com anel de Carpentier 12 anos antes. Foi realizada circulação extracorpórea femoral com drenagem venosa com cânula femoral única (24 Fr) longa conduzida até átrio direito, por visão endoscópica e cânula arterial (17 Fr) em artéria femoral

direita. Através de atriotomia esquerda sem dissecação pericárdica abaixo do nervo frênico e após exposição do átrio esquerdo sob videoscopia foi realizada a comissurotomia anterior e posterior. O procedimento ocorreu de forma totalmente endoscópica, sem incisões maiores do que as utilizadas para os trocateres e instrumentais, três portas de acesso foram utilizadas para instrumentação.

- Paciente do sexo feminino, 24 anos, com quadro de insuficiência cardíaca classe funcional III (NYHA) com história de estenose mitral reumática e plastia com anel de Carpentier aos 12 anos de idade, tendo como diagnóstico ecocardiográfico: reestenose mitral importante pós-plastia (Figura 4).

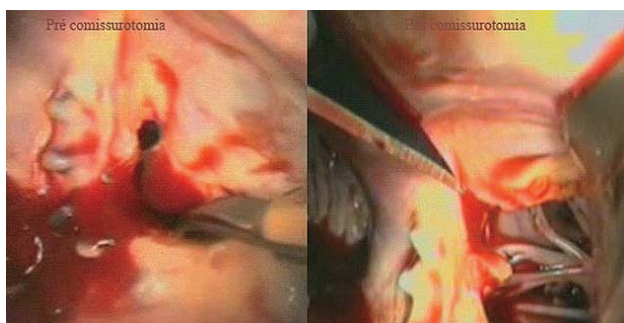


Fig. 4 - Aspecto videoscópico da valva mitral, pré e pós comissurotomia

(6) Plastia mitral e cirurgia de MAZE modificada foi realizada através de uma minitoracotomia ântero-lateral direita de 6 cm e acesso de 10 mm para toracoscópio. Circulação extracorpórea femoral com drenagem venosa com cânula femoral única (24 Fr) longa conduzida até átrio direito, por visão direta, e cânula arterial (17 Fr) em artéria femoral direita. Após drenagem das cavidades e fibrilação ventricular hipotérmica ($\pm 26^\circ$), foi realizada atriotomia esquerda e exposição do interior do átrio esquerdo sob videoscopia. Realizada plastia da valva mitral com anel de Gregori, ligadura da aurícula esquerda e ablação das veias pulmonares com cateter de radiofrequência.

- Paciente, do sexo feminino, 59 anos, com miocardiopatia dilatada classe funcional III (NYHA), fibrilação atrial de alta resposta e insuficiência mitral grave.

RESULTADOS

Nenhum óbito ocorreu nesta série, o tubo traqueal foi retirado em todos os casos na sala cirúrgica a exceção do caso 6. Minitoracotomia auxiliou nos casos 3, 4 e 6. O caso 5 foi realizado de forma totalmente endoscópica, ou seja, sem toracotomia, a visão da cavidade torácica e atrial

esquerda foi realizada totalmente de forma indireta, por videoscopia. A parada cardíaca, realizada pela fibrilação ventricular hipotérmica, não foi associada a complicações, dispensando o uso de pinçamento transtorácico ou endoclampio aórtico. Foram utilizados kits de cânulas venosa e arterial para acesso periférico da circulação extracorpórea. Através de dissecação de artéria e veia femoral e introdução das cânulas pela técnica de Seldinger, o *bypass* cardiopulmonar foi instituído com sucesso.

O resultado cirúrgico nos pacientes foi altamente satisfatório, sendo que todos receberam alta hospitalar com média de internação de 5,4 dias \pm 6 dias após a intervenção e são acompanhados em ambulatório do serviço. Todos os pacientes optaram pelo procedimento minimamente invasivo e assinaram documento formal. A dor, exprimida pela quantidade de analgésicos utilizados, foi reduzida. Quando comparado à esternotomia mediana, o efeito estético foi referido como excelente pelos pacientes.

DISCUSSÃO

Na década de noventa do século passado, a cirurgia cardíaca minimamente invasiva (CMMI) trazia promessas de grandes resultados em relação à dor pós-operatória, efeito estético das pequenas incisões e redução do sangramento cirúrgico. Entretanto, devido aos resultados contraditórios, muitos relatos discutiam os procedimentos minimamente invasivos, quando comparados aos convencionais em relação a complicações e sobrevida. Vários estudos demonstraram maior índice de complicações nos procedimentos ditos pouco invasivos [1-3].

Em contrapartida, uma experiência de 1998 em 120 pacientes, comparando a técnica convencional com as mínimas incisões na cirurgia da valva aórtica, demonstrou semelhantes resultados na sobrevida, mas diferença expressiva quanto à dor pós-operatória, necessidade de hemo-transfusão, mínima analgesia e baixa incidência de arritmias nos casos minimamente invasivos [4]. Mulinari et al., em 1997, no Brasil, utilizaram a miniesternotomia em cirurgias valvares, obtendo resultados também promissores [5].

Com o advento da videocirurgia, da implementação das técnicas para acessos vasculares, das cânulas para circulação extracorpórea e do endoclampio aórtico (*port-access technology*), os procedimentos minimamente invasivos em cirurgia cardíaca tomaram um novo rumo, com resultados cada vez mais promissores e relatados com maior frequência [6-10].

Mesmo com essa evolução alguns estudos ainda discutem o procedimento. Numa série de 51 pacientes submetidos a reparo de valva mitral com *port-access*, foi relatada 9,8% de mortalidade hospitalar e 3,9% de conversão para cirurgia aberta por complicações do endoclampio aórtico

[9]. Em contrapartida, outro estudo avaliou 106 pacientes operados por minitoracotomia e *port access*, demonstrando resultados promissores quanto aos seguintes parâmetros: permanência em UTI (média de 31 horas), ausência de morte pós-operatória ou infecção de ferida cirúrgica e média de 5,6 dias de internação hospitalar [6].

Desde a última década são apresentados estudos multicêntricos para demonstrar a eficácia desse novo método. Galloway et al. [11], em 1999, reuniram dados de 121 centros, e incluíram 1.063 pacientes operados pelas técnicas minimamente invasivas, apresentando resultados similares aos da cirurgia convencional, com a vantagem da menor agressão, dor e uso de hemoderivados, além da alta hospitalar e retorno as atividades habituais muito mais precoces.

Mishra et al. [12] reuniram 776 pacientes, operados entre 1997 e 2004, com CMMI na valva mitral e defeitos do septo atrial. A mortalidade foi de 0,46% no grupo valvar; não houve mortalidade no grupo congênito. Ao final do relato, definem a cirurgia minimamente invasiva como método “standard” de tratamento das lesões mitrales isoladas e defeitos do septo atrial. A rápida recuperação, vantagem cosmética e maior satisfação do paciente são os fatores que diferenciam o método em relação à esternotomia mediana.

Greco et al. [13] consideraram-se convencidos da superioridade do procedimento minimamente invasivo no tratamento da cirurgia da valva mitral e defeitos congênitos atriais, no relato de sua experiência com 129 pacientes.

Além das experiências já relatadas, muitos centros utilizando a sofisticação tecnológica da robótica demonstraram suas experiências e, apesar do alto investimento, coroaram os métodos minimamente invasivos pela baixa mortalidade, mínima permanência em UTI e alta hospitalar muito precoce.

Tatooles et al. [14], utilizando a cirurgia assistida pela robótica em 25 pacientes com doença mitral, enfatizaram, além dos excelentes resultados peri-operatórios, um período de internação muito reduzido, com média de 2,7 dias de estadia hospitalar. Entre a primeira e segunda fase da experiência, passou de 4,2 dias para 1,67 dias até a alta hospitalar. O uso do robô “da Vinci” permitiu excelente manipulação cirúrgica da valva mitral com sucesso no reparo primário em todos os casos.

Reichenspurner et al. [15,16], utilizando um vídeo com visão tridimensional (VISTA *system*) e assistência robótica com comando de voz (AESOP 3000), relataram a experiência com 50 procedimentos na valva mitral por minitoracotomia, não observaram mortalidade hospitalar e confirmaram as vantagens das mínimas incisões já relatadas em outros trabalhos da atualidade.

O Brasil incluiu-se neste rol com as experiências de Jatene et al. [17], que em 1997, relataram o uso da videotoracoscopia para dissecação de artéria torácica interna esquerda e seu

implante coronário através de minitoracotomia. Setenta e três pacientes foram operados, com baixo índice de complicações e alta hospitalar precoce. Souto et al. [18], em 2000, demonstraram a técnica de fechamento do canal arterial através de videotoracoscopia. Nos 40 pacientes, destacaram a simplicidade e singularidade do novo método de abordagem [18]. Salerno et al. [19], também em 2000, relataram experiência semelhante em 15 crianças com persistência do canal arterial, em seus resultados enfatizaram excelente efeito estético e baixo índice de complicações. Mesmo com estas experiências são poucos os trabalhos nacionais com as técnicas videoassistidas. Nenhum caso havia sido relatado, a nível nacional, quando iniciamos nossos trabalhos com CMMI em valva mitral.

Hoje, no mundo é cada vez maior a utilização da videocirurgia cardíaca para tratamento das doenças valvares, coronárias e congênitas, ficando na habilidade dos cirurgiões a maior expansão e definitiva consagração destes procedimentos [11,12,20,21].

O relato de nossa experiência visa à demonstração da utilização da videocirurgia em uma ampla variedade de doenças cardíacas, os primeiros casos em situações de atuação na periferia do coração, seguidos pelos procedimentos que envolveram o apoio da circulação extracorpórea periférica na cirurgia da valva mitral.

Os casos de lipoma cardíaco e fistula coronária foram incluídos no presente trabalho com o intuito de demonstrar a possibilidade de se utilizar a videocirurgia em situações eventuais, estimulando os cirurgiões na busca de acessos alternativos às mínimas incisões. Uma pesquisa feita na literatura atual não relatou experiências nestes casos.

O implante de eletrodo epicárdico, via toracoscopia esquerda, para ressincronização ventricular, está bem documentado na literatura [22]. Sua implementação foi estimulada devido ao grau variável de insucesso no implante do eletrodo de ventrículo esquerdo pelo seio coronário. A nova técnica é simples e realizada de forma totalmente endoscópica, os acessos não se utilizam de toracotomia, como no método convencional, mas de três pequenas incisões para introdução do instrumental e fixação do eletrodo epicárdico ativo.

O ponto alto de nossa experiência foi mimetizar os trabalhos internacionais com valvopatia mitral [12,13,20]. Através da circulação extracorpórea instalada via vasos femorais e parada cardíaca em fibrilação ventricular hipotérmica, foi possível a realização de dois casos de plastia mitral. O primeiro em uma reoperação sobre a valva mitral, permitindo recomissurotomia com procedimento totalmente endoscópico (Figura 4). Relato semelhante foi apresentado em cirurgia para correção de defeito do septo atrial com procedimentos mínimos também totalmente endoscópicos [23,24].

Casselmann et al. [25] relataram o uso da cirurgia minimamente invasiva em reoperação de valva mitral com parada cardíaca em fibrilação ventricular, e consideraram a técnica como primeira opção em casos de reoperação mitral isolada. O segundo caso foi em uma paciente com cardiopatia dilatada e fibrilação atrial, no qual foi realizada com sucesso a plastia da valva mitral com anel de Gregori, ligadura da aurícula esquerda e ablação das veias pulmonares pela técnica de "Maze modificado.

As pequenas incisões são atraentes tanto para a equipe médica quanto para o paciente, a menor incidência de infecção e deiscência esternal, menor incidência de dor pós-operatória e alta hospitalar precoce estão bem documentadas em muitos trabalhos atuais [20,21].

A discussão quanto ao alto custo do procedimento é momentânea, pois com a maior experiência e os melhores resultados, o custo dos instrumentais tem tendência de diminuir gradativamente, desde que mais casos sejam tratados pela técnica videoassistida.

CONCLUSÃO

Nossa experiência inicial neste campo demonstra a eficácia e exequibilidade de introdução deste tipo de técnica em nosso meio. Os resultados alcançados nesta série estimulam os trabalhos com a cirurgia cardíaca videoassistida. O melhor resultado estético e conforto pós-operatório para o paciente, permitindo seu retorno precoce as atividades habituais, mantém nosso empenho pela continuidade deste procedimento, acessível e promissor.

REFERÊNCIAS

1. Bridgewater B, Steyn RS, Ray S, Hooper T. Minimally invasive aortic valve replacement through a transverse sternotomy: a word of caution. *Heart*. 1998;79(6):605-7.
2. Szwerc MF, Benckart DH, Wiechmann RJ, Savage EB, Szydlowski GW, Magovern GJ Jr, et al. Partial versus full sternotomy for aortic valve replacement. *Ann Thorac Surg*. 1999;68(6):2209-13.
3. Kort S, Applebaum RM, Gross EA, Baumann FG, Colvin SB, Galloway AC, et al. Minimally invasive aortic valve replacement: echocardiographic and clinical results. *Ann Thorac Surg*. 2001;142(3):476-81.
4. Mächler HE, Bergmann P, Anelli-Monti M, Dacar D, Rehak P, Knez I, et al. Minimally invasive versus conventional aortic valve operations: a prospective study in 120 patients. *Ann Thorac Surg*. 1999;67(4):1001-5.
5. Mulinari LA, Tyszka AL, Costa FDA, Carvalho RG, Silva Junior AZ, Giublin R, et al. Mini-sternotomia: um acesso seguro para a cirurgia cardíaca. *Rev Bras Cir Cardiovasc*. 1997;12(4):335-9.
6. Aklog L, Adams DH, Couper GS, Gobeze R, Sears S, Cohn LH. Techniques and results of direct-access minimally invasive mitral valve surgery: a paradigm for the future. *J Thorac Cardiovasc Surg*. 1998;116(5):705-15.
7. Chitwood WR Jr, Wixon CL, Elbeery JR, Moran JF, Chapman WH, Lust RM. Video-assisted minimally invasive mitral valve surgery. *J Thorac Cardiovasc Surg*. 1997;114(5):773-80.
8. Grossi EA, LaPietra A, Ribakove GH, Delianides J, Esposito R, Culliford AT, et al. Minimally invasive versus sternotomy approaches for mitral reconstruction: comparison of intermediate-term results. *J Thorac Cardiovasc Surg*. 2001;121(4):708-13.
9. Morh FW, Falk V, Diegeler A, Walther T, van Son JA, Autschbach R. Minimally invasive port-access mitral valve surgery. *J Thorac Cardiovasc Surg*. 1998;115(3):567-74.
10. Stevens JH, Burdon TA, Peters WS, Siegel LC, Pompili MF, Vierra MA, et al. Port-access coronary artery bypass grafting: a proposed surgical method. *J Thorac Cardiovasc Surg*. 1996;111(3):567-73.
11. Galloway AC, Shemin RJ, Glower DD, Boyer JH Jr, Groh MA, Kuntz RE, et al. First report of the Port Access International Registry. *Ann Thorac Surg*. 1999;67(1):51-6.
12. Mishra YK, Khanna SN, Wasir H, Sharma KK, Mehta Y, Trehan N. Port-access approach for cardiac surgical procedures: our experience in 776 patients. *Indian Heart J*. 2005;57(6):688-93.
13. Greco E, Barriuso C, Castro MA, Fita G, Pomar JL. Port-Access cardiac surgery: from a learning process to the standard. *Heart Surg Forum*. 2002;5(2):145-9.
14. Tatoes AJ, Pappas PS, Gordon PJ, Slaughter MS. Minimally invasive mitral valve repair using the da Vinci robotic system. *Ann Thorac Surg*. 2004;77(6):1978-82.
15. Reichenspurner H, Boehm D, Reichart B. Minimally invasive mitral valve surgery using three-dimensional video and robotic assistance. *Semin Thorac Cardiovasc Surg*. 1999;11(3):235-43.
16. Reichenspurner H, Boehm DH, Gulbins H, Schulze C, Wildhirt S, Welz A, et al. Three-dimensional video and robot-assisted port-access mitral valve operation. *Ann Thorac Surg*. 2000;69(4):1176-81.

-
17. Jatene FB, Pego-Fernandes PM, Assad RS, Dallan LA, Hueb W, Arbulu HEVD, et al. Cirurgia de revascularização do miocárdio minimamente invasiva: resultados com o uso da videotoracoscopia e do estabilizador de sutura. *Rev Bras Cir Cardiovasc.* 1997;12(3):233-8.
 18. Souto GLL, Tinoco RC, Tinoco ACA, Caetano CS, Souza JB, Paula AG, et al. Ligadura videotoracoscópica da persistência do canal arterial. *Rev Bras Cir Cardiovasc.* 2000;15(2):154-9.
 19. Salerno PR, Jatene MB, Santos MA, Ponce F, Bosísio IBJ, Fontes VF, et al. Fechamento de canal arterial por minitoracotomia: técnica e resultados. *Rev Bras Cir Cardiovasc.* 2000;15(3):234-7.
 20. Grossi EA, Galloway AC, LaPietra A, Ribakove GH, Ursomanno P, Delianides J, et al. Minimally invasive mitral valve surgery: a 6-year experience with 714 patients. *Ann Thorac Surg.* 2002;74(3):660-3.
 21. Woo YJ, Nacke EA. Robotic minimally invasive mitral valve reconstruction yields less blood product transfusion and shorter length of stay. *Surgery.* 2006;140(2):263-7.
 22. Navia JL, Atik FA, Grimm RA, Garcia M, Vega PR, Myhre U, et al. Minimally invasive left ventricular epicardial lead placement: surgical techniques for heart failure resynchronization therapy. *Ann Thorac Surg.* 2005;79(5):1536-44.
 23. Argenziano M, Oz MC, DeRose JJ Jr, Ashton RC Jr, Beck J, Wang F, et al. Totally endoscopic atrial septal defect repair with robotic assistance. *Heart Surg Forum.* 2002;5(3):294-300.
 24. Torracca L, Ismeno G, Quarti A, Alfieri O. Totally endoscopic atrial septal defect closure with a robotic system: experience with seven cases. *Heart Surg Forum.* 2002;5(2):125-7.
 25. Casselman FP, La Meir M, Jeanmart H, Mazzarro E, Coddens J, Van Praet F, et al. Endoscopic mitral and tricuspid valve surgery after previous cardiac surgery. *Circulation.* 2007;116(11 Suppl):I270-5.