



RBO  
REVISTA BRASILEIRA DE ORTOPEDIA

www.rbo.org.br/



## Artigo Original

# Avaliação dos resultados do tratamento cirúrgico artroscópico da capsulite adesiva

Marcio Cohen,<sup>1,\*</sup> Marcus Vinicius Amaral,<sup>1</sup> Bruno Lobo Brandão,<sup>1</sup> Marcelo Reis Pereira,<sup>2</sup> Martim Monteiro,<sup>3</sup> Geraldo da Rocha Motta Filho<sup>4</sup>

<sup>1</sup>Médico do Centro de Cirurgia do Ombro e Cotovelo do Instituto Nacional de Traumatologia e Ortopedia (INTO), Rio de Janeiro, RJ, Brasil.

<sup>2</sup>Estagiário do Centro de Cirurgia do Ombro e Cotovelo do (INTO), Rio de Janeiro, RJ, Brasil.

<sup>3</sup>Chefe do Centro de Cirurgia do Ombro e Cotovelo do (INTO), Rio de Janeiro, RJ, Brasil.

<sup>4</sup>Diretor-Geral do (INTO), Rio de Janeiro, RJ, Brasil.

Trabalho feito no Centro de Cirurgia do Ombro e Cotovelo do Instituto Nacional de Traumatologia e Ortopedia (INTO), Rio de Janeiro, RJ, Brasil.

## INFORMAÇÕES SOBRE O ARTIGO

### Histórico do artigo:

Recebido em 20 de abril de 2012

Aceito em 3 de agosto de 2012

### Palavras-chave:

Bursite/terapia

Dor de ombro

Artroscopia

Resultado de tratamento

## R E S U M O

**Objetivo:** Descrever os resultados dos pacientes com capsulite adesiva submetidos ao tratamento cirúrgico artroscópico. **Métodos:** Estudo prospectivo com nove pacientes (10 casos) de capsulite adesiva submetidos ao tratamento cirúrgico entre janeiro e setembro de 2009. Cinco pacientes eram do sexo feminino e quatro do masculino (um bilateral), com faixa etária média de 51 anos (27-63). O tempo médio entre o início dos sintomas e a cirurgia foi 23,4 meses (6-38). Foram usados os escores da UCLA e Constant para avaliar os resultados e o ganho do arco de movimento com uma semana e seis meses. **Resultados:** Houve aumento no escore da UCLA ( $p < 0,01$ ) de 9,8 no pré-operatório (6-14) para 31,6 no pós-operatório (26-35) e no de Constant ( $p < 0,01$ ) de 20 (13-27) para 79,2 (66-91). As médias da mobilidade articular passiva no período pré-operatório foram de 89° de flexão anterior (80°-100°), 12,5° de rotação lateral (0°-30°) e L5 de rotação medial (T12-Glúteo), com aumento médio significativo estatisticamente na primeira semana para 150°/46°/T11 e para 153°/56°/T9 com seis meses. Não existiu significância estatística com relação ao tempo de evolução da doença e o resultado pós-operatório. **Conclusão:** Este estudo demonstrou que o tratamento cirúrgico para capsulite adesiva com liberação capsular artroscópica associada à manipulação é um procedimento seguro e que resulta em alívio da dor e recuperação do arco de movimento.

© 2013 Sociedade Brasileira de Ortopedia e Traumatologia. Publicado pela Elsevier Editora Ltda. Todos os direitos reservados.

\*Autor para correspondência: Avenida General San Martin 300/702. Rio de Janeiro, RJ, Brasil. CEP: 22441-010.

E-mail: mcohen5@hotmail.com

## Assessment of the results from arthroscopic surgical treatment of adhesive capsulitis

### A B S T R A C T

#### Keywords:

Bursitis/therapy  
Shoulder pain  
Arthroscopy  
Treatment outcome

**Objective:** Describe the outcomes of patients with adhesive capsulitis treated with arthroscopic surgical procedure. **Methods:** Between January and September of 2009, 9 patients (10 cases) underwent arthroscopic surgical release. There were 4 male (one bilateral) and 5 female patients. Their mean age was 51 years (27-63). The time from onset of symptoms to the surgical procedure averaged 23.4 months (6-38). Preoperative assessment was based on the UCLA and Constant score. ROM was evaluated with one week and six months of surgery. **Results:** According to UCLA shoulder score ( $p < 0.01$ ) it increased from 9.8 preoperatively (6-14) to 31.6 postoperatively (26-35) and the Constant ( $p < 0.01$ ) from 20 (13-27) to 79.2 (66-91). ROM improved significantly, with mean passive elevation changing from 89° (80-100°) preoperatively to 150° postoperatively with one week and 153° with six months, mean passive external rotation changing from 12.5° (0-30°) preoperatively to 46° (one week) and 56° (six months) postoperatively, and passive internal rotation from L5 (T12-gluteus) to T11 (one week) and T9 (six months). There was not statistical significance of the duration of the disease and the postoperative result. **Conclusion:** This study shows that the surgical treatment of adhesive capsulitis with arthroscopic capsular release and manipulation appears to be a safe procedure that results in pain relief and functional gain.

© 2013 Sociedade Brasileira de Ortopedia e Traumatologia. Published by Elsevier Editora Ltda. All rights reserved.

## Introdução

Capsulite adesiva é uma doença frequente (3-5% da população geral) que acomete mais o sexo feminino (2:1) na faixa etária dos 40 aos 60 anos e que causa dor e limitação do arco de movimento do ombro.<sup>1,2</sup> Várias condições podem produzir sintomas semelhantes e por conta disso muitas vezes o termo “ombro congelado” descrito por Codman<sup>3</sup> é usado de uma maneira generalizada para qualquer situação em que haja rigidez associada a dor. Entretanto, o termo capsulite adesiva deve ser entendido como uma entidade patológica específica caracterizada por uma inflamação crônica da cápsula articular, com consequente espessamento, fibrose e aderência que resultam em dor e rigidez passiva e ativa do ombro. Esse termo foi descrito inicialmente por Neviaser,<sup>4</sup> por causa dos achados histopatológicos na cápsula articular.

A literatura é clara ao estabelecer algumas condições sistêmicas como fatores de risco para o desenvolvimento dessa doença. Entre eles estão: doença cardiovascular, disfunção tireoidiana e diabetes mellitus. Essa última é associada aos casos mais severos e com pior prognóstico.<sup>1,2</sup> Entretanto, grande parte dos pacientes não apresenta uma causa aparente para o desenvolvimento da capsulite e são denominados de origem idiopática.

A história natural dessa doença é motivo de debate, pois, apesar de haver uma resolução espontânea com melhoria do quadro clínico, muitos pacientes persistem com alguma limitação ou dor residual, apesar de a maioria deles estar satisfeita.<sup>5</sup>

O tratamento de escolha é inicialmente o incruento. O principal método é a fisioterapia associada aos exercícios caseiros. Outras opções são: bloqueios seriados do nervo supraescapular e manipulação sob narcose. A indicação

cirúrgica está reservada para os casos em que houve falha dessa forma de tratamento. Esse método pode ser pela técnica aberta ou artroscópica.<sup>6</sup>

O objetivo deste estudo foi descrever os resultados dos pacientes com capsulite adesiva refratária ao tratamento incruento submetidos ao tratamento cirúrgico com o uso da técnica artroscópica.

## Material e métodos

Foi feito estudo prospectivo com 10 casos de capsulite adesiva do ombro submetidos ao tratamento com a técnica videoartroscópica no Centro de Cirurgia do Ombro e Cotovelo do Instituto Nacional de Traumatologia e Ortopedia, entre janeiro a setembro de 2009 (Tabela 1). Todos os pacientes apresentavam dor constante, de evolução prolongada (média de 23,4 meses), acompanhada de limitação dos movimentos do ombro e incapacidade para as atividades da vida diária. No exame físico, estava presente a limitação passiva e ativa do arco de movimento do ombro em todos os planos. No exame radiográfico do ombro não havia alterações anatômicas que pudessem justificar a sintomatologia. Além desse exame, foi feita ultrassonografia em todos os casos e que excluiu lesão completa tendinosa do manguito rotador. Em todos os pacientes foi feito tratamento incruento inicialmente por um período mínimo de seis meses com fisioterapia sem sucesso.

Cinco pacientes eram do sexo feminino e quatro do masculino (um caso com acometimento bilateral), com faixa etária média de 51 anos (27-63) e o lado esquerdo sendo acometido em sete pacientes. O lado dominante foi afetado em 40% dos casos.

De acordo com a classificação de Zuckerman et al.<sup>7</sup>, quatro casos eram de pacientes que apresentavam capsulite adesiva

**Tabela 1 - Pacientes com Capsulite Adesiva.**

	Idade (a)	$\Delta t$ (m)	Lado	Comorbidade	Fisioterapia*
1	59	36	E	DM	25
2	53	27	E	Não	> 100
3	63	38	E	DM	> 50
4	55	25	E	Epilepsia	> 50
5	55	10	D	Epilepsia	> 50
6	45	26	E	Não	> 100
7	27	18	E	Não	> 100
8	52	6	E	Depressão	> 50
9	47	25	D	DM	> 50
10	54	23	D	Não	> 50

$\Delta t$ : tempo em meses entre o início dos sintomas e a cirurgia; D: direito; E: esquerdo. Os números quatro e cinco representam o mesmo paciente que teve acometimento bilateral. \*Número de sessões.

primária e seis secundária. Dos casos com doença secundária, três tinham história de diabetes mellitus, sendo um insulino-dependente; um paciente havia sido submetido a reparo artroscópico do manguito rotador dois meses antes do início dos sintomas; e o paciente com acometimento bilateral fazia uso do fármaco GardenalR para tratamento de epilepsia.

O tempo de dor e limitação do arco de movimento pré-operatório variou de seis a 36 meses. O arco de movimento médio do ombro, medido por meio de goniômetro, no exame físico inicial foi flexão anterior de 89°, rotação lateral de 13° e medial ao nível da quinta vértebra lombar. No período pós-operatório, todos os pacientes foram orientados desde a alta hospitalar a fazer exercícios de elevação anterior e rotação lateral passiva de acordo com a tolerância e após sete dias da data do procedimento cirúrgico iniciaram a reabilitação com um fisioterapeuta em caráter ambulatorial.

Foi usado o critério de pontuação da Universidade da Califórnia Los Angeles (UCLA) e o escore Constant para avaliar os resultados obtidos no fim do tratamento.

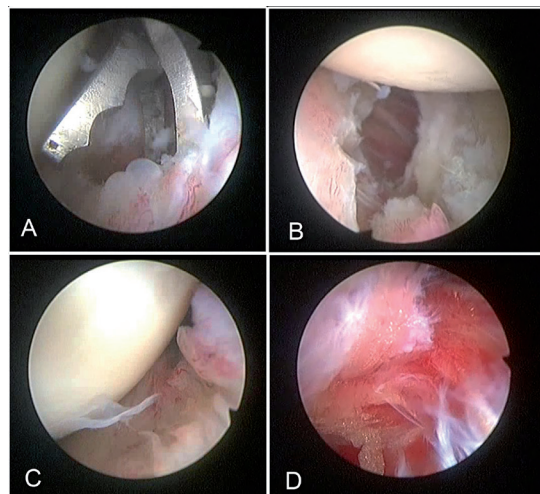
O ganho de arco de movimento (ADM) pós-operatório foi avaliado com uma semana e seis meses.

Para análise estatística foi usado o programa Sigma Stat 3.2. Foram testadas a normalidade e a igualdade da distribuição, seguidas do teste t de Student ou *one way* Anova ou correlação Spaerman com intervalo de confiança de 95% ( $p < 0.05$ ), para avaliar o aumento no arco de movimento e os critérios de pontuação.

### Técnica cirúrgica

Todos os procedimentos videoartroscópicos foram feitos pelo mesmo cirurgião. Combinação de anestesia geral com bloqueio do plexo braquial foi usada em todos os casos. As cirurgias foram feitas com o paciente na posição de cadeira de praia. Imediatamente antes de iniciarmos o procedimento, era aferido o arco de movimento com o paciente anestesiado. Através do portal posterior foi introduzida a óptica para feitura de um inventário intra-articular na procura por lesões intrínsecas do ombro e confecção do portal anterior

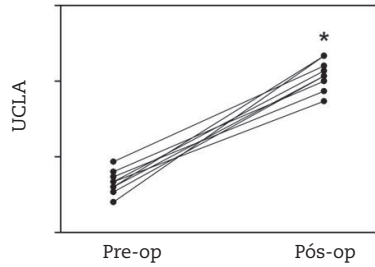
pela técnica *outside in* por onde introduzíamos a ponteira de radiofrequência para abertura do intervalo dos rotadores e liberação dos ligamentos glenoumeral médio e coracoumeral. Todo tecido nessa área era excisado até a visualização da superfície óssea ínfero-lateral do coracoide. A seguir, com uma pinça tipo basket pelo portal anterior, fizemos uma capsulotomia anterior até o limite do rebordo ântero-inferior da glenoide e a visualização das fibras musculares do subescapular. (Fig. 1A) Nesse momento partimos para visualização pelo portal anterior e com a pinça *basket* pelo portal posterior foi feita a capsulotomia posterior (Fig. 1B) até o limite do rebordo póstero-inferior da glenoide. Tanto na parte anterior quanto posterior também removemos a cápsula com instrumento tipo *shaver*. Após essa etapa, interrompemos a artroscopia e por meio da manipulação com flexão anterior passiva total obtivemos a sensação tátil da capsulotomia inferior, que posteriormente ficava comprovada quando retomamos a visualização intra-articular (Figs. 1C e 1D). Optamos por esse método pelo menor risco de lesão do nervo axilar. Caso houvesse sintomatologia relacionada ao tendão do cabo longo do bíceps e alterações estruturais dele, era feita tenotomia com ou sem tenodese. Completamos o procedimento com o desbridamento subacromial. No pós-operatório, todos fizeram uso de tipoia simples para analgesia apenas nos primeiros dias.



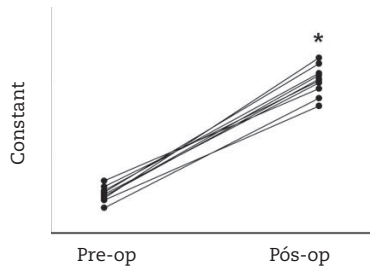
**Fig. 1 - Imagens artroscópicas: (A) Capsulotomia anterior com a pinça basket. (B) Capsulotomia posterior. (C) Recesso axilar obliterado. (D) Recesso axilar após manipulação.**

### Resultados

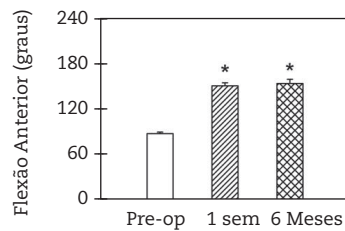
Houve aumento no escore da UCLA ( $p < 0,01$ ) de 9,8 no pré-operatório (6-14) para 31,6 no pós-operatório (26-35) (Fig. 2) e no de Constant ( $p < 0,01$ ) de 20 (13-27) para 79,2 (66-91) (Fig. 3). As médias de mobilidade articular passiva no período pré-operatório foram de 89° de flexão anterior (80°-100°), 12,5° de rotação lateral (0°-30°) e L5 de rotação medial (T12-Glúteo), com aumento médio significante estatisticamente na primeira semana para 150°/46°/T11 e para 153°/56°/T9 com seis meses, respectivamente (Figs. 4 e 5).



**Fig. 2 - UCLA pré e pós-operatório em cada um dos 10 casos; \*diferente do pré-op (p < 0,01).**



**Fig. 3 - Constant pré e pós-operatório em cada um dos 10 casos; \*diferente do pré-op (p < 0,01).**



**Fig. 4 - Barras representam média + erro padrão da flexão anterior pré-operatória e com uma semana e seis meses de pós-operatório; \*diferente do pré-op (p < 0,05).**

Com relação à variação no arco de movimento entre a primeira semana e o sexto mês de pós-operatório, quatro casos apresentaram aumento, quatro não tiveram alteração e apenas dois evoluíram com redução da flexão anterior. Com relação à rotação lateral, seis tiveram aumento, três mantiveram o aumento da primeira semana e um evidenciou regressão. Por outro lado, todos evoluíram com melhoria na rotação medial (Tabela 2). Entretanto, o aumento no arco de movimento médio no seguimento entre a primeira semana e o sexto mês não teve significância estatística.

Dois pacientes apresentavam ruptura parcial articular do tendão supraespal inferior a 30%, sendo feito apenas desbridamento. Em dois casos foi necessária acromioplastia com liberação do ligamento coracoacromial por apresentarem sintomatologia e sinais artroscópicos de impacto subacromial. No paciente submetido à cirurgia prévia, além da capsulotomia foi feita ressecção da clavícula distal e tenotomia do cabo longo do bíceps (Tabela 3).

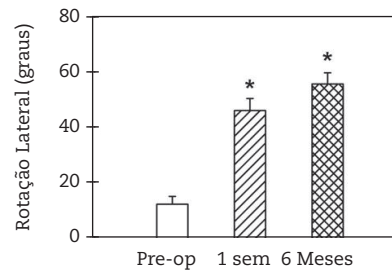
Após seis meses de seguimento, sete pacientes consideraram seus resultados como excelentes, dois como bons e um como razoável. Não tivemos resultado caracterizado como ruim. (Fig. 6)

Todos obtiveram redução da dor e apenas dois mantiveram dor leve e intermitente. Em um caso não conseguimos a feitura da capsulotomia inferior por meio da manipulação passiva. Uma paciente evoluiu com sintomatologia de subluxação dolorosa do ombro, porém com melhoria após seis meses de seguimento por meio de exercícios de fortalecimento muscular.

**Tabela 2 - Arco de movimento passivo Pré e Pós-Operatório.**

	Pré-op			1 semana			6 meses		
	FA	RL	RM	FA	RL	RM	FA	RL	RM
1	100	30	L5	150	50	T12	170	70	T8
2	100	10	T12	145	35	L2	160	65	T7
3	90	10	Glúteo	130	20	L3	110	30	L1
4	90	-5	Glúteo	150	60	T12	170	70	T7
5	80	20	Glúteo	130	30	T12	150	45	T12
6	80	20	Glúteo	165	65	L1	140	50	T9
7	80	10	Glúteo	160	45	T11	160	70	T8
8	90	10	Glúteo	150	50	T12	150	50	T8
9	90	10	L5	165	60	T10	165	60	T9
10	90	10	L5	160	50	T11	160	50	T9

FA: flexão anterior; RL: rotação lateral; RM: rotação medial.



**Fig. 5 - Barras representam média + erro padrão da rotação lateral pré-operatória e com uma semana e seis meses de pós-operatório; \*diferente do pré-op (p < 0,05).**



**Fig. 6 - Arco de movimento com uma semana pós-op; ADM pré-op = 90°/10°/L5.**

**Tabela 3 - Cirurgia artroscópica para capsulite adesiva.**

	Lesão do Manguito	Acromioplastia	Tenotomia	Bíceps Rotador
1	Não	Não	Não	Não
2	Não	Não	Não	Não
3	< 30%*	Sim	Não	Não
4	Não	Não	Não	Não
5	Não	Não	Não	Não
6	Não	Sim	Não	Não
7	Não	Não	Sim	Sim
8	< 30%*	Sim	Não	Não
9	Não	Não	Não	Não
10	Não	Não	Não	Não

\*Lesão parcial articular < 30% do tendão supraespal. Ant.: anterior; Post.: posterior.

## Discussão

A capsulite adesiva é uma doença que se manifesta por meio de dor e rigidez do ombro, normalmente de longa duração, causando, assim, um grande impacto socioeconômico, uma vez que na maioria das vezes os pacientes ficam incapacitados de exercer suas atividades profissionais por longo período.

Descrita por Duplay<sup>8</sup> no século XIX, até hoje permanece como um problema comum e frustrante na prática ortopédica. Embora estudos permaneçam sendo feitos, o mecanismo que leva ao desenvolvimento da capsulite adesiva não está totalmente elucidado.<sup>9,10</sup> O método de tratamento de escolha inicial é o incruento e inclui fisioterapia combinada com exercícios caseiros associados à terapia farmacológica. Essa deve ser gradual e progressiva, respeitando-se as fases já conhecidas da doença, uma vez que na maior parte dos casos a evolução natural é para resolução espontânea. Essa resolução pode demorar mais de um ano e muitas vezes persiste algum grau de limitação ou rigidez.<sup>5,11</sup> O bloqueio do nervo supraescapular é uma opção de tratamento nos casos refratários ao tratamento fisioterápico. Checchia et al.<sup>12</sup> demonstraram bons resultados com tratamento por meio dessa técnica.

Uma vez indicado o tratamento cirúrgico, esse pode ser pela técnica aberta ou artroscópica. Atualmente a técnica artroscópica é o procedimento de escolha por ser menos agressiva e potencialmente menos propícia à formação de novas bridas cicatriciais. Além disso, essa é uma técnica que permite ampla capsulotomia sem dano ao manguito rotador, além de possibilitar o tratamento de lesões associadas do ombro.<sup>13-15</sup>

Do ponto de vista anatomopatológico, a característica mais marcante dessa doença é um processo de deposição cicatricial capsular que afeta principalmente o intervalo rotador,<sup>16</sup> incluindo os ligamentos coracoumeral e glenoumeral superior.<sup>17</sup> Observamos em todos os nossos casos que uma vez liberado o intervalo rotador, conseguimos restabelecer ganho considerável na rotação lateral. Entretanto, acreditamos que para o restabelecimento do arco de movimento do ombro em todos os planos se faz necessária uma liberação capsular global (anterior, inferior e posterior). Berghs et al.<sup>18</sup>

obtiveram 21 resultados excelentes e bons, com aumento no Constant de 25,3 para 75,5 com cirurgia artroscópica em 25 pacientes que apresentavam capsulite adesiva primária. A capsulotomia inferior também foi feita pela elevação passiva após liberação capsular anterior e posterior. Neste artigo, a análise estatística para avaliar o ganho de ADM foi feita apenas em um momento, com seguimento médio de 14,8 meses. Nossa análise foi obtida com uma semana e seis meses de pós-operatório, para avaliar se ocorreu aumento ou redução significativa com o seguimento.

Na nossa casuística, o maior benefício com o tratamento cirúrgico foi obtido logo na primeira semana, em que aumentou significativamente o arco de movimento. O aumento ocorrido após seis meses não apresentou significância estatística quando comparado ao obtido com uma semana. Apesar de não podermos comprovar estatisticamente, por não termos um grupo controle, o seguimento pós-operatório com fisioterapia mostrou-se importante para manutenção do arco de movimento conseguido com a cirurgia artroscópica. Apenas dois casos apresentaram diminuição da flexão anterior passiva entre a primeira semana e seis meses, porém manteve-se maior do que pré-operatoriamente.

Em apenas um caso não foi conseguida a capsulotomia inferior pela técnica de manipulação com elevação passiva. Optamos por não fazer a capsulotomia inferior com o uso de instrumento de corte pelo risco de lesão neurológica. Acreditamos que essa manobra não tenha obtido sucesso pela grande e rápida infiltração de solução salina em tecidos moles que esse paciente apresentou após abertura do intervalo rotador e a abertura capsular anterior e posterior. Apesar de ter melhorado tanto no arco de movimento quanto nos critérios de pontuação dos escores de Constant e UCLA, quando comparamos com os outros pacientes percebemos que seus resultados foram os piores.

## Conclusão

O tratamento cirúrgico para capsulite adesiva por técnica artroscópica mostrou-se eficaz, com aumento significativo no arco de movimento em todos os planos, alívio da dor e com baixo índice de complicações.

## Conflitos de interesse

Os autores declaram inexistência de conflitos de interesse na feitura deste trabalho.

## REFERÊNCIAS

- Manske RC, Prohaska D. Diagnosis and management of adhesive capsulitis. *Curr Rev Musculoskelet Med.* 2008;1(3-4):180-9.
- Placzek DJ, Roubal JP, Freeman DC, Kulig K, Nasser S, Pagett BT. Long term effectiveness of translational manipulation for adhesive capsulitis. *Clin Orthop Relat Res.* 1998;(356):181-91.

3. Codman EA. The shoulder: rupture of the supraspinatus tendon and other lesions in or about the subacromial bursa. Boston: Thomas Todd Company; 1934.
4. Neviaser JS. Adhesive capsulitis of the shoulder. *J Bone Joint Surg Am.* 1945;27:211-22.
5. Schaffer B, Tibone JE, Kerlan RK. Frozen shoulder: a long term follow-up. *J Bone Joint Surg Am.* 1992;74(5):738-56.
6. Godinho GG, Sampaio TC. Capsulite adesiva: tratamento conservador. In: Pardini AG, Souza G, Godinho GG. *Clin Ortop (Rio de Janeiro)*. 2000;1(1):197-202.
7. Zuckerman JD, Cuomo F, Rokito S. Definition and classification of frozen shoulder: a consensus approach. *J Shoulder Elbow Surg.* 1994;3(1):S72.
8. Duplay S. De la péri-arthritis scapulo-humérale et des raideurs de l'épaule qui en sont la conséquence. *Arch Gen Med.* 1872;20:513-4.
9. Grey RG. The natural history of "idiopathic" frozen shoulder. *J Bone Joint Surg Am.* 1978;60(4):564.
10. Reeves B. The natural history of the frozen shoulder syndrome. *Scand J Rheumatol.* 1975;4(4):193-6.
11. Zuckerman DJ, Cuomo F. Frozen shoulder. In: Matsen FA, Fu FH, Hawkins RT, editors. *The shoulder: a balance of mobility and stability*. Rosemont: AAOS; 1993. p. 253-6.
12. Checchia LS, Fregoneze M, Miyazaki AN, Santos PD, Da Silva LA, Ossada A et al. Tratamento da capsulite adesiva com bloqueios seriados do nervo supraescapular. *Rev Bras Ortop.* 2006;41(7):245-52.
13. Ogilvie-Harris DJ, Biggs DJ, Fitsialos DP, MacKay M. The resistant frozen shoulder: manipulation versus arthroscopic release. *Clin Orthop Relat Res.* 1995;(319):238-48.
14. Lynch SA. Surgical and nonsurgical treatment of adhesive capsulitis. *Curr Opin Orthop.* 2002;13:271-4.
15. Yamaguchi K, Navinder S, Bauer SB. Postoperative pain control following arthroscopic release of adhesive capsulitis: a short-term retrospective review study of the use of an intra-articular pain catheter. *Arthroscopy.* 2002;18(4):359-65.
16. Ozaki J, Nakagawa Y, Sakurai G, Tamai S. Recalcitrant chronic adhesive capsulitis of the shoulder. Role of contracture of the coracohumeral ligament and rotator interval in pathogenesis and treatment. *J Bone Joint Surg Am.* 1989;71(10):1511-5.
17. Neer CS 2nd, Satterlee CC, Dasley RM, Flatow EL. The anatomy and potential effects of contracture of the coracohumeral ligament. *Clin Orthop* 1992;(280):182-5.
18. Berghs BM, Sole-Molins X, Bunker TD. Arthroscopic release of adhesive capsulitis. *J Shoulder Elbow Surg.* 2004;13(2):180-5.