



## Artigo Original

# 488 cirurgias da mão com anestesia local com epinefrina, sem torniquete, sem sedação e sem anestesista<sup>☆</sup>



Trajano Sardenberg<sup>a,\*</sup>, Samuel Ribak<sup>b,c</sup>, Ricardo Colenci<sup>a</sup>, Rafael Barcellos de Campos<sup>b,c</sup>, Denis Varanda<sup>a</sup> e Andrea Christina Cortopassi<sup>a</sup>

<sup>a</sup> Faculdade de Medicina de Botucatu, Universidade Estadual Paulista (Unesp), Botucatu, SP, Brasil

<sup>b</sup> Hospital e Maternidade Celso Pierro, Pontifícia Universidade Católica de Campinas (PUC-Campinas), Campinas, SP, Brasil

<sup>c</sup> Associação Beneficente Nossa Senhora do Pari, São Paulo, SP, Brasil

### INFORMAÇÕES SOBRE O ARTIGO

Histórico do artigo:

Recebido em 7 de fevereiro de 2017

Aceito em 6 de abril de 2017

On-line em 3 de junho de 2017

Palavras-chave:

Epinefrina

Anestesia local

Punho

Mão

Dedo

### R E S U M O

**Objetivo:** Avaliar a incidência de infarto digital e necrose tecidual com o uso de anestesia local com lidocaína a 1% e epinefrina a 1:100.000 nas cirurgias do punho, mão e dedos, sem torniquete, sem sedação e sem anestesista.

**Métodos:** Pacientes com afecções do punho, mão e dedos foram prospectivamente operados com anestesia local com lidocaína a 1% e epinefrina a 1:100.000. Os desfechos primários avaliados foram infarto digital e perda tecidual devido a necrose. Os desfechos secundários avaliados foram necessidade de sedação, torniquete, auxílio de anestesista ou suspensão da cirurgia.

**Resultados:** Foram anestesiados 53 punhos, 307 mãos e 128 dedos com lidocaína e epinefrina sem complicação relacionada à epinefrina. Nenhum paciente apresentou desfechos primários ou secundários.

**Conclusão:** Cirurgias do punho, mão e dedos podem ser feitas de forma segura com anestesia local com lidocaína a 1% e epinefrina a 1:100.000, sem sedação, sem torniquete e sem médico anestesista, com segurança.

© 2018 Sociedade Brasileira de Ortopedia e Traumatologia. Publicado por Elsevier Editora Ltda. Este é um artigo Open Access sob uma licença CC BY-NC-ND (<http://creativecommons.org/licenses/by-nc-nd/4.0/>).

<sup>☆</sup> Trabalho desenvolvido na Universidade Estadual Paulista (Unesp), Faculdade de Medicina de Botucatu, Botucatu, SP; Pontifícia Universidade Católica de Campinas (PUC-Campinas), Hospital e Maternidade Celso Pierro; Campinas, SP; e na Associação Beneficente Nossa Senhora do Pari, São Paulo, SP, Brasil.

\* Autor para correspondência.

E-mail: [tsarden@fmb.unesp.br](mailto:tsarden@fmb.unesp.br) (T. Sardenberg).

<https://doi.org/10.1016/j.rbo.2017.04.007>

0102-3616/© 2018 Sociedade Brasileira de Ortopedia e Traumatologia. Publicado por Elsevier Editora Ltda. Este é um artigo Open Access sob uma licença CC BY-NC-ND (<http://creativecommons.org/licenses/by-nc-nd/4.0/>).

## 488 hand surgeries with local anesthesia with epinephrine, without tourniquet, without sedation, and without an anesthesiologist

### A B S T R A C T

#### Keywords:

Epinephrine  
Local anesthesia  
Wrist  
Hand  
Finger

**Objectives:** Evaluate the incidence of digital infarction and tissue necrosis using local anesthesia with 1% lidocaine and 1:100,000 epinephrine in wrist, hand, and fingers surgeries, without tourniquet, without sedation, and without an anesthesiologist.

**Methods:** Patients with wrist, hand, and fingers disorders underwent prospectively surgery under local anesthesia with 1% lidocaine and 1:100,000 epinephrine. We evaluated as primary outcomes were the presence of digital infarction and tissue loss due to necrosis. As secondary outcomes, we evaluated the need for the use of sedatives, tourniquet, anesthesiologist assistance, or surgery suspension were evaluated.

**Results:** Fifty-three wrists, 307 hands, and 128 fingers were anesthetized with lidocaine and epinephrine without any complications related to epinephrine. No patients presented There was no patient that presented with any of the primary or secondary outcomes.

**Conclusions:** Wrist, hand, and fingers surgeries can be safely performed with local anesthesia with 1% lidocaine and 1:100,000 epinephrine, without sedation, without tourniquet, and without an anesthesiologist.

© 2018 Sociedade Brasileira de Ortopedia e Traumatologia. Published by Elsevier Editora Ltda. This is an open access article under the CC BY-NC-ND license (<http://creativecommons.org/licenses/by-nc-nd/4.0/>).

## Introdução

A prática da cirurgia da mão em regime ambulatorial, com a intenção de diminuir custos e facilitar a vida dos pacientes que não precisam ficar internados estimulou o uso da anestesia local e o método de controlar o desconforto do torniquete mais usado é a sedação.<sup>1</sup> Contudo, a sedação segura exige a participação do anestesista, compromete a colaboração do paciente, principalmente em cirurgias de reparos e transferências de tendões, aumenta o risco de complicações sistêmicas, principalmente em pacientes acima de 65 anos, e retarda a alta hospitalar.<sup>2</sup>

A tática para usar anestesia local, obter campo cirúrgico com pouco sangue e não usar o torniquete, para evitar o seu desconforto e possibilitar a cooperação do paciente totalmente consciente sem uso de sedação, é associar ao anestésico local a epinefrina, droga vasoconstritora. O uso da epinefrina em extremidades, como mão e dedos, é formalmente contraindicado em textos clássicos da cirurgia da mão.<sup>3,4</sup> Apesar de haver referências ao uso de anestesia local com epinefrina no membro superior nas décadas de 1970/80/90,<sup>5-7</sup> somente no início do século XXI essa técnica acumulou apoio científico consistente que possibilitou ganhar as mentes e os corações de alguns cirurgiões.<sup>8,9</sup>

Apesar de Novais Junior *et al.*<sup>10</sup> em 2014 e Barros *et al.*<sup>11</sup> em 2016 publicarem, em revista brasileira, o uso dessa técnica em cirurgia da mão com resultados altamente favoráveis, no Brasil o seu uso não está difundido e permanece um mito.

A pergunta se as condições de funcionamento dos hospitais e as características sociais e culturais dos médicos e pacientes do Brasil permitiriam fazer cirurgias da mão com anestesia local, com epinefrina, sem torniquete e sem anestesista continua presente e sem resposta.

O objetivo do presente estudo foi avaliar prospectivamente, a incidência de infarto digital e necrose tecidual com o uso de anestesia local com lidocaína a 1% e epinefrina 1:100.000 nas cirurgias da mão, sem torniquete, sem sedação e sem anestesista, em dois hospitais de ensino de residência médica em ortopedia e traumatologia e cirurgia da mão.

## Material e métodos

O estudo foi previamente submetido à análise dos Comitês de Ética em Pesquisa das instituições participantes e recebeu aprovação.

Pacientes com afecções traumáticas e não traumáticas do punho, mão e dedos que necessitavam de tratamento cirúrgico foram agendados para cirurgia com anestesia local com lidocaína a 1% e epinefrina a 1:100.000, sem torniquete, sem sedação, sem anestesista e sem exames pré-cirúrgicos, em dois hospitais de ensino de residência médica em ortopedia e traumatologia e cirurgia da mão.

Os critérios de inclusão foram: idade acima de 18 anos, cirurgias localizadas em punho, mão e dedos, sem necessidade de acesso cirúrgico em outros locais. Os critérios de exclusão foram: recusa do paciente em participar do estudo, presença de dedo com infarto prévio, seqüela de esmagamento de dedos, doença de Buerger, revisão de cirurgia de Dupuytren, vasoespasma e isquemia grave dos dedos e mão, avaliados clinicamente, cirurgias com tempo de duração provável maior do que duas horas e pacientes muito estressados para participar de cirurgia com anestesia local sem sedação, segundo avaliação do cirurgião. Uso de tabaco não foi critério de exclusão.

Os pacientes foram anestesiados e operados por cirurgiões especialistas em cirurgia da mão ou ortopedia e traumatologia

e por médicos residentes dessas especialidades, com supervisão.

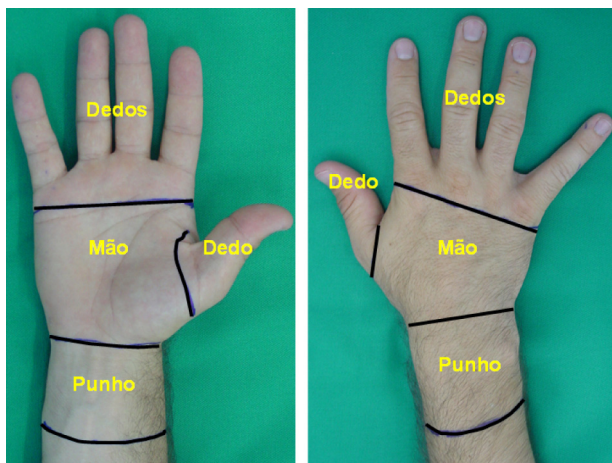
Os eventos avaliados foram os relacionados às complicações relativas ao uso da epinefrina (desfechos primários) e aos atos cirúrgico e anestésico (desfechos secundários), assim descritos: 1) infarto digital, definido como intensa e persistente isquemia do dedo que evoluiu para amputação total ou parcial ou perda funcional por qualquer motivo (perda de movimentação, intolerância ao frio, dor crônica e outros); 2) necrose de pele ou perda de tecidos em qualquer região do punho, da mão ou dos dedos e 3) qualquer mudança na tática cirúrgica ou anestésica caracterizada por necessidade de aplicar torniquete devido a sangramento excessivo que impedisse a cirurgia, sedar o paciente, solicitar auxílio para médico anestesista ou suspender a cirurgia.

As avaliações foram feitas imediatamente após a anestesia e a cirurgia e nos períodos de uma, duas e seis semanas de pós-operatório.

Em um dos hospitais, devido a exigências da direção clínica e administrativa, as cirurgias foram feitas em centro cirúrgico convencional (CCC), com acesso venoso para antibiótico, monitoração cardíaca pela enfermagem, paciente com roupa hospitalar e cirurgião com paramentação cirúrgica convencional, enquanto que no outro hospital os procedimentos ocorreram em centro cirúrgico ambulatorial (CCA), sem acesso venoso, sem monitoração cardíaca e paciente somente com camisola hospitalar sobre suas roupas e cirurgião com paramentação convencional ou somente com luvas estéreis, gorro e máscara.

As regiões das anestésias e cirurgias foram divididas em punho (5 cm proximal aos processos estiloides do rádio e ulna), mão (entre a prega proximal do punho e a prega distal da palma ou do dorso) e dedos (distal à prega distal da palma ou dorso) (fig. 1).

Todos os pacientes receberam alta hospitalar no mesmo dia da cirurgia, sem esperar a reversão da isquemia parcial do local da cirurgia e anestesia. Os pacientes foram orientados a retornar ao hospital caso não ocorresse retorno da coloração normal da pele da região anestesiada no prazo de cinco horas e 30 minutos após a injeção do anestésico. Os curativos foram



**Figura 1 – Locais de injeção do anestésico local com epinefrina no punho, mão e dedos.**

feitos de modo que permitissem a avaliação visual, pelo paciente previamente orientado, do retorno à coloração normal da região anestesiada.

Dados referentes às comorbidades e aos medicamentos em uso do pacientes foram coletados.

Não foram feitos exames pré-cirúrgicos rotineiros.

Não há disponibilidade comercial de solução de lidocaína a 1% com epinefrina na concentração de 1:100.000 no Brasil. Portanto, essa solução foi preparada pelo cirurgião no momento da cirurgia da seguinte maneira: misturou-se 0,2 mL de hemitartrato de epinefrina (1,0 mg/mL da base) em 20 mL do frasco de lidocaína a 1%. Usou-se “seringa de insulina” de 1 mL dividida em 100 unidades e injetaram-se 20 unidades, o que corresponde a 0,2 mL, no frasco de lidocaína a 1% com 20 mL. Não foi usado o bicarbonato de sódio na solução anestésica.

As cirurgias foram iniciadas após 30 minutos da anestesia local com a solução de lidocaína a 1% e epinefrina a 1:100.000.

As doses do anestésico foram baseadas no estudo de Lalonde e Martin<sup>12</sup> e em estudo piloto previamente feito em um dos hospitais da pesquisa.

Nas cirurgias de síndrome do túnel do carpo e nos dedos, a solução anestésica não foi injetada dentro do canal do carpo ou dentro das bainhas digitais, e sim no tecido subcutâneo ao redor do túnel e das bainhas.

## Resultados

No período estudado, de 2013 a 2016, 488 cirurgias do punho, mão e dedos, em 484 pacientes, foram feitas com anestesia local com epinefrina sem complicação relacionada ao uso da epinefrina. Foram injetados com solução de lidocaína a 1% com epinefrina a 1:100.000 53 punhos, 307 mãos e 128 dedos, não ocorreu caso de infarto digital ou necrose tecidual e em nenhuma situação houve necessidade de sedação, aplicação de torniquete, auxílio de médico anestesista ou suspensão da cirurgia por qualquer motivo. Nenhum paciente necessitou retornar ao hospital antes do retorno agendado devido a sangramentos excessivos ou persistência da isquemia causada pela epinefrina. Não houve necessidade de usar (fentolamina para recuperar a perfusão de dedo injetado com epinefrina.

Foram feitas 339 cirurgias em CCC e 149 em CCA. O volume médio de anestésico injetado foi de 10,13 mL no punho, 13,35 mL na mão e 10,4 nos dedos e o tempo médio de cirurgia foi de 23,59 minutos no punho, 32,93 na mão e 24 nos dedos.

As tabelas 1-3 demonstram com detalhes as cirurgias feitas, tipo de centro cirúrgico (CCC ou CCA), volume de anestésico injetado e tempo da cirurgia.

A distribuição por gênero foi de 331 mulheres (68,38%) e 153 homens (31,61%).

A idade média foi de 49,37 anos, de 88 a 18; 77 (15,9%) estavam acima de 65 anos.

Eram fumantes 57 (11,77%) pacientes; 241 (49,79%) apresentavam comorbidades e faziam uso contínuo de medicamentos, principalmente anti-hipertensivos (17,56%); os outros medicamentos em uso foram: antiplaquetários (AAS), antidepressivos, anticonvulsivantes, hormônios tireoidianos, insulina, hipoglicemiantes orais e estatinas.

**Tabela 1 – Cirurgias no punho com anestesia local com lidocaína a 1% e epinefrina a 1:100.000**

Cirurgia	CCC	CCA	Volume injetado (mL)			Tempo do procedimento (minutos)			Total
			Média	Máximo	Mínimo	Média	Máximo	Mínimo	
Cisto sinovial	4	30	10,88	15	5	20,97	35	8	34
Doença de D'Quervain	8	4	11,08	20	8	22,5	40	15	12
Tenólise de flexores	0	3	9	10	7	16,66	20	15	3
Exérese de CEC	1	0	5	5	5	40	40	40	1
Exérese de lipoma	1	0	10	10	10	30	30	30	1
Tenólise de EUC	1	0	15	15	15	25	25	25	1
Retirada de fixador externo	1	0	10	10	10	10	10	10	1
Total	16	37	10,13			23,59			53

CCA, centro cirúrgico ambulatorial; CCC, centro cirúrgico convencional; CEC, carcinoma espinocelular; EUC, extensor ulnar do carpo.

**Tabela 2 – Cirurgias na mão com anestesia local com lidocaína a 1% e epinefrina a 1:100.000**

Cirurgia	CCC	CCA	Volume injetado (mL)			Tempo do procedimento (minutos)			Total
			Média	Máximo	Mínimo	Média	Máximo	Mínimo	
STC	183	65	10,26	20	8	20,68	60	10	248
STC associado a doença de D'Quervain ou dedo em gatilho	11	0	16,18	26	10	29,45	45	20	11
Tumores benignos (nódulos, cistos, fibroxantoma e outros)	5	1	12	17	10	32,5	50	25	6
Exérese de CEC	7	2	8,75	10	4	34	60	20	9
Exérese de granuloma de corpo estranho	1	3	8	10	2	17,5	32	10	4
Osteossíntese de metacarpo	0	2	10	10	10	20	15	17,5	2
Tenorrafia de extensor	15	5	15,4	30	8	32,7	60	17	20
Tenorrafia de flexor (zonas III e IV)	2	0	18	18	18	80	120	40	2
Dupuytren	3	1	15	20	10	32,5	40	29	4
Bossa metacarpal	1	0	20	20	20	30	30	30	1
Total	228	79	13,35			32,93			307

CCC, centro cirúrgico convencional; CCA, centro cirúrgico ambulatorial; STC, síndrome do túnel do carpo; CEC, carcinoma espinocelular.

**Tabela 3 – Cirurgias nos dedos com anestesia local com lidocaína a 1% e epinefrina a 1:100.000**

Cirurgia	CCC	CCA	Volume injetado (mL)			Tempo do procedimento (minutos)			Total
			Média	Máximo	Mínimo	Média	Máximo	Mínimo	
Dedo em gatilho	41	23	7,78	25	3	10,28	40	10	64
Exérese de granuloma de corpo estranho	3	0	7,12	10	7	14,5	15	14	3
Tumores benignos (cistos tendinosos, cistos mucinosos, nódulo em IFP, tofo gotoso e outros)	25	0	9,4	18	6	24,2	32	11	25
Retirada de material de síntese	4	0	10,25	20	6	27,25	30	20	4
Tenorrafia de flexor	5	2	14,4	18	8	52,14	120	20	7
Tenorrafia de extensor	11	4	13,3	20	10	9,13	80	20	15
Transferência de tendão extensor	3	1	15	20	10	32,5	40	29	4
Exérese de neuroma de amputação	1	2	6,8	10	5	20	30	15	3
Neurorrafia de nervo digital	2	0	9	10	8	30	30	30	2
Dupuytren (percutâneo)	0	1	10	10	10	20	20	20	1
Total	95	33	10,4			24			128

CCA, centro cirúrgico ambulatorial; CCC, centro cirúrgico convencional; IFP, interfalângica proximal.

## Discussão

O presente estudo demonstrou que 488 cirurgias do punho, da mão e dos dedos foram feitas com anestesia local com lidocaína a 1% e epinefrina a 1:100.000, sem torniquete, sem sedação e sem médico anestesista, e não houve caso de infarto digital, necrose de tecidos ou suspensão da cirurgia por qualquer motivo.

Das cirurgias, 149 (30,5%) foram feitas em CCA, sem quaisquer complicações intra e pós-operatórias.

As anestésias e cirurgias foram feitas por médicos especialistas e residentes com supervisão e não foi observada complicação relacionada à técnica da anestesia local com epinefrina, o que reforça a eficiência e a segurança desse procedimento, mesmo quando feito por cirurgiões com pouca experiência.

Os resultados do presente estudo foram semelhantes aos apresentados por Lalonde *et al.*<sup>8</sup> em 2005 (3.110 cirurgias) e Crowdhry *et al.*<sup>9</sup> em 2010 (1.111 cirurgias) e também aos dos estudos feitos no Brasil por Novais Junior *et al.*<sup>10</sup> em 2014 (41 cirurgias) e Barros *et al.*<sup>11</sup> em 2016 (16 cirurgias).

As complicações mais temidas com o uso de epinefrina na anestesia da mão e dos dedos são o infarto digital, que pode evoluir para gangrena e amputação, e a necrose tecidual. Cuidadasas revisões de literatura sobre essas complicações indicam que o uso de epinefrina em baixas concentrações, como 1:100.000 ou 1:200.000, é extremamente seguro.<sup>13,14</sup> Fitzcharles-Browe *et al.*<sup>15</sup> em 2007 revisaram dados da literatura sobre 59 injeções acidentais de altas doses de epinefrina nos dedos (1:1000) tratadas, na maioria, com fentolamina, sem caso de necrose digital.

Há quatro relatos de casos na literatura de infarto digital e necrose de tecidos associados ao uso de anestesia local com epinefrina em concentrações baixas.<sup>16-19</sup> Análise detalhada dos casos indica os seguintes fatores que podem estar associados às complicações: doenças prévias, como fenômeno de Raynaud<sup>16</sup> e aterosclerose com calcificações arteriais<sup>18</sup> e injeção do anestésico dentro da bainha digital.<sup>19</sup> O caso relatado por Ruitter *et al.*<sup>17</sup> não permite concluir com certeza se a epinefrina causou a necrose tecidual. Em nenhum dos casos houve tratamento com fentolamina. Os relatos citados reforçam a necessidade dos cuidados na seleção dos pacientes e das técnicas da anestesia local com epinefrina preconizadas na literatura e adotadas no presente estudo: exclusão de pacientes com histórico de doenças vasculares que comprometam a perfusão dos dedos, presença de perfusão digital comprometida por qualquer motivo, avaliada clinicamente por pressionamento do dedo e observação do retorno da coloração, cautela no volume injetado e não injetar anestésico dentro das bainhas digitais.<sup>12,19</sup>

O volume médio de anestésico injetado no presente estudo foi de 10,1 mL no punho, 13,3 mL na mão e 10,4 mL nos dedos. O volume máximo injetado foi de 20 mL no punho, 30 mL na mão e 25 mL nos dedos. Lalonde<sup>20</sup> e Novais Junior *et al.*<sup>10</sup> recomendam que o volume máximo a ser usado da solução de lidocaína a 1% com epinefrina 1:100.00 é de 50 mL, abaixo dos usados no presente estudo. Especificamente nas cirurgias dos dedos, nas quais a quantidade acentuada pode contribuir para complicações locais, apesar de nossos valores serem maiores

que os preconizados por Lalonde e Wong,<sup>21</sup> não houve caso de infarto digital ou necrose de tecidos. Nas cirurgias de síndrome do túnel do carpo usamos aproximadamente metade do volume preconizado por Kerrigan<sup>22</sup> sem dificuldade cirúrgica ou incômodo para o paciente.

O tempo máximo de cirurgia foi de 40 minutos no punho (doença de D'Quervain), 120 minutos na mão (tenorrafia de flexor) e 120 minutos nos dedos (tenorrafia de flexor), ocorreu devido a dificuldades específicas das cirurgias (variações anatômicas e necessidade de refazer as suturas dos tendões durante a cirurgia). Isso indica que, mesmo em situações com dificuldades técnicas que demandem maior tempo, é possível fazer o procedimento proposto sem complicações.

A isquemia obtida com a injeção da epinefrina a 1:100.000 na mão e no dedo não é total como a observada com o uso do torniquete; contudo, é suficiente para dissecação cirúrgica segura dos tecidos. Nodwell e Lalonde,<sup>23</sup> em estudo experimental em seres humanos, observaram que o retorno à coloração normal do dedo após injeção de 1,8 mL de lidocaína a 2% com epinefrina a 1:100.000 foi de, em média, de 318,7 minutos (5,3 horas). Portanto, não é necessário aguardar o total retorno da perfusão da mão ou do dedo para dar alta ao paciente, conduta adotada por Lalonde *et al.*<sup>8</sup> e no presente estudo, sem qualquer complicação, o que facilita o funcionamento do esquema de cirurgia ambulatorial. Deve-se, contudo, orientar o paciente para procurar auxílio médico se no prazo de 5,3 horas não ocorrer o retorno da cor normal da região anestesiada.<sup>8</sup> Pacientes com o dedo totalmente branco e sem qualquer perfusão na polpa digital devem ser tratados com fentolamina antes da alta hospitalar.<sup>19</sup>

Lalonde *et al.*<sup>24</sup> recomendam diminuir a acidez da solução de lidocaína a 1% com epinefrina a 1:100.000 (ph médio de 4,2) com a adição de bicarbonato de sódio, com a intenção de amenizar a sensação de queimação durante a injeção. No presente estudo houve necessidade de preparar a própria solução anestésica pelo cirurgião, misturou-se lidocaína com epinefrina, e o acréscimo de mais uma droga a ser manipulada, no caso o bicarbonato de sódio, tornaria mais complexa essa operação e aumentaria, em tese, a possibilidade de erros. Portanto, no presente estudo, não usamos o bicarbonato de sódio na injeção do anestésico. Apesar de não estudar sistematicamente as sensações do paciente durante a injeção do anestésico, observamos que foi muito frequente a queixa de queimação local no início da anestesia.

O tempo de espera, após a anestesia local com epinefrina, para iniciar a cirurgia foi rigorosamente de 30 minutos. No início de nossa experiência com essa técnica, adotamos 10 e 15 minutos, sem obter isquemia adequada para dissecação segura dos tecidos. Experiência clínica e estudos experimentais em seres humanos confirmam que o tempo de 30 minutos é eficiente para obter um campo cirúrgico com pouco sangue, e possibilita cirurgia segura.<sup>25</sup>

Na nossa amostra, 57 (11,7%) pacientes eram fumantes e 241 (49,7%) apresentavam comorbidades sistêmicas, principalmente hipertensão, em uso de medicamentos. Contudo, não foi feito qualquer exame pré-cirúrgico (hematológicos, bioquímicos e radiográficos) e não ocorreu complicação durante e após a anestesia e a cirurgia.

Quando o cirurgião trabalha com o anestesista, a escolha do tipo de anestesia, apesar da participação do cirurgião e do paciente, é do médico anestesista. Quando se usa anestesia local ou regional com participação de anestesista, geralmente há sedação do paciente. Apesar de as complicações pós-operatórias serem baixas em cirurgia da mão, a adoção de anestesia local ou regional sem sedação diminui esses eventos, principalmente em pacientes acima de 65 anos.<sup>2</sup> Na nossa amostra de 488 cirurgias não ocorreu complicação sistêmica pós-operatória e 77 pacientes (15,9%) estavam acima de 65 anos.

O presente estudo apresenta limitações, uma vez que as complicações e os eventos analisados foram limitados aos diretamente relacionados ao uso da anestesia local com epinefrina, sem torniquete, sem sedação e sem anestesista e não foram feitas comparações com técnicas convencionais, com sedação, torniquete e auxílio de anestesista. Aspectos com a possibilidade de estarem relacionados ao uso de anestesia local com epinefrina e ambiente das cirurgias (CCC e CCA), como infecção, desconforto do paciente e alterações cardiovasculares, não foram objeto de avaliação no presente estudo.

## Conclusões

Cirurgias do punho, mão e dedos podem ser feitas com anestesia local com lidocaína a 1% e epinefrina a 1:100.000, sem sedação, sem torniquete e sem médico anestesista com segurança, obtém-se campo cirúrgico sem sangramento que dificulte a dissecação segura dos tecidos e sem riscos de infarto digital e necrose tecidual. Seleção cuidadosa dos pacientes e precisão na técnica anestésica são fundamentais para a segurança da anestesia local com epinefrina na cirurgia da mão.

## Conflitos de interesse

Os autores declaram não haver conflitos de interesse.

## REFERÊNCIAS

- Fisher L, Gordon M. Anesthesia for hand surgery. In: Wolfe SW, Hotchkiss RN, Pederson WC, Kozin SH, editors. *Green's operative hand surgery*. Philadelphia: Elsevier; 2011. p. 25–38.
- Hustedt JW, Chung A, Bohl DD, Olmschied N, Edwards GA. Comparison of postoperative complications associated with anesthetic choice for surgery of the hand. *J Hand Surg Am*. 2017;42(1), 18 e5.
- Vandam LD. Anesthesia for hand surgery. In: Júpiter JB, editor. *Flynn's hand surgery*. Baltimore: Williams & Wilkins; 1991. p. 46–54.
- Fasciani AC, Carvalho EG. Anestesia para o tratamento dos traumatismos da mão. In: Pardini A, Freitas A, editors. *Traumatismos da mão*. Rio de Janeiro: Medbook; 2008. p. 163–80.
- Johnson HA. Infiltration with epinephrine and local anesthetic mixture in the hand. *JAMA*. 1967;200(11):990–1.
- Earle AS, Blanchard JM. Regional anesthesia in the upper extremity. *Clin Plast Surg*. 1985;12(1):97–114.
- Tzarnas CD. Carpal tunnel release without a tourniquet. *J Hand Surg Am*. 1993;18(6):1041–3.
- Lalonde D, Bell M, Benoit P, Sparkes G, Denkler K, Chang P. A multicenter prospective study of 3,110 consecutive cases of elective epinephrine use in the fingers and hand: the Dalhousie project clinical phase. *J Hand Surg Am*. 2005;30(5):1061–7.
- Chowdhry S, Seidenstriker L, Cooney DS, Seidenstriker L, Cooney DS, Hazani R, et al. Do not use epinephrine in digital blocks: myth or truth? Part II. A retrospective review of 1111 cases. *Plast Reconstr Surg*. 2010;126(6):2031–4.
- Novaes Junior RAF, Costa BRJ, Carmo JMMC. Uso de adrenalina com lidocaína em cirurgia da mão. *Rev Bras Ortop*. 2013;49(5):452–60.
- Barros MFF, Luz Junior AR, Roncaglio B, Queiroz Junior CP, Tribst MF. Avaliação do tratamento cirúrgico da síndrome do túnel do carpo com anestesia local. *Rev Bras Ortop*. 2016;51(1):36–9.
- Lalonde D, Martin A. Epinephrine in local anesthesia in finger and hand surgery: the case for wide-awake anesthesia. *J Am Acad Orthop Surg*. 2013;21(8):443–7.
- Kronic AL, Wang LC, Soltani K, Weitzul S, Taylor RS. Digital anesthesia with epinephrine: an old myth revisited. *J Am Acad Dermatol*. 2004;51(5):755–9.
- Lalonde DH. Safe epinephrine in the finger means no tourniquet. In: Lalonde DH, editor. *Wide awake hand surgery*. Boca Raton: CRC Press; 2016. p. 23–8.
- Fitzcharles-Bowe C, Denkler K, Lalonde DH. Finger injection with high-dose (1:1,000) epinephrine: does it cause finger necrosis and should it be treated? *Hand*. 2007;2(1):5–11.
- Ravindran V, Rajendran S. Digital gangrene in a patient with primary Raynaud's phenomenon. *J R Coll Physicians Edinb*. 2012;42(1):24–6.
- Ruiter T, Harter T, Miladore N, Neafus A, Kasdan M. Finger amputation after injection with lidocaine and epinephrine. *Eplasty*. 2014;14:ic43.
- Hutting KH, Rappard JRM, Prins A, Moues-Vink ABKCM. Vingertopnecrose na locale anestesia met adrenaline. *Ned Tijdschr Geneesk*. 2015;159:a9477.
- Zhang JX, Gray J, Lalonde DH, Carr N. Digital necrosis after lidocaine and epinephrine injection in the flexor tendon sheath without phentolamine rescue. *J Hand Surg Am*. 2017;42(2):e119–23.
- Lalonde DH. Reconstruction of the hand with wide awake surgery. *Clin Plast Surg*. 2011;38(4):761–9.
- Lalonde DH, Wong A. Dosage of local anesthesia in wide awake hand surgery. *J Hand Surg Am*. 2013;38(10):2015–28.
- Kerrigan LK. Carpal tunnel decompression of the median nerve. In: Lalonde DH, editor. *Wide awake hand surgery*. Boca Raton: CRC Press; 2016. p. 129–36.
- Nodwell T, Lalonde D. How long does it take phentolamine to reverse adrenaline-induced vasoconstriction in the finger and hand? A prospective, randomized, blinded study: the Dalhousie project experimental phase. *Can J Plast Surg*. 2003;11(4):187–90.
- Lalonde DH. How to inject local anesthetic with minimal pain. In: Lalonde DH, editor. *Wide awake hand surgery*. Boca Raton: CRC Press; 2016. p. 37–47.
- McKee DE, Lalonde DH, Thoma A, Glennie DL, Hayward JE. Optimal time delay between epinephrine injection and incision to minimize bleeding. *Plast Reconstr Surg*. 2013;131:811–4.