

## INFECCION NATURAL DE *Speothos venaticus* (CARNIVORA: CANIDAE) POR ESTADIOS ADULTOS DE *Lagochilascaris* SP.

Gregorio S. VOLCÁN G. & Clemencia E. MEDRANO P.

### RESUMEN

Un ejemplar adulto macho de *Speothos venaticus* Lund, 1842 fue muerto accidentalmente en una vía de penetración rural, situada en la región Noroeste del Estado Bolívar, Venezuela, en el Municipio donde desde hace 16 años vive una paciente con lagochilascariasis.

El animal conservado durante un mes por congelación y desprovisto de su piel y cabeza fue autopsiado, hallándose en la tráquea dos especímenes adultos hembras y grávidos de *Lagochilascaris* sp., los cuales presentaban algunas características morfológicas de sus partes blandas diferentes a *Lagochilascaris minor* Leiper, 1909; entretanto, distintivos estables como son la forma de los interlabios, la localización de la vulva y particularmente el tamaño y número de las depresiones de la cáscara de los huevos, inclinan a pensar que se trata de aquel parásito, a pesar de no haberse hallado vermes machos que permitiesen el estudio de las espículas y su ducto eyaculador. Fueron localizadas en cortes histológicos de laringe y tráquea profundamente situadas, secciones de formas degeneradas con características atribuibles a *Lagochilascaris* sp.

**UNITERMOS:** *Lagochilascaris* sp.; Infección natural; *Speothos venaticus*; Hospedador definitivo.

### INTRODUCCION

*Lagochilascaris minor* Leiper, 1909 es un nematodo ascaridio señalado como agente de infecciones naturales en el hombre un número de veces no menor de 62<sup>6</sup>, en gato y perros domésticos<sup>5, 12, 13</sup>, registrándose una dispersión geográfica muy amplia desde el Estado de Veracruz en México<sup>7</sup>, hasta el de Paraná en el Sur del Brasil<sup>12, 13</sup>, con restricción aparente a la Región Neotropical.

El ciclo biológico natural de *L. minor* aún no está aclarado, y las lesiones de los tejidos blandos reportados en el hombre serían localizaciones aberrantes según BRENES-MADRIGAL y col.<sup>2</sup>, quienes describen además la infección natural de un ocelote por un pequeño número de vermes localizados en la laringe.

Entretanto, en infecciones experimentales que incluyeron mamíferos carnívoros y roedores, la

heteroxenia del parásito parece evidente, comunicándose recientemente la infección oral de ratones con huevos embrionados<sup>3</sup>, de gatos y perro que ingirieron ratones infectados<sup>4</sup> y ratones y gatos de manera similar<sup>14</sup>. También se ha inoculado con éxito al roedor salvaje *Dasyprocta leporina*<sup>15</sup>, especie que parece comportarse como un hospedador intermediario normal, dado que las lesiones desarrolladas en los músculos esqueléticos no presentan las características inflamatorias inmoderadas y de abscedación de los ratones infectados en el laboratorio.

Como hasta ahora sólo ha sido reportada una infección natural con particularidades de "normalidad" en un espécimen de *Felis pardalis mearnsi* por nematodos similares a *L. minor*<sup>2</sup>, hemos creído oportuno informar la infección natural con *Lagochilascaris* sp en un espécimen de *Speothos*

**venaticus** Lund, 1842 cánido salvaje de la Región Neotropical, al cual se ha señalado paralelamente como hospedador definitivo de especies de *Echinococcus*<sup>8</sup> cestodos que tienen como intermediarios a roedores dasyproctidos<sup>9</sup>, los cuales constituyen parte de la dieta en ambos predadores.

## MATERIAL Y METODOS

Fue examinado un ejemplar de *S. venaticus* muerto accidentalmente en una vía de penetración rural cercana al Río Puchima en el Municipio Piar del Estado Bolívar, Venezuela, permaneciendo el cadáver durante un mes en congelación. La pieza estaba desprovista de la piel y la cabeza, las cuales habían sido referidas a un museo.

Las vísceras del animal fueron examinadas durante la autopsia, y las cavidades de los aparatos respiratorio y digestivo lavadas con solución salina 0,85 g %. Los líquidos obtenidos se estudiaron en microscopio de disección y en óptico común.

Muestras de diversos órganos: Laringe, lengua, tráquea, pulmones, corazón, diafragma, hígado, bazo, esófago, estómago, intestinos, riñones, ganglios linfáticos y músculos esqueléticos se preservaron en formalina al 10%, obteniéndose de cada una, cortes hitológicos para su coloración. Los parásitos recuperados fueron lavados en salina y luego conservados en alcohol etílico al 70%. Para su examen, mediciones y fotografías, se los montó provisionalmente en glicerina.

## RESULTADOS

### Autopsia de *S. venaticus*:

Hallazgos Macroscópicos - Se observaron signos evidentes de traumatismos severos, traducidos por la presencia de hemotórax y hemoperitoneo con rupturas de aurícula e hígado. Había una aparente normalidad de las vísceras, fuera de las lesiones accidentales. En la tráquea, adheridos a la mucosa del tercio medio se encontraban dos especímenes de *Lagochilascaris* sp. En el intestino delgado se agrupaban decenas de acantocéfalos y algunos ancylostomídeos.

Hallazgos Microscópicos - A) El examen del sedimento de los líquidos de lavado de las vísceras huecas arrojó lo siguiente: En los obtenidos de la

tráquea y tráquea, habían abundantes huevos no segmentados cuya morfología correspondía a los del Género *Lagochilascaris* y además habían otros diferentes, similares a los del Género *Capillaria*. En el sedimento de los líquidos de lavado de los intestinos, los cuales contenían una relativa cantidad de heces, fueron hallados huevos de acantocéfalos, de ancylostomídeos, de dos tipos diferentes de *Capillaria* spp. y de *Lagochilascaris* sp., idénticos estos últimos a los observados en tráquea y laringe.

B) En el examen de cortes histológicos coloreados con H&E, PAS o Tricómico de Gomori no se evidenciaron anomalías, con la excepción de los correspondientes a laringe y tráquea en algunos de los cuales fueron localizadas secciones de lo que parecían formas parasitarias adultas degeneradas, en cuyo interior habían estructuras semejantes a huevos de *Lagochilascaris* sp. Estas estructuras estaban asentadas profundamente en aquellos órganos, situándose por detrás o en la intimidad de los cartílagos intrínsecos (Figura 1).

## MORFOLOGIA DE LOS ADULTOS DE *Lagochilascaris*

Nematodos filiformes en número de dos, ambos de sexo femenino y grávidos, con longitudes de 14,04 y 14,68 mm respectivamente. Cutícula con finas estriaciones transversales, con alas laterales poco salientes iniciadas a la altura del anillo nervioso y extendiéndose hasta la cola. La extremidad cefálica presenta tres labios pulposos tan largos como anchos, uno posterior y dos ventrolaterales con papilas y ánfides en arreglo propio de los ascarioides. La extremidad cefálica está separada del resto del cuerpo por un surco posterior, cuyo borde inferior se insinúa entre los labios en tres diferentes lugares, conformando prolongaciones o interlabios con semejanza triangular más que a punta de lanza que separan aquellos entre sí. El anillo nervioso se encuentra en ambos especímenes aproximadamente en la unión del cuarto anterior con los tres posteriores del esófago, y por detrás de él se abre el poro excretor.

El esófago tiene forma de maza alargada con su extremidad posterior más ancha, musculatura con estriaciones transversales, observándose tres núcleos glandulares cercanos a la unión con los intestinos, el mayor con forma arrañada. No hay ventrículo.

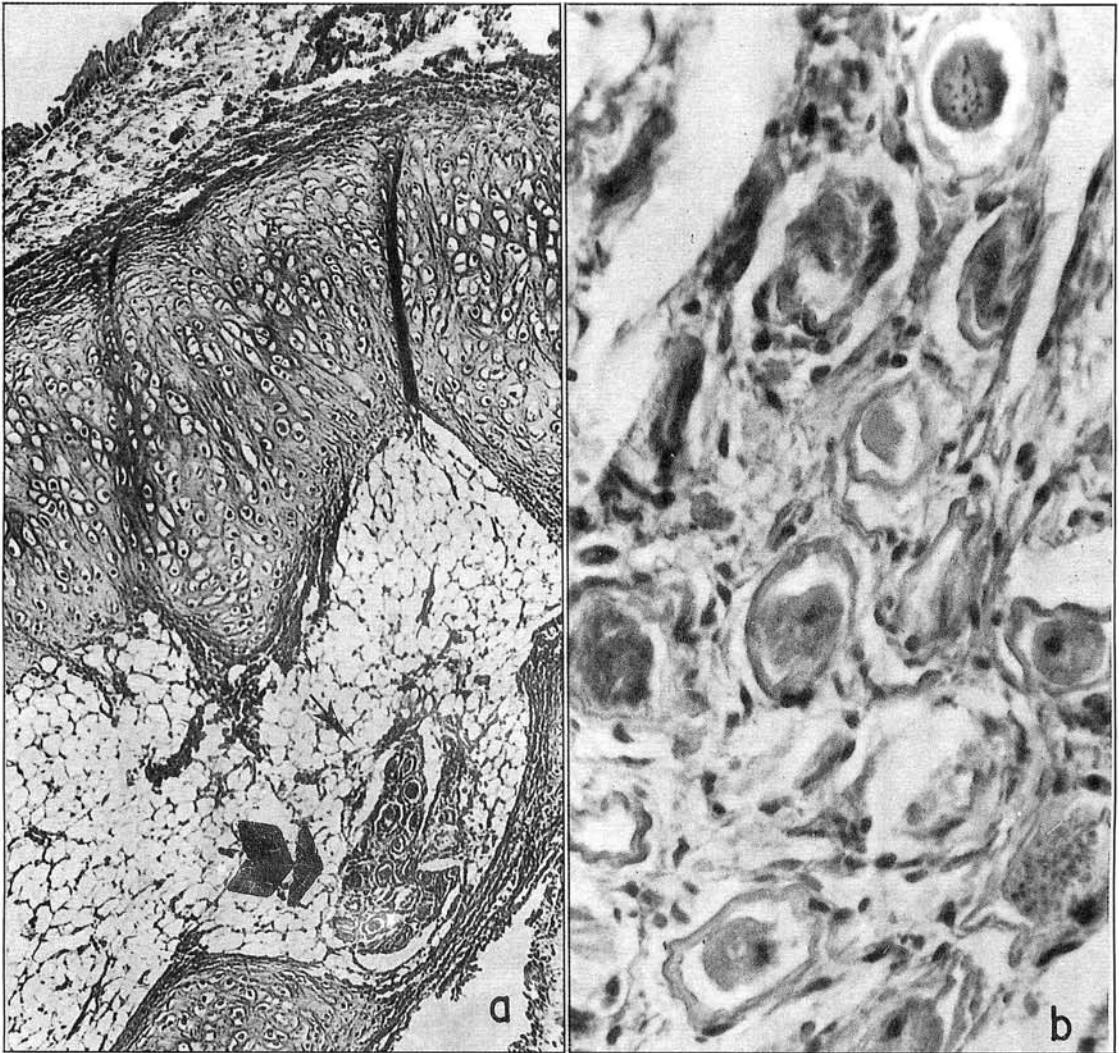


Figura 1 - Corte histológico de laringe de *S. venaticus*. A) Vista ampliada con la luz del órgano arriba y a la izquierda y el epitelio pseudo-estratificado ciliar. El cartilago hialino presenta una zona central ocupada por tejido adiposo con una formación de tipo parasitario (Flecha), 78 x. B) Sector ampliado de la misma formación, con estructuras ovulares con cáscaras de superficie irregular, 500 x. Coloración H&E.

La vulva se encuentra en ambos especímenes en la mitad posterior del cuerpo y es notable la cercanía de las asa ováricas a la base del esófago. El ano es subterminal y la cola ligeramente acintada y mucroniforme, con un pequeño engrosamiento terminal de la cutícula. Hay dos sobresalientes fasmides posteriores al ano (Figuras 2 y 3).

En una visión de conjunto, estos parásitos son más estrechos en la mitad anterior y su mayor anchura se encuentra a nivel de la vulva o en su cercanía (Tabla 1).

Los huevos vistos por transparencia en los brazos uterinos, detentaban las mismas características de los hallados en la tráquea e intestinos, presentando los últimos un intenso color pardo-marrón (Figura 4). La forma de los huevos era esférica, subsférica o elíptica, predominando un diámetro sobre el otro, con una media aritmética de 0,064 mm el mayor y de 0,056 - 0,057 mm para el menor en ambos grupos. La cáscara externa presentaba depresiones irregulares en su superficie, cuyo número a nivel de su circunferencia ecuatorial no sobrepasó las 25 ni fue menor de 18 (Tabla 2).

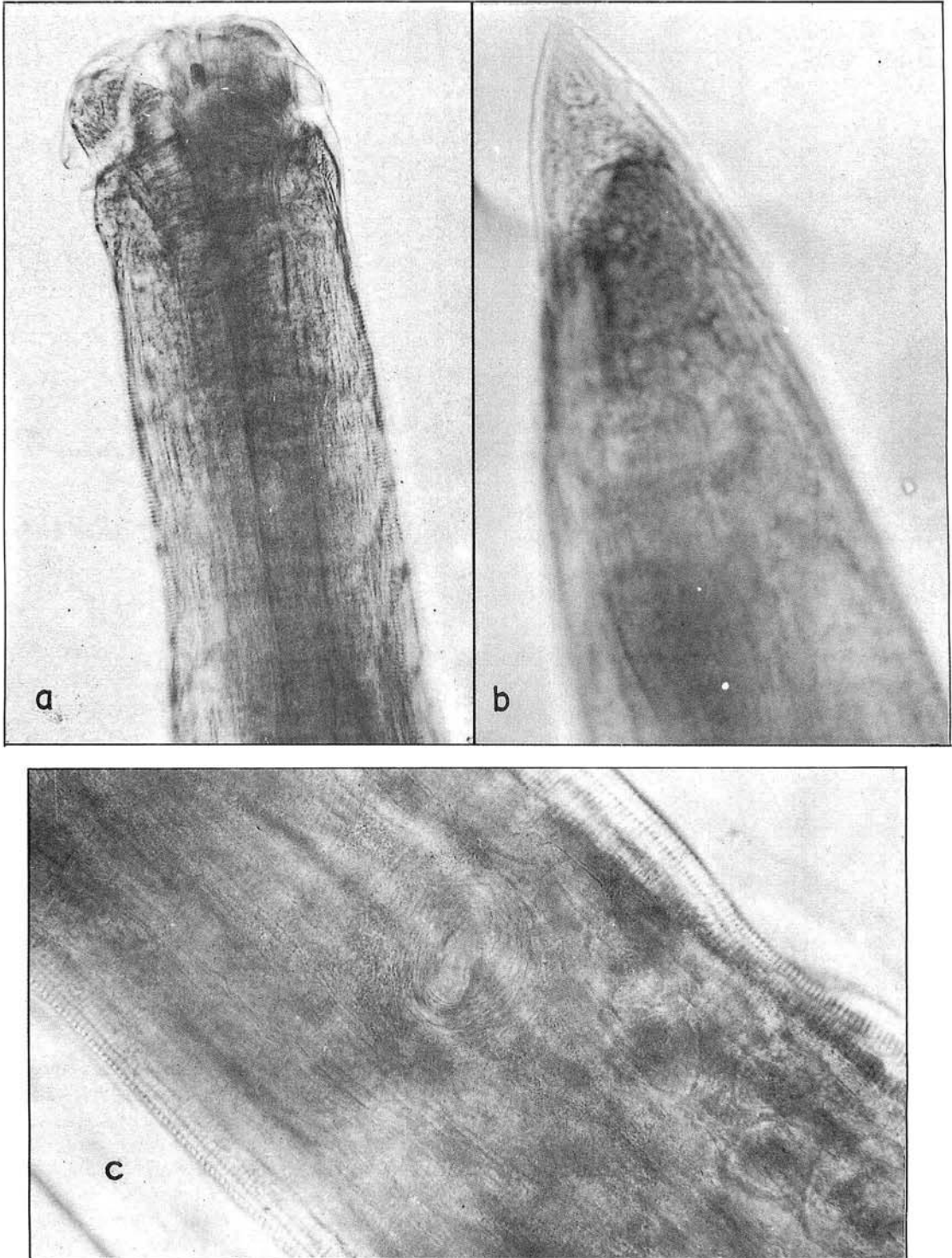


Figura 2 - *Lagochilascaris* sp. hallado en *S. venaticus*. A) Extremidad anterior con labios pulposos limitados por detrás por el surco postcefálico. B) Cara ventral de la extremidad posterior con una de las fasmides sobre el borde cuticular, 200 x. C) Sector de la mitad posterior correspondiente a la localización de la vulva, la cual se observa como una hendidura transversal, rodeada de líneas concéntricas. Se pueden ver huevos intrauterinos por transparencia, 500 x.

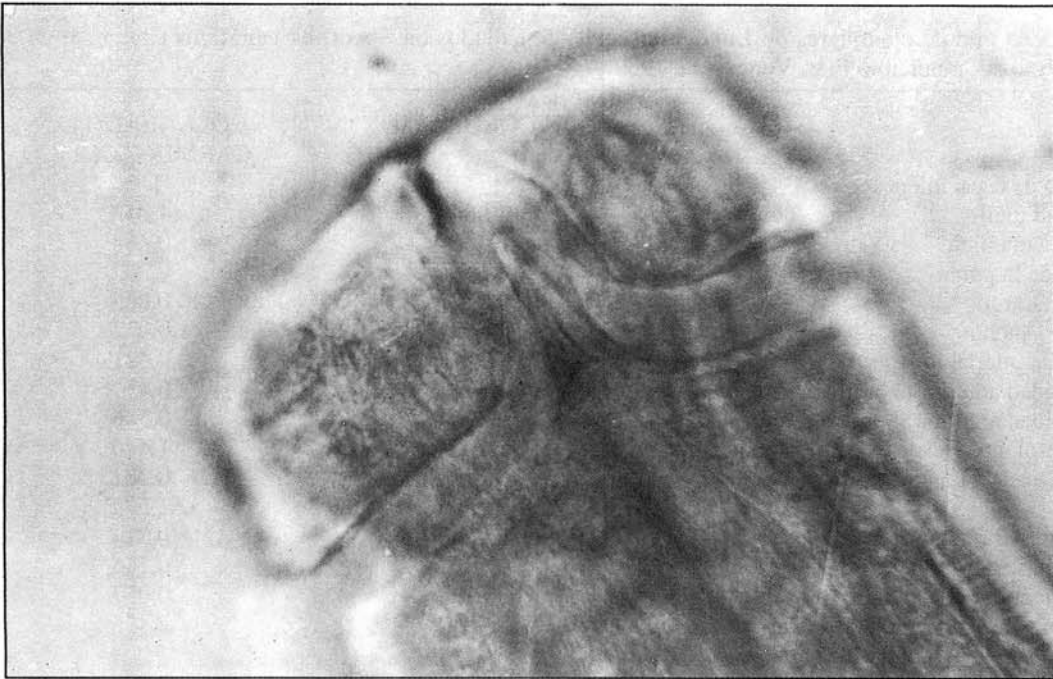


Figura 3 - *Lagochilascaris* sp. Vista cefálica lateral. La focalización microscópica es profunda, permitiendo observar una prolongación del borde posterior del surco postlabial, o interlabio de forma triangular, 500 x.

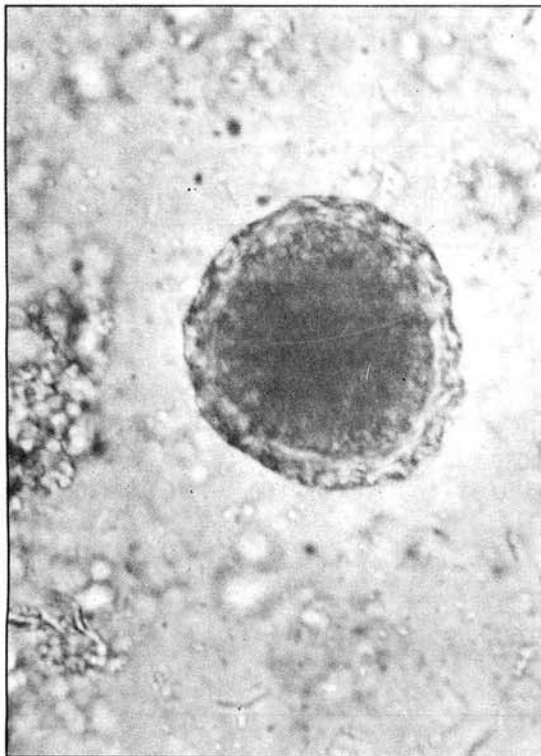


Figura 4 - Huevo de *Lagochilascaris* sp. en contenido intestinal de *S. venaticus*. El número de las depresiones a nivel ecuatorial es de 23, 500 x.

## DISCUSION

La infortunada circunstancia de recibir el espécimen de *S. venaticus* congelado e incompleto, impidió por un lado la incubación de los huevos de *Lagochilascaris* sp., y por el otro la obtención de vermes machos, los cuales obviamente se hallaban presentes dado el estado de gravidez de los vermes hembras de la tráquea.

Comparando las medidas obtenidas en los dos ejemplares de *Lagochilascaris* sp., con las reportadas para otras especies del género: *L. major*, *L. buckleyi*, *L. turgida* y *L. minor*<sup>11</sup> y para *L. sprenti*<sup>1</sup>, se pudo establecer sólidas diferencias con *L. major*, *L. buckleyi* y *L. sprenti* y menores con *L. turgida* o *L. minor*.

En efecto, en una síntesis relativa a ciertos caracteres de valor taxonómico, *L. major* posee huevos con 35-45 excavaciones a nivel del ecuador; *L. buckleyi* presenta la vulva en la mitad anterior del cuerpo y el tamaño de los huevos varía entre 0,051 - 0,066 por 0,041 - 0,054 mm; *L. sprenti* también presenta la vulva en la mitad anterior del cuerpo y el número de hoyuelos en la superficie de los huevos es de 24-31; *L. turgida* tiene sus interlabios en

TABLA 1

Medidas en mm de ejemplares de *Lagochilascaris* sp. hallados en *Speothos venaticus* capturado en el estado Bolívar, municipio Piar, Venezuela, 1989.

	SIN COLORACION	COLOREADO CON CARMIN-ACETICO
Número de especímenes	1	1
Longitud total	14,684	14,043
Anchura máxima	0,466	0,434
Ancho de la punta	0,158	0,209
Labios: Largo	0,052	0,065
Ancho	0,069	0,072
Distancia interlabio	0,021	0,021
Extremidad anterior al anillo nervioso	0,347	0,434
Extremidad anterior al poro excretor	0,390	0,506
Largo esófago (Desde extremidad anterior)	1,400	1,446
Cola (Cloaca a punta)	0,271	0,282
Vulva	53,360*	51,572*
Collarín (Altura)	0,014	0,014
Ancho base del esófago	0,130	0,144
Ancho menor del esófago	0,072	0,057
Distancia base esófago al asa ovárica	2,929	2,435
Distancia de la base del esófago al útero indiviso	3,387	3,954
Anchura de la cabeza	0,144	0,152
Ancho cuerpo a nivel de la vulva	0,466	0,427

\* = Porcentaje de largo total a extremidad anterior.

TABLA 2

Numero de las depresiones superficiales a nivel del ecuador y valores de los diametros en mm, de huevos no segmentados en heces (A) y traquea (B) hallados en *Speothos venaticus*, pertenecientes a *Lagochilascaris* sp., 1989.

DIAMETROS:	(A)		(B)	
	MAYOR	MENOR	MAYOR	MENOR
Rango	0,057-0,072	0,052-0,063	0,063-0,066	0,049-0,063
x	0,064	0,056	0,064	0,057
S <sub>x</sub>	0,0032	0,0037	0,0015	0,0042
IC (95%)	(0,063-0,065)	(0,0055-0,057)	(0,063-0,065)	(0,054-0,060)
n	41	41	9	9
DEPRESIONES EN EL ECUADOR:				
Rango	18-24	17-24		
x	20,76	19,00		
IC (95%)	(20,23-21,28)			
n	30	9		

n = Número de especímenes

x = Media aritmética

S<sub>x</sub> = Desviación standard

IC = Intervalo de confianza (95%)

forma de punta de lanza, y la vulva se sitúa en la mitad anterior del cuerpo.

En cuanto a *L. minor*, hemos comparado los especímenes de *Lagochilascaris* sp. con ejemplares del mismo tamaño de aquel, obtenidos de un paciente humano y las diferencias encontradas son principalmente relativas a las partes blandas, como por ejemplo la mayor robustez de *L. minor* en la mitad anterior del parásito, lo que incidiría en ciertas diferencias como una mayor distancia del anillo nervioso a la extremidad anterior, un esófago con forma de maza menos pronunciada y una gran distancia del mismo al asa ovárica, por el contrario, la vulva se puede encontrar en la mitad posterior del cuerpo y los interlabios son idénticos. Pero es en las características de los huevos donde la similitud es mayor entre ambos, en efecto, al comparar los valores medios en las mediciones de series de huevos de *L. minor* en el paciente humano<sup>15</sup> con las obtenidas en *Lagochilascaris* sp., las diferencias en los diámetros mayor y menor no sobrepasan el 5% entre unos y otros, mientras que en el número de hoyuelos de la superficie de la cáscara, la diferencia llega al 8%, lo cual es comprensible si tomamos en cuenta que este dato morfológico es susceptible de sufrir modificaciones por un mismo observador, dado el relativo amplio margen al desplazar el tubo del microscopio cuando se focaliza el ecuador del huevo.

De lo establecido en *S. venaticus*, parecería que esta especie constituye un hospedador natural final normal para *Lagochilascaris* sp. dentro de un ciclo biológico indirecto, ya que no fue posible determinar la presencia de estadios larvales en ninguno de los órganos y tejidos examinados. Los vermes adultos asentados en cavidades neumatizadas del aparato respiratorio superior, aparentemente tenían acceso a los tejidos profundos de estos órganos, en los cuales no se localizaron áreas inflamadas o abscedadas, lo que induce a pensar que puede haber un flujo "normal" entre la luz de estos órganos y los tejidos profundos, como ha sido descrito en el estómago de marsupiales parasitados por *Lagochilascaris sprenti*<sup>10</sup>.

## SUMMARY

**Natural infection of *Speothos venaticus* (Carnivora: Canidae) by adult *Lagochilascaris* sp.**

An adult male *Speothos venaticus* Lund (bush

dog) was found killed on a rural road in the North-east of Bolívar State, in a locality where a patient with lagochilascariasis has lived for the past 16 years. The animal was frozen for 1 month, and after removal of the head and skin, was autopsied. Two adult gravid females of *Lagochilascaris* sp. were found in the trachea. Certain morphological characteristics of the soft parts differed from the description given for *Lagochilascaris minor* Leiper, 1909; however, stable characters, such as the form of the interlabials, the location of the vulva, and particularly the size and number of depressions of the egg shell appear to indicate that the worms are of the above mentioned species. Unfortunately, no males were found for study of the spicules and ejaculatory duct. In histological sections of the larynx and the trachea from the deep tissues, parts of degenerated worms were found, with characteristics attributable to *Lagochilascaris* sp.

## AGRADECIMIENTOS

Al Ecólogo EDUARDO ALVAREZ de la Universidad de Florida, Departamento de Vida Silvestre, Escuela de Recursos Forestales y Conservación, USA; quién colectó e identificó al espécimen de *Speothos venaticus* que fue usado en este estudio.

A Mister IAN McLURE del Instituto de Zoología Tropical de la Universidad Central de Venezuela, por su traducción al Inglés del resumen.

## REFERENCIAS BIBLIOGRAFICAS

1. BOWMAN, D.D.; SMITH, J.L. & LITTLE, M.D. - *Lagochilascaris sprenti* sp.n. (Nematoda: Ascarididae) from the opossum *Didelphis virginiana* (Marsupialia: Didelphidae). *J. Parasit.*, 69: 754-760, 1983.
2. BRENES-MADRIGAL, R.R.; RUIZ, A. & FRENKEL, J.K. - Discovery of *Lagochilascaris* sp. in the Larynx of a Costa Rican Ocelot (*Felis pardalis mearnsi*). *J. Parasit.*, 58: 978, 1972.
3. CAMPOS, D.M.B. & FREIRE, L.G. - Considerações sobre a evolução do *Lagochilascaris minor* Leiper, 1909. II. Susceptibilidade de diferentes linhagens de camundongos e hamster a ovos embrionados do parasito. In: CONGRESSO DA SOCIEDADE BRASILEIRA DE MEDICINA TROPICAL, 25, Florianópolis, SC, 1989. *Resumos dos temas-livres*. p. 106.
4. CAMPOS, D.M.B.; FREIRE, L.G. & VIEIRA, M.A. - Ciclo evolutivo do *Lagochilascaris minor* Leiper, 1909. Resultados preliminares. In: CONGRESSO DA SOCIEDADE BRASILEIRA DE MEDICINA TROPICAL

- CAL, 26, Natal, RN, 1990. **Resumos dos temas-livres**. p. 163-164.
5. FRAIHA NETO, H.; BARROS, V.L.R.S.; ROCHA, M.P.C. & CARVALHO, R.A. - *Lagochilascaris minor* em gato doméstico. Primeiro registro de infecção natural, associado a um caso humano. In: CONGRESSO DA SOCIEDADE BRASILEIRA DE MEDICINA TROPICAL, 20, Salvador, BA, 1984. **Programa e Resumos**. p. 121. Res. nº 266.
  6. FRAIHA, H.; LEÃO, R.N.Q. & COSTA, F.S.A. - Lagoquilascariase humana e dos animais domésticos. **Zoonoses Rev. int.**, 1: 25-33, 1989.
  7. MARTINEZ MARAÑÓN, R. - Parásitos animales de la región buconasofaríngea. **Revista ADM (Asociación Dental Mexicana)**, 37: 340-369, 1980.
  8. RAUSCH, R. & BERNSTEIN, J.J. - *Echinococcus vogeli* sp.n. (Cestoda: Taeniidae) from the bush dog, *Speothos venaticus* (Lun). **Z. Tropenmed. Parasit.**, 23: 25-34, 1972.
  9. RAUSCH, R.; D'ALESSANDRO, A. & RAUSCH, V.R. - Characteristic of the larval *Echinococcus vogeli* Rausch & Bernstein, 1972 in the natural intermediate host, the paca, *Cuniculus paca* L. (Rodentia: Dasyproctidae). **Amer. J. trop. Med. Hyg.**, 30: 1043-1052, 1981.
  10. SMITH, J.L.; BOWMAN, D.D. & LITTLE, M.D. - Life cycle and development of *Lagochilascaris sprenti* (Nematoda: Ascarididae) from opossums (Marsupialia: Didelphidae) in Louisiana. **J. Parasit.**, 69: 739-745, 1983.
  11. SPRENT, J.F.A. - Speciation and development in the genus *Lagochilascaris*. **Parasitology**, 62: 71-112, 1971.
  12. STURION, D.J.; GASTE, L. & YAMAMURA, M.H. - Alterações esofágicas pelo *Lagochilascaris minor* em cão. In: CONGRESSO BRASILEIRO DE MEDICINA VETERINÁRIA, 18, Santa Catarina, 1982. **Anais**. p. 265.
  13. VIDOTTO, O.; ARAUJO, P.; ARTIGAS, P.T.; REIS, A.C.F.; VIOTTI, N.M.A.; PEREIRA, E.C.P. & YAMAMURA, M.H. - Caso de Lagochilascariase minor em cão. In: CONGRESSO BRASILEIRO DE PARASITOLOGIA, 7, Porto Alegre, 1982. **Anais**. p. 76.
  14. VOLCÁN, G.S. - Estado actual del Género *Lagochilascaris* Leiper, 1909 y sus relaciones con otros ascaridios de Felidae y Canidae. In: Reunión de la Sociedad Parasitológica Venezolana. Ciudad Bolívar, 1990. (Boletín nº 20, p. 9).
  15. VOLCÁN, G.S. & MEDRANO, C.E. - Infecção inducida en el roedor selvático *Dasyprocta leporina* (Rodentia: Dasyproctidae), con huevos larvados de *Lagochilascaris minor* (Nematoda: Ascarididae). **Rev. Inst. Med. trop. S. Paulo**, 32: 395-402, 1990.

Recebido para publicação em 19/02/1991.  
Aceito para publicação em 04/04/1991.