

Diagnóstico pós-morte de *Aelurostrongylus abstrusus* e caracterização morfométrica de ovos e mórulas por meio de histologia e impressão de tecido

Diagnostic post-mortem of *Aelurostrongylus abstrusus* and the morphometric characterization of the eggs and the morule by histology and tissue imprint

Alessandra Scofield¹ Renata Cunha Madureira¹
Carlo José Freire de Oliveira² Daniel da Silva Guedes Junior³
Cleber Oliveira Soares⁴ Adivaldo Henrique da Fonseca⁵

- NOTA -

RESUMO

Os objetivos deste trabalho foram diagnosticar *Aelurostrongylus abstrusus* por meio das técnicas de histologia e impressão de tecido pulmonar de gato doméstico e realizar a caracterização morfométrica de ovos e mórulas desse nematódeo. Pela histologia, os ovos (n=100) mediram, em média, 83,4 x 65,5µm, índice morfométrico (IM) 0,8 e as mórulas (n=100) mediram, em média, 45,4 x 31,8µm, IM 0,7. Pela impressão de pulmão, os ovos (n=100) mediram, em média, 105,3 x 93,6µm, IM 0,9, e as mórulas (n=100) mediram, em média, 43,1 x 36,5µm, IM 0,8. A utilização da técnica de impressão de tecido permitiu a observação das mesmas formas parasitárias visualizadas histologicamente. Os resultados sugerem a viabilidade da utilização dessa técnica no diagnóstico pós-morte de *A. abstrusus*.

Palavras-chave: verme pulmonar, histologia, impressão de tecido, morfometria.

ABSTRACT

The aim of this work was the diagnose of *Aelurostrongylus abstrusus* using histological techniques and lung tissue imprint, performing also morphometric characterization of the eggs and the morule of this nematode.

When observed in histological sections, the mean size of the eggs (n=100) was 83,4 x 65,5µm, morphometric index (MI) 0,8, and the mean size of the morule (n=100) was 45,4 x 31,8µm, MI 0,7. When observed in the lung tissue imprint, the mean size of the eggs (n=100) was 105,3 x 93,6µm, MI 0,9 and the mean size of the morule (n=100) was 43,1 x 36,5µm, MI 0,8. The lung tissue imprint employed allowed the observation of the same parasitic forms visualized in histological sections. The results suggest the viability of using this technique for the pós-morte diagnostic of *A. abstrusus*.

Key words: lung worm, histology, imprint, morphometry.

Aelurostrongylus abstrusus é um nematódeo de distribuição mundial (HAMILTON & MCCAW, 1968; LANE & KOCAN, 1983; SOULSBY, 1987; WILLARD et al., 1988) que parasita pequenas ramificações de artérias pulmonares, alvéolos, dutos alveolares e bronquíolos de gatos domésticos (MILLER et al., 1984; RIBEIRO & LIMA, 2001; TÜZER et al., 2002) e felídeos silvestres (WEST et

¹Curso de Pós-graduação em Ciências Veterinárias, Universidade Federal Rural do Rio de Janeiro (UFRRJ), Br 465, Km 7,5, 23851-970, Seropédica, RJ, Brasil. E-mail: lecascofield@hotmail.com. Autor para correspondência.

²Curso de Pós-graduação em Imunologia Básica e Aplicada, Faculdade de Medicina de Ribeirão Preto Universidade São Paulo (USP), Ribeirão Preto, SP, Brasil.

³Curso de Pós-graduação em Medicina Veterinária, UFRRJ, Seropédica, RJ, Brasil.

⁴Pesquisador do Centro Nacional de Pesquisa de Gado de Corte (CNPGC), Empresa Brasileira de Pesquisa Agropecuária (EMBRAPA), Campo Grande, MS, Brasil.

⁵Departamento de Epidemiologia e Saúde Pública, Laboratório de Doenças Parasitárias, UFRRJ, Seropédica, RJ, Brasil.

al., 1977; CASTRO et al., 1999; BJORK et al., 2000). Os sinais clínicos e lesões de aelurostrongilose dependem da quantidade de parasitos envolvidos e da resposta dos felídeos às formas parasitárias adultas, larvas e ovos (SCOTT, 1973). As infecções severas frequentemente acarretam pneumonia, efusão pleural, piotórax, anorexia, diarreia e morte súbita, devido à postura simultânea de grande número de ovos no parênquima pulmonar (MILLER et al., 1984; SOULSBY, 1987).

O ciclo de vida de *A. abstrusus* é complexo e envolve moluscos terrestres e aquáticos, como hospedeiros intermediários, e répteis, anfíbios, aves e pequenos mamíferos, como hospedeiros paratênicos. A infecção em gatos é resultante da ingestão de um desses hospedeiros e as larvas infectantes de terceiro estágio penetram na mucosa do sistema digestivo do hospedeiro definitivo e chega aos pulmões pelo sistema linfático, onde desenvolvem-se até as formas adultas. A oviposição e o desenvolvimento das larvas de primeiro estágio ocorrem no parênquima pulmonar. Ovos e larvas são posteriormente deglutidos e eliminados juntamente com as fezes. No meio ambiente, as larvas livres sobrevivem por até duas semanas e, ao serem ingeridas ou penetrarem nos hospedeiros intermediários, desenvolvem-se em larvas de terceiro estágio infectantes (HAMILTON & MCCAW, 1968; SOULSBY, 1987; RIBEIRO & LIMA, 2001).

A determinação da prevalência de aelurostrongilose, nos hospitais veterinários tem sido dificultada, devido à ausência de sinais clínicos e à falta de diagnóstico (SCOTT, 1973). O diagnóstico tem sido realizado através de exames coprológicos (CASTRO et al., 1999; SCHUSTER, R. et al., 1999; TÜZER et al., 2002), lavado traqueal (BARRS et al., 1999), histologia (WILLARD et al., 1988) e radiografia de pulmão (LOSONSKY et al., 1983; WILLARD et al., 1988; BARRS et al., 1999).

O presente trabalho teve como objetivos realizar o diagnóstico pós-morte de *A. abstrusus* em um gato doméstico, por meio das técnicas de histologia e impressão de tecido pulmonar, e caracterizar morfometricamente ovos e mórulas desse nematódeo.

Em junho de 1998, um gato doméstico fêmea, de aproximadamente 12 anos, veio a óbito em consequência de complicações respiratórias. À necropsia, fragmentos de diferentes órgãos foram coletados para serem processados segundo as técnicas de histologia e impressão de tecido. As amostras destinadas à histologia foram fixadas em formol a 10% e processadas pelos métodos rotineiros, incluídas em parafina, cortadas na espessura de 5µm e coradas com

hematoxilina-eosina (HE), para posterior exame em microscópio óptico. Para a técnica de impressão de tecido, fragmentos de tecido a fresco foram pressionados sobre lâminas, por aproximadamente três segundos, favorecendo a manutenção da sua impressão. Após a confecção das lâminas, elas foram fixadas em álcool metílico absoluto e coradas durante 30 minutos com Giemsa diluído em tampão fosfatado pH 6,8, para posterior exame em microscópio óptico.

Procedeu-se a caracterização morfométrica de um parasito pulmonar mensurando 100 formas de ovos e 100 mórulas, nos cortes histológicos, e 100 formas de ovos e 100 mórulas, nas impressões de pulmão, por análise em um microscópio fotônico (Leitz Wetzalar – Dialux 20 EB), sob objetiva de 40X acoplada a uma ocular micrométrica (Wild-pZo) com aumento de 15X. Foram avaliados os parâmetros relativos ao diâmetro menor (dm), ao diâmetro maior (DM) e ao índice morfométrico ($IM=dm/DM$) das formas parasitárias analisadas.

Nos cortes histológicos de pulmão e nas lâminas de impressão pulmonar, foram observados ovos (Figuras 1 e 2 A-C) e larvas em diferentes fases de desenvolvimento de *A. abstrusus* (Figuras 1 e 2 B-D). Pela análise histológica os ovos (n=100) mediram $83,4 \pm 12,9 \times 65,5 \pm 9,1 \mu m$, $IM 0,8 \pm 0,1$, e as mórulas (n=100) mediram $45,4 \pm 6,3 \times 31,8 \pm 4,7 \mu m$, $IM 0,7 \pm 0,1$. Pela análise de impressões de pulmão, os ovos (n=100) mediram $105,3 \pm 11,3 \times 93,6 \pm 12,7 \mu m$, $IM 0,9 \pm 0,1$, e as mórulas (n=100) mediram $43,1 \pm 10,6 \times 36,5 \pm 9,9 \mu m$, $IM 0,8 \pm 0,1$.

Raros são os relatos de diagnóstico pós-morte de aerulostrongilose, sendo a análise histológica a técnica empregada nesses casos. Em um estudo de prevalência de parasitos respiratórios e avaliação de diferentes técnicas de diagnóstico,

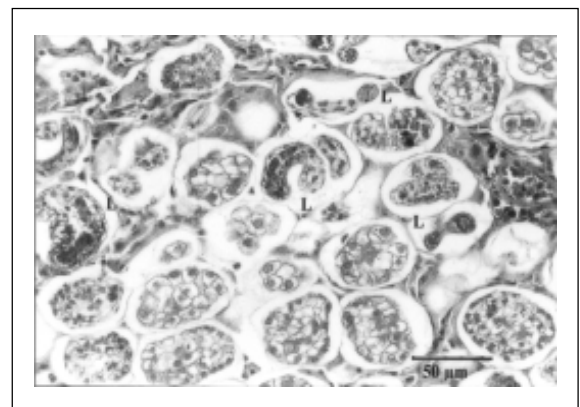


Figura 1 – Formas evolutivas de *Aelurostrongylus abstrusus* em histologia de pulmão de gato doméstico: ovos e larvas em formação (L) (HE, objetiva 40X, ocular 10X).

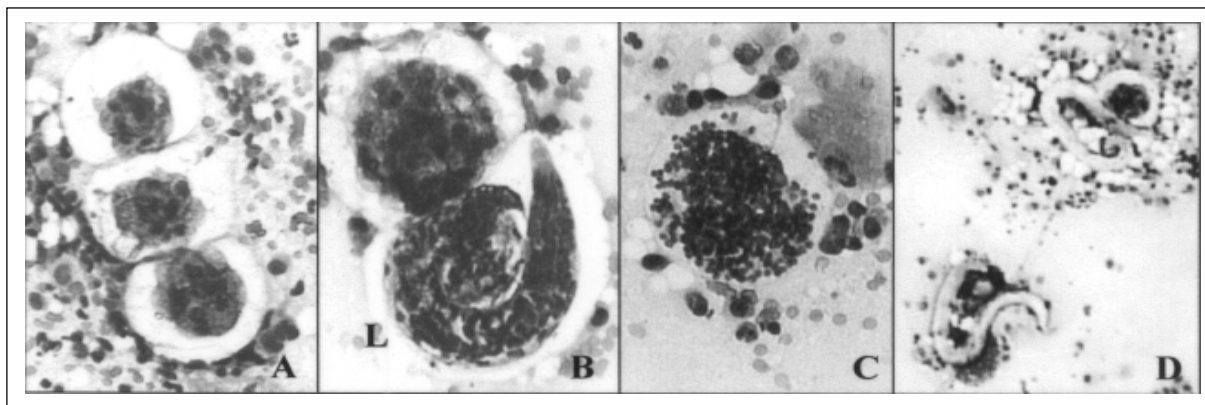


Figura 2 – Formas evolutivas de *Aelurostrongylus abstrusus* em impressão de tecido pulmonar de gato doméstico. A. Ovos em fase de mórula (Giemsa, objetiva 20X, ocular 10X); B. Ovo e larva em formação (L)(Giemsa, objetiva 40X, ocular 10X); C. Ovo em fase de formação de larva (Giemsa, objetiva 40X, ocular 10X); D. Larvas (Giemsa, objetiva 10X, ocular 10X).

WILLARD et al. (1988) examinaram 108 gatos domésticos eutanizados, diagnosticando *A. abstrusus* em vinte deles (18,5%) pelo exame coprológico, necropsia ou exame histológico. Dezoito desses vinte animais apresentaram larvas de primeiro estágio, detectadas ao exame coprológico utilizando a técnica de Baerman. Nove destes gatos também apresentaram formas adultas no pulmão, observadas ao exame histológico. Apenas dois animais com aelurostrongilose (10%) foram diagnosticados pela detecção dos parasitos somente no exame histológico de pulmão.

No presente trabalho, diferentes formas evolutivas de *A. abstrusus* foram observadas tanto por exame histológico, quanto pela técnica de impressão de tecido. Com isso, os autores sugerem a viabilidade da utilização da técnica de impressão de tecido no diagnóstico *pós-morte* de *A. abstrusus*, uma vez que ela é rápida, de baixo custo e de fácil execução. No entanto, ressalta-se a importância da realização de estudos com um número maior de casos de aelurostrongilose felina, para avaliação da eficiência dessa técnica.

AGRADECIMENTOS

Nossos agradecimentos ao CNPq, CAPES e FAPERJ pelo apoio financeiro.

REFERÊNCIAS

- BARRS, V.R. et al. Concurrent *Aelurostrongylus abstrusus* infection and salmonellosis in a kitten. *Australian Veterinary Journal*, v.77, n.4, p.229-232, 1999.
- BJORK, K.E. et al. Parasites and parasite stages of free-ranging wild lions (*Panthera leo*) of Northern Tanzania. *Journal of Zoo and Wildlife Medicine*, v.31, n.1, p.56-61, 2000.
- CASTRO, J.M. Ocorrência de parasitos em felídeos de zoológicos do Estado de Minas Gerais - Brasil. In: SEMINÁRIO BRASILEIRO DE PARASITOLOGIA VETERINÁRIA, 11., 1999, Salvador-BA. *Anais...* Ilhéus : Universidade Estadual de Santa Cruz, 1999. 250p. p.181.
- HAMILTON, J.M.; MCCAW, A.W. The output of first stage larvae by cats infested with *Aelurostrongylus abstrusus*. *Journal of Helminthology*, v.XLII, n.3/4, p.295-298, 1968.
- LANE, J.R.; KOCAN, A.A. *Hepatozoon* sp infection in bobcats. *Journal of American Veterinary Medical Association*, v.183, n.11, p.1323-1324, 1983.
- LOSONSKY, J.M. et al. Radiographic evaluation of pulmonary abnormalities after *Aelurostrongylus abstrusus* inoculation in cats. *American Journal of Veterinary Research*, v.44, p.478-482, 1983.
- MILLER, B.H. et al. Pleural effusion as a sequela to aelurostrongylosis in a cat. *Journal of American Veterinary Medical Association*, v.185, n.5, p.556-557, 1984.
- RIBEIRO, V.M.; LIMA, W.S. Larval production of cats infected and re-infected with *Aelurostrongylus abstrusus* (Nematoda: Protostrongylidae). *Revue Médicine Veterinaire*, v.152, n.11, p.815-820, 2001.
- SCHUSTER, R. et al. *Opisthorchis felineus*, *Ancylostoma tubaeforme* und *Aelurostrongylus abstrusus* 3 selten diagnostizierte parasiten bei einer einheimischen hauskatze. *Kleintierpraxis*, v.2, p.73-148, 1999.
- SCOTT, D.W. Current knowledge of aelurostrongylosis in the cat. *Cornell Veterinary*, v.63, p.483-500, 1973.
- SOUSLBY, E.J.L. *Parasitología y enfermedades parasitarias en los animales domésticos*. México, London: Bailliére, Tindall and Cassell, 1987. 824p.

TÜZER, E. et al. A case of *Aelurostrongylus abstrusus* infection in a cat in Istanbul, Turkey and its treatment with moxidectin and levamisole. **Turk Journal Veterinary Animal Science**, v.26, p.411-414, 2002.

WILLARD, M.D. Diagnosis of *Aelurostrongylus abstrusus* and *Dirofilaria immitis* infections in cats

from a humane shelter. **Journal of American Veterinary Medical Association**, v.192, n.7, p.913-916, 1988.

WEST, B. et al. *Aelurostrongylus abstrusus* infection in the cheetah. **Journal of Helminthology**, v.51, n.3, p.210-1, 1977.