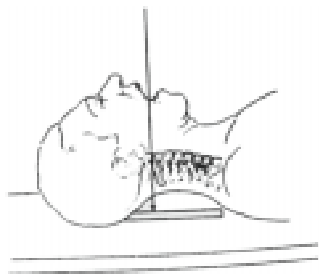


CISTO ÓSSEO ANEURISMÁTICO

Incidência Trans-oral



Rx da Coluna Cervical

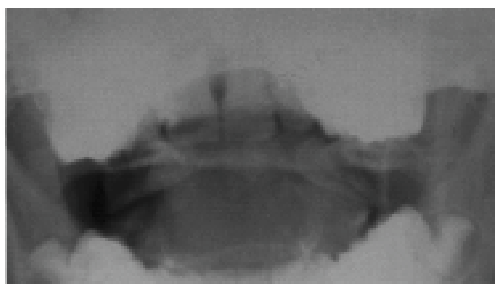



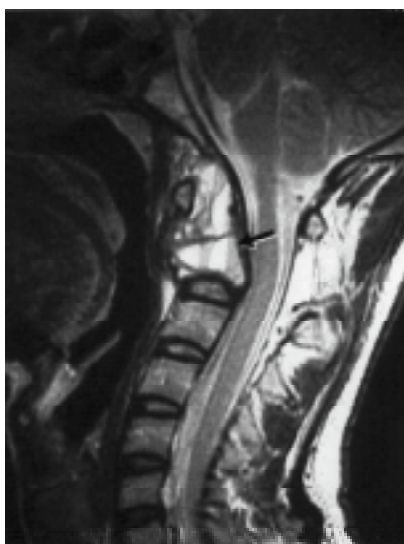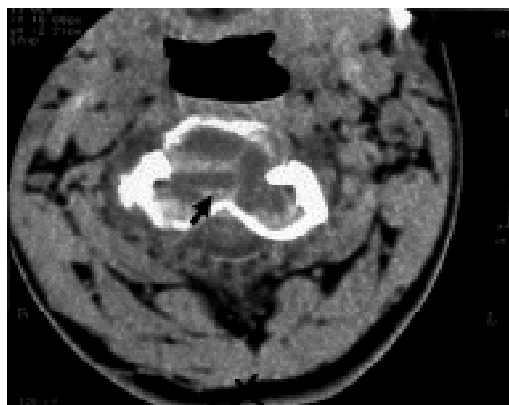
Fig. 1 – Imagem osteolítica, insuflativa, em corpo de C2 e processo odontóide.

Fig. 2 – Lesão osteolítica, heterogênea, com adelgaçamento da cortical óssea com septos de permeio. Nível líquido (seta)



Nível líquido – líquido restringe o diagnóstico diferencial de lesão óssea

Tomografia Computadorizada – Corte Axial Cervical (C2)



Criança, 10 anos @ nível líquido-líquido, restringe o diagnóstico diferencial de lesão óssea:

- cisto ósseo aneurismático;
- condroblastoma;
- osteoblastoma;
- tumor de células gigantes;
- sarcoma osteogênico;
- neoplasias ósseas após quimio e radioterapia;
- lesões hemorrágicas;
- abscesso

Fig. 3 – Ressonância Magnética (Fast T2) – Corte Sagital. Alteração da forma de C2, com expansão, compressão do espaço peridural e medula espinhal. Cifose angular. Nível líquido - líquido no interior da lesão, decorrente da sedimentação de debris proteináceos

LUIZ ANTONIO NUNES DE OLIVEIRA – SAULO DE TARZO OLIVEIRA CANTONI – CARLOS SHIMIZU
SERVIÇO DE DIAGNÓSTICO POR IMAGEM DO INSTITUTO DA CRIANÇA – FMUSP – CASA DA ESPERANÇA DE SANTO ANDRÉ – SP