

# UTILIZAÇÃO DA VEIA GLICEROLADA NA REGENERAÇÃO NEURAL. ESTUDO EXPERIMENTAL EM RATOS

## THE USE OF GLYCEROL-TREATED VENOUS GRAFT IN DAMAGED NERVES REPAIR: AN EXPERIMENTAL STUDY IN RATS

ARMANDO DOS SANTOS CUNHA<sup>1</sup>, SANDRO PINHEIRO DE SOUZA LEMOS<sup>1</sup>, CIRO FERREIRA DA SILVA<sup>2</sup>, TARCÍSIO ELOY PESSOA BARROS FILHO<sup>3</sup>, MARCIO PAULINO COSTA<sup>4</sup>, MARCUS CASTRO FERREIRA<sup>5</sup>

### RESUMO

A auto-enxertia de nervo é o tratamento de escolha para grandes perdas de tecido neural que não podem ser reparadas por meio de rafia primária. A utilização do enxerto venoso previamente conservado em glicerol seria uma alternativa para diminuir o tempo operatório e a morbidade cirúrgica nesses casos. Os vasos preservados em glicerol não apresentam destruição de sua estrutura, o que permite seu uso na microcirurgia vascular, tendo a vantagem de diminuir a imunogenicidade do enxerto. O objetivo deste trabalho experimental foi comparar o grau de reparação nervosa, utilizando análise histológica, contagem do número de axônios mielinizados regenerados e análise funcional, obtida com a interposição de enxerto autógeno (grupo A) e de tubo de veia glicerolada (grupo B) em defeitos de 5 mm no nervo fibular de ratos Wistar. Somente no grupo A foi observado a formação de neuroma. O grupo B apresentou padrões histológicos compatíveis com diminuição quantitativa do número de axônios mielinizados regenerados em menor número em relação ao grupo A (controle). Na recuperação funcional, não houve diferença estatisticamente significativa entre os dois grupos.

**Descritores:** Nervos periféricos/cirurgia; Regeneração nervosa; Glicerol; Veias.

**Citação:** Cunha AS, Lemos SPS, Silva CFD, Barros Filho TEP, Costa MP, Ferreira MC. Utilização da veia glicerolada na regeneração neural. estudo experimental em ratos. *Acta Ortop Bras.* [periódico na Internet]. 2007; 15(4):210-213. Disponível em URL: <http://www.scielo.br/aob>.

### INTRODUÇÃO

As possíveis causas de destruição parcial de fibras nervosas, são as traumáticas, neoplásicas e as iatrogênicas<sup>(1)</sup>. A repercussão imediata é o déficit funcional, que conforme a gravidade do acometimento e a sua extensão, pode tornar impossível o reparo através de rafia primária.

Dentre todas as técnicas disponíveis para a reparação neural a rafia primária destaca-se como a de melhores resultados histológicos e funcionais, seguida pela técnica de auto-enxertia<sup>(2,3)</sup>. Esta técnica é capaz de guiar o crescimento axonal e unir as extremidades do coto distal e proximal, reduzindo a tensão na linha de sutura, fator este que inibiria a reparação neural<sup>(1)</sup>.

Com a utilização da auto-enxertia, alguns fatores devem ser considerados: 1) sempre produz morbidade da área doadora; 2) extensas perdas de tecido neural demandam grande quantidade de

### SUMMARY

Autografting is the treatment of choice for cases of major nervous tissue loss where the ruptured nerve ends cannot be reduced. The use of a venous autograft previously treated with glycerol may be an alternative treatment, as it reduces surgery time duration and level of morbidity. Blood vessel explants, used in vascular microsurgery, kept in glycerol maintain their original biological structure, and when used in autografting, present reduced levels of patient's immune response. The aim of this study was to compare the level of nervous tissue regeneration by using histological analysis, regenerated myelinated axons counts, and functional analysis, obtained with the interposition of autologous graft (group A) and glycerol-treated vein tube (group B) in 5-mm defects on Wistar rats' fibular nerves. Neuroma was observed in animals of group A only. Both groups presented histological pattern consistent with reduced number of regrown axons with myelin sheath, although the number of such neurons was smaller in animals in group B as compared with those in group A. Regarding the functional after-healing assessment, both groups presented no statistically significant differences.

**Keywords:** Peripheral nerves/surgery; Nerve regeneration; Glycerol; Veins.

**Citation:** Cunha AS, Lemos SPS, Silva CFD, Barros Filho TEP, Costa MP, Ferreira MC. The use of glycerol-treated venous graft in damaged nerves repair: an experimental study in rats. *Acta Ortop Bras.* [serial on the Internet]. 2007; 15(4): 210-213. Available from URL: <http://www.scielo.br/aob>.

tecido autógeno, às vezes insuficiente; 3) a utilização de substitutos tubulares reduz o tempo de cirurgia<sup>(2,3)</sup>.

Estudos sobre grandes perdas de tecido neural e a necessidade de pontes conectando as extremidades proximais e distais foram realizados durante a segunda metade do século dezanove<sup>(4)</sup>. Uma alternativa viável e de baixa morbidade é através das câmaras de tubulização<sup>(5)</sup>. Neste método, os cotos proximal e distal são introduzidos em cada extremidade de um tubo e ancorados com suturas epineurais. Os axônios regeneram-se do coto proximal penetrando na luz do tubo para alcançar o coto distal<sup>(5)</sup>. Os tubos fornecem um suporte mecânico, diminuem a tensão entre os cotos e a quantidade de material na sutura, reduzindo desta forma a resposta cicatricial<sup>(5,6)</sup>. A tubulização permite a manipulação experimental do micro-ambiente neural como aplicação de fármacos que estimulem a regeneração<sup>(7)</sup>.

Trabalho realizado no Laboratório de Microcirurgia da Disciplina de Cirurgia Plástica da Faculdade de Medicina da USP

Endereço para correspondência: Rua Gabriel dos Santos, 759 - 12º andar - Santa Cecília - CEP: 01231-011 - e-mail: [marciopaulino@bol.com.br](mailto:marciopaulino@bol.com.br).

1. Mestrando da Disciplina de Cirurgia Plástica da Faculdade de Medicina da USP

2. Professor Titular do Departamento de Biologia Celular e do Desenvolvimento do Instituto de Ciências Biomédicas USP

3. Professor Titular do Departamento de Ortopedia e Traumatologia da Faculdade de Medicina da USP

4. Professor Assistente da Disciplina de Cirurgia Plástica da Faculdade de Medicina da USP

5. Professor Titular da Disciplina de Cirurgia Plástica da Faculdade de Medicina da USP

Trabalho recebido em 27/02/05 aprovado em 20/04/07

Muitos materiais foram estudados como forma de tubulização, incluindo materiais como osso descalcificado, tubo de fásia, tubos sintéticos e tubos reabsorvíveis<sup>(8)</sup>.

Dentre as formas de tubulização, desenvolveu-se bem a reconstrução neural com a utilização de vasos. Foramitti<sup>(9)</sup> em 1904, relatou regeneração neural bem sucedida utilizando enxerto arterial. Em 1909, Wrede<sup>(10)</sup> realizou-a por meio de enxerto venoso. Em 1941, Swan<sup>(11)</sup> utilizou enxerto venoso na correção de lesão de nervo ulnar em humanos e em 1943 Weiss<sup>(12)</sup> usou tubo de artérias dissecadas e criopreservadas para guiar a regeneração neural.

Em 1982, Brunelli et al.<sup>(13)</sup> demonstraram a possibilidade de completa regeneração neural no interior de enxertos autólogos de veia em defeitos menores que 1 cm e, posteriormente, em 1987, demonstraram a atração quimiotática seletiva para fibras sensitivas e motoras através deste mesmo enxerto. Walton et al.<sup>(14)</sup> em 1989, descreveram o uso de enxertos de veia no reparo de lesões de nervos digitais comparáveis aos controles (enxertos de nervos), havendo resultados superiores ao controle em defeitos de 10 mm. Entretanto, esta técnica apresentava a desvantagem de ser mais suscetível ao colapso.

O conceito de enxertos venosos para reconstrução neural trouxe uma alternativa para diminuir a seqüela da área doadora neural, ainda que com restrições: 1. seus maiores benefícios são observados em lesões menores de 10 mm; 2. o enxerto venoso invertido parece ter melhor resultado; 3.o tempo operatório mantém-se extenso, pois necessita de dissecação dos vasos.

Para diminuir o tempo operatório e morbidade cirúrgica, o enxerto venoso coletado de doador cadáver poderia ser utilizado. Como mostrado por Wolff et al.<sup>(15)</sup> os vasos podem ser preservados em glicerol sem destruição de sua estrutura, o que permite seu uso na microcirurgia vascular, tendo ainda a vantagem de diminuir a imunogenicidade do enxerto.

O objetivo deste trabalho é avaliar o grau de reparação nervosa, através de histologia quantitativa, e de estudo funcional, após reparação com auto-enxertia e veia glicerosolada de lesões com perda de 5mm de nervo fibular em ratos Wistar.

## MATERIAIS E MÉTODOS

Dez ratos da raça Wistar com 8 semanas, peso entre 200g e 300g foram utilizados. Para o procedimento cirúrgico, os animais foram anestesiados com pentobarbital sódico (5m/kg) injetados intraperitonealmente. Com técnica microcirúrgica, foram criados defeitos de 5mm de extensão no nervo fibular da pata direita dos ratos a 5 mm de sua origem do nervo ciático. Os animais foram divididos em 2 grupos de cinco animais de acordo com o tipo de reparação realizada.

Nos animais do grupo A (controle) a correção do defeito foi realizada através da sutura do segmento de nervo retirado, mantendo a orientação original com uso de pontos epineurais separados de fio Mononylon 10-0 (Ethicon) (funcionando como um enxerto autógeno).

Nos animais do grupo B, interpôs-se um segmento de veia jugular interna direita autógena preparada através de tricotomia da porção anterior cervical, incisão na porção paramediana cervical e isolamento da veia jugular interna com ressecção de 10 mm de sua extensão sendo ligados seus cotos distal e proximal. Este enxerto de veia foi coletado 7 dias antes e permaneceu estocado em tubo individual identificado, com 20ml de solução de glicerol a 98% e refrigerado em temperatura de 4°C<sup>(16-18)</sup>. No dia da enxertia, as veias foram mantidas em solução de soro fisiológico por 30 minutos antes de sua utilização.

A veia jugular foi ancorada em sua posição através de pontos em "U" de fio Mononylon 10-0 (Ethicon), passado em cada extremidade da seguinte maneira: de fora para dentro na veia, atravessando o epineuro no coto do nervo e voltando na veia de dentro para fora, devendo a veia cobrir 2.5 mm do coto do nervo. A segunda extremidade foi fixada com a mesma técnica (Figura 2). O fechamento foi feito por planos da musculatura e pele com fio cirúrgico inabsorvível.

Os animais receberam água e comida *ad libitum* e foram sacrificados 6 semanas após a cirurgia para realizar análise histológica e contagem do número de axônios mielinizados regenerados. A avaliação da recuperação funcional foi realizada através da técnica que analisa a impressão das patas posteriores durante uma caminhada ("walking track analysis") no pré e pós-operatório, na terceira semana e no momento do sacrifício (6 semanas).

## AValiação Histológica

A análise histológica foi realizada com o fragmento da porção média do segmento interposto. O material foi analisado após fixação em solução de glutaraldeído a 2% e em solução de tetróxido de ósmio a 1%. Incluído em resina pura de peróxido de bezoila a 1% e hidroxietilmetacrilato. Realizamos cortes transversais de 2 micras de espessura, corados com azul de toluidina a 1%.

Nos cortes foi analisada a arquitetura geral do nervo regenerado, procurando-se identificar o padrão de organização do tecido neural dentro dos enxertos neurais e venosos, o grau de mielinização e da reorganização axonal, a disposição dos fibroblastos e do tecido conjuntivo epiperineurais, a presença de escape de fibras axonais para fora dos limites do epineuro e a análise da reação tecidual<sup>(16-18)</sup>.

## AValiação Funcional

O grau de recuperação funcional associado à regeneração neural foi avaliado pelo estudo dos padrões de deambulação dos ratos no pré-operatório e no pós-operatório (imediato, 3 semanas e no momento do sacrifício - 6 semanas), através da análise das pegadas impressas pelas patas posteriores dos animais ("walking track analysis"), de acordo com o método previamente descrito por De Medinaceli et al.<sup>(19)</sup> e modificado por Bain et al.<sup>(20)</sup>.

Foram coletadas as distâncias das impressões entre o primeiro e quinto dedos (extensão dos dedos - ED) e o comprimento da pegada (CP), Figura 1.

Estes dados foram colhidos para os cálculos dos índices de função do fibular (IFF) de cada animal, utilizando-se a fórmula proposta por Bain et al.<sup>(20)</sup>:

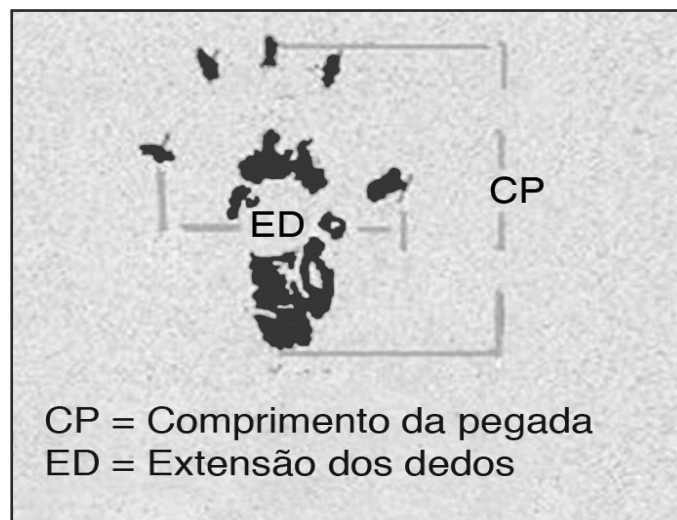


Figura 1 - Esquema das medidas utilizadas para cálculo do Índice de função ciática

$$IFF = 174.9 \times [(CPO - CPN) \div CPN] + 80.3 \times [(EDO - EDN) \div EDN] - 13.4$$

onde:

CPO = comprimento da pegada da pata operada  
CPN = comprimento da pegada da pata normal  
EDO = extensão dos dedos da pata operada  
EDN = extensão dos dedos da pata normal

sendo:

IFF = próximo a zero® função motora normal do nervo fibular  
IFF = próximo a -100® completa disfunção.

## RESULTADOS

Durante as seis semanas do estudo, todos os animais mantiveram-se saudáveis, não sendo observadas infecção da ferida cirúrgica, nem úlceras plantares neuro-distróficas.

No momento do sacrifício, o grupo A (auto-enxerto), sob análise macroscópica, demonstrava que os enxertos examinados estavam intactos, sem neuromas visíveis.

Nos animais do grupo B (veia autógena+glicerol) observou-se a presença de uma fina camada de tecido fibroso envolvendo externamente as veias, que se mostravam intactas. Não foram observados neuromas macroscopicamente e nenhum caso de colapamento.

### Avaliação Histológica:

No Grupo A (auto-enxerto), a análise microscópica das lâminas mostrou a presença de grande quantidade de fibras com diâmetros variáveis, razoavelmente mielinizadas, dispersas por todo estroma neural, por vezes agrupadas em pequenos fascículos. A reação tecidual em volta do enxerto foi maior se comparada com a do grupo B. Foi detectado escape de fibras regeneradas para fora dos limites do epineuro em todos os animais (Figura 2).

No Grupo B (veia autógena), a reação de fibrose ao redor das veias foi claramente menor se comparada com a do Grupo A (auto-enxerto). Foram observados escapes neurais com menor frequência (Figura 3). As fibras nervosas eram de médio calibre, medianamente mielinizadas e apresentavam disposição em minifascículos com áreas de pouca densidade axonal no estroma neo-formado, contendo apenas tecido conectivo. Entretanto, apresentava intensa neoangiogênese. De um modo geral, a área ocupada pelas fibras regeneradas nesse grupo foi menor que aquela visualizada no grupo A (controle).

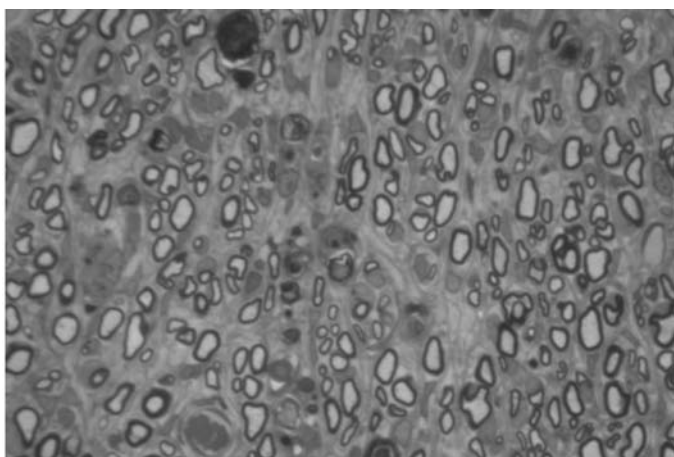


Figura 2 - Grupo A: auto-enxerto

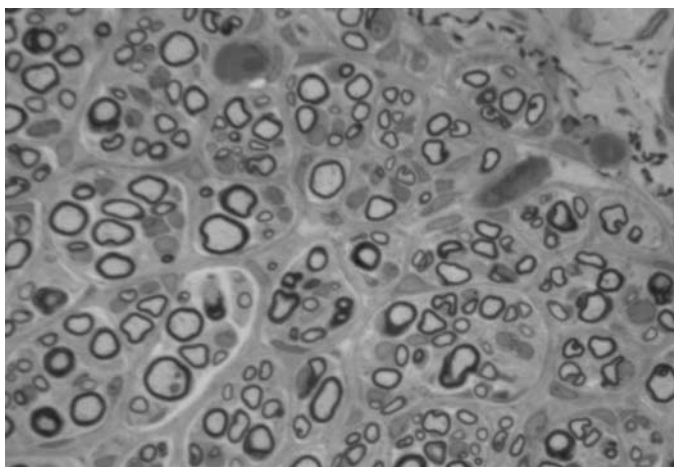


Figura 3 - Grupo B: veia glicerolada

### Estudo Funcional:

O grau de recuperação funcional foi avaliado pelo estudo dos padrões de deambulação dos ratos no pré-operatório e no pós-operatório (imediate, 3 semanas e com 6 semanas), através da análise das pegadas impressas pelas patas posteriores dos animais ("walking track analysis"), fornecendo os valores médios dos IFF, calculados para cada grupo (Figura 4).

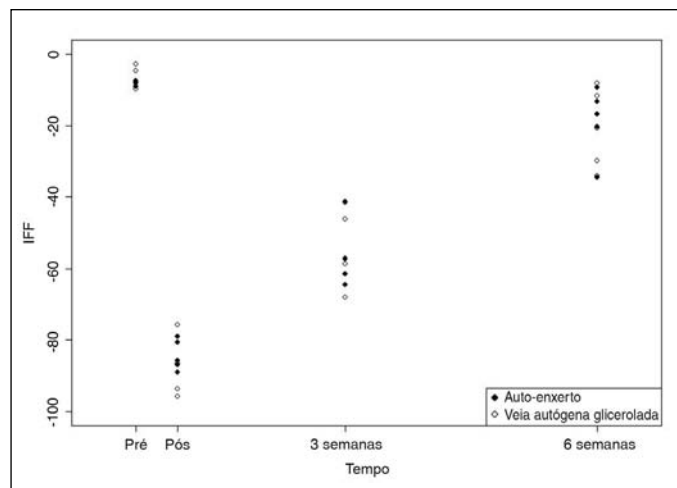


Figura 4 - IFF do Grupo A (auto-enxerto) e Grupo B (veia autógena glicerolada)

Conforme demonstrado na Figura 4, os valores de IFF para o período pós-operatório imediate, com 3 e 6 semanas, não houve diferença estatisticamente significativa entre os dois grupos analisados, havendo sim um crescimento linear do IFF em ambos. Estes dados foram obtidos através de análise estatística pelo método de comparações múltiplas de Bonferroni.

## DISCUSSÃO

Nos casos de lesões de nervos periféricos com perda de substância, onde a extensão do defeito impede a reaproximação direta dos cotos, o melhor método de reparo parece ser a auto-enxertia<sup>(2)</sup>. Entretanto, existem fatores que nos levam a procurar um novo condúite para o crescimento axonal: 1. a retirada de material autólogo para enxertia sempre produz morbidade da área doadora; 2. grandes defeitos demandam a retirada de extensas porções de tecido autógeno, muitas vezes indisponíveis; 3. a utilização de materiais artificiais ou de banco de tecidos poupa o tempo da retirada de material autólogo<sup>(2)</sup>; 4. os resultados não são totalmente satisfatórios com a utilização de auto-enxerto<sup>(20)</sup>.

A interposição de condutores tubulares como ponte entre os cotos do nervo seccionado, tem apresentado resultados experimentais e clínicos animadores. Na correção de pequenos defeitos, onde a distância entre os cotos não é grande o suficiente a ponto de atrapalhar a atração quimiotática e quimiotrófica exercida pelo coto distal sobre o cone de crescimento axonal, os resultados são comparáveis aos obtidos com autoenxertos<sup>(2)</sup>.

A técnica de tubulização oferece ainda vantagens teóricas adicionais sobre os métodos tradicionais de enxertia: proporciona boa coaptação dos dois cotos, com menor trauma de manipulação; possibilita melhor confinamento das fibras em crescimento dentro do tubo, isolando o local de reparo da reação inflamatória circundante; orienta o crescimento das fibras em direção ao coto distal, possibilitando a concentração de fatores neurotróficos locais; reduz a formação de neuromas e o escape de fibras para fora do condutor; permite a veiculação de substâncias potencializadoras da regeneração<sup>(5)</sup>.

Muitos materiais têm sido utilizados para elaboração dos tubos, podendo ser absorvíveis ou não absorvíveis<sup>(5)</sup>.

O tubo ideal teria que ser inerte, flexível, absorvível, inibidor do processo cicatricial e facilitador da cicatrização e do processo de regeneração neural.

A flexibilidade do tubo é necessária para proteção do nervo em regeneração quando da mobilização da parte lesada. Apesar de ser reabsorvível, este tubo deveria permanecer *"in situ"*, sem degradação, no período necessário para que os axônios crescessem e atingissem o coto distal<sup>(5)</sup>.

Muitos materiais têm sido utilizados para elaboração dos tubos absorvíveis<sup>(6)</sup>. Clinicamente, uma menor resposta inflamatória é desejável para prevenir adesões a estruturas vizinhas, em particular, os tendões em cirurgias reparadoras nas mãos.

O enxerto venoso pode ser empregado como câmara de tubulização, entretanto pouco se sabe sobre as alterações histológicas tanto no seu emprego clínico como em modelos experimentais<sup>(15)</sup>.

Weis utilizou enxertos venosos em modelos experimentais, afirmando que deveria haver tensão entre a sutura neural, pois favoreceria a orientação longitudinal para a regeneração das fibras axonais<sup>(12)</sup>. Algumas décadas após, mostrou-se que a tensão sobre a sutura neural apresentava um efeito deletério<sup>(6)</sup>. Desta forma, os enxertos venosos deveriam servir como um guia entre os cotos neurais, mantendo a região livre de tensão.

A utilização do enxerto de veia autógena como tubo neural ou como cobertura de linhas de sutura está relacionada com a formação de tecido conectivo e diminuição da regeneração axonal<sup>(6)</sup>. Acredita-se que o contato das células endoteliais com o tecido neural produza este tecido cicatricial antes de ocorrer a neuroregeneração.

Recentemente, alguns autores mostraram experimentalmente vantagens do uso de veia invertida (ao avesso) em relação ao enxerto tradicional de veia e também quando comparado com os tradicionais enxertos de nervo. Foi demonstrado que colágeno e laminina promovem a regeneração neural<sup>(6)</sup>. A camada adventícia das veias é uma rica fonte de colágeno, e a camada muscular média das veias é rica em laminina. Invertendo a orientação normal da veia, ocorre uma melhor exposição dos axônios ao colágeno existente na camada adventícia.

Brunelli et al.<sup>(2)</sup>, realizaram estudo com condutor venoso preenchido com músculo fresco autógeno e demonstrou a qualidade superior dos resultados para distâncias até o dobro dos condutores preenchidos por axônios em tubos vazios. Acredita-se que a presença de células musculares no interior diminuiria a incidência de colapamento do vaso.

O uso de vaso preservado em glicerol tem sido descrito para microcirurgia vascular, mas nunca na reconstrução neural. A reação de rejeição após transplante alogênico de veia é histologicamente detectado por um infiltrado predominantemente de células mononucleares<sup>(17)</sup>. Esta reação depende do grau de histocompatibilidade e da espessura da camada média que contém células musculares imunogênicas<sup>(15-17)</sup>. A preservação com glicerol leva a uma perda da camada íntima e atrofia das células musculares da camada média. Entretanto, há preservação das fibras elásticas na veia preservada<sup>(17)</sup>.

Em relação à histologia, demonstrou-se que houve maior escape neural e maior reação inflamatória circundante ao enxerto no grupo A (auto-enxerto) do que no grupo B, onde os ratos foram submetidos à técnica de tubulização. A regeneração neural apresentou padrões semelhantes entre os grupos A e B com relação ao padrão de distribuição de fibras axonais e seu grau de mielinização.

## CONCLUSÕES

A análise histológica e a avaliação funcional da reparação nervosa obtida após 6 semanas por meio de auto-enxertia de nervo e veia autógena preservada em glicerol para a correção de defeitos de 5 mm em nervos fibulares de ratos, permitem concluir que o grupo controle A (auto-enxerto) apresentou uma maior reação tecidual se comparada ao grupo B, além de maior presença de escape de fibras axonais. A utilização de veia autógena sem preservação demonstrou padrão histológico de áreas de menor densidade axonal, presença de tecido conectivo no interior do estroma neoformado, maior neoangiogênese. Entretanto, o padrão histológico foi semelhante em relação ao grupo controle (auto-enxerto).

Neste estudo foram constatados dados funcionais objetivos (IFF) que comprovam uma evolução semelhante dos animais submetidos ao tratamento com relação ao controle (auto-enxerto) e o grupo B (veia autógena preservada em glicerol) apresentou uma resposta funcional (IFF) estatisticamente semelhante ao grupo controle durante todo o período do pós-operatório (imediate, 3 e 6 semanas).

O uso de veia autógena preservada em glicerol parece ser uma alternativa para a reconstrução neural. Este material pode ser mantido de bancos de tecido, não há necessidade de imunossupressão pós-operatória e como qualquer outro método de tubulização, permite a veiculação de substâncias neurotróficas em seu interior.

## REFERÊNCIAS BIBLIOGRÁFICAS

1. Spector JG, Lee P, Derby A, Friedrich GE, Neises G, Roufa DG. Rabbit facial nerve regeneration in ngf-containing silastic tubes. *Laryngoscope*. 1993; 103:548-58.
2. Brunelli GA, Vígasio A, Brunelli GR. Different conduits in peripheral nerve surgery. *Microsurgery*. 1994; 15:176-8.
3. Terzis J, Faibisoff B, Williams HB. The nerve gap: suture under tension vs. graft. *Plast Reconstr Surg*. 1975; 56: 166-70.
4. Millesi H. Progress in peripheral nerve reconstruction. *World J Surg*. 1990; 14:733-47.
5. Gibson KL, Remson L, Smith A, Strain GM, Daniloff JK. Comparison of nerve regeneration through different types of neural prostheses. *Microsurgery*. 1991; 12:80-5.
6. Terzis JK, Strauch B. Microsurgery of the peripheral nerve: a physiological approach. *Clin Orthop Relat Res*. 1978; (133): 39-48.
7. Lundborg G, Dahlin LB, Danielsen N, Hasson HA, Johannesson A, Longo FM, et al. Nerve regeneration across an extended gap: a neurobiological view of nerve repair and the possible involvement of neurotrophic factors. *J Hand Surg*. 1982; 7: 580-7.
8. da Silva CF, Madison R, Dikkes P, Chiu TH, Sidman RL. An in vivo model to quantify motor and sensory nerve regeneration using bioresorbable nerve guide tubes. *Brain Res*. 1985; 342: 307-15.
9. Foramitti C. Zur Technik der Nervennaht. *Arch Klinik Chirug*. 1904; 73: 643-8.
10. Wrede L. Uberbrueckung eines nervaendefeecktes mittels seidennant und leben venenstueckes. *Dtsch Med Wochenschr*. 1909; 35:1125.
11. Swan JJ. Discussion on injuries to the peripheral nerves. *Proc R Soc Med*. 1941; 34: 521-32.
12. Weiss P. Nerve reunion with sleeves of frozen-dried artery in rabbits, cats and monkeys. *Proc Soc Exp Biol*. 1943; 54: 274-7.
13. Brunelli GA, Milanese S, Fontana G, Bartolaminelli P. Invaginamento di segmenti venosi di lesioni nervose. In: *Congress Societa Italiana Ricerche di Chirurgia*, Palermo, 1982.
14. Walton RL, Brown RE, Matory WE, Borah GL, Dolph JL. Autogenous vein graft repair of digital nerve defects in the finger: a retrospective clinical study. *Plast Reconstr Surg*. 1989; 84: 944-52.
15. Wolff KD, Walter G, Zimmer C. Nerve reconstruction with glycerol-preserved allogenic grafts in the rat. *Microsurgery*. 1993; 14: 315-22.
16. Costa MP. Tubo de ácido poliglicólico e Fr506 na regeneração de nervos periféricos [tese]. São Paulo: Faculdade de Medicina, Universidade de São Paulo; 2001.
17. Costa MP, Cunha AS, Silva CF, Barros Filho TEP, Ferreira MC. A utilização do tubo de ácido poliglicólico e FK506 na regeneração de nervos periféricos. *Acta Ortop Bras*. 2006; 14: 25-9.
18. Costa MP. Emprego do tubo de ácido poliglicólico como substituto de enxerto de nervo: estudo experimental em ratos [dissertação]. São Paulo: Faculdade de Medicina, Universidade de São Paulo; 1998.
19. De Medinaceli L, Freed WJ, Wyat RJ. An index of the functional condition of rat sciatic nerve based on measurements made from walking tracks. *Exp Neurol*. 1982; 77: 469-87.
20. Bain JR, Mackinnon SE, Hunter DA. Functional evaluation of complete sciatic, peroneal, and posterior tibial lesions in the rat. *Plast Reconstr Surg*. 1989; 83: 129-36.