

Revascularização miocárdica com artéria radial: influência da anastomose proximal na oclusão a médio e longo prazo

Coronary artery bypass grafting using the radial artery: influence of proximal anastomosis site in mid-term and long-term graft patency

Luciano Jannuzzi CARNEIRO¹, Fernando PLATANIA², Luís Augusto Palma DALLAN³, Luís Alberto Oliveira DALLAN⁴, Noedir Antonio Groppo STOLF⁵

RBCCV 44205-1047

Resumo

Objetivo: Determinar se o local da anastomose proximal apresenta influência ou não na perviedade a médio e longo prazo destes enxertos.

Métodos: Foram reestudados 123 pacientes, de um total de 481 operados com artéria radial (AR). A média de idade era de $58,8 \pm 10,4$ anos. Noventa e seis (78,05%) pacientes foram operados com circulação extracorpórea (CEC). Considerando-se todos os enxertos, foram revascularizados 382 ramos coronários, média de $3,1 \pm 0,8$ artérias por paciente. Desse total, 150 artérias foram revascularizadas com AR, sendo os ramos marginais esquerdos (ME) os mais prevalentes (48,67%). A anastomose proximal foi realizada na aorta em 50 pacientes (40,65%) e em "Y" com a artéria torácica interna esquerda (ATIE) ou direita (ATID) nos demais 73 (59,35%). No pós-operatório, os reestudos angiográficos tiveram período médio de $5,36 \pm 3,21$ anos. Os dados foram divididos em duas categorias: anastomose proximal (aorta/"Y") e perviedade (enxerto ocluído/pévio). Foi utilizado teste qui-quadrado para duas proporções, com intervalo de confiança (IC) de 95%.

Resultados: Dos 50 enxertos com anastomose na aorta, 42 (84%) apresentaram-se pérvios, contra oito (16%) ocluídos. Dos 73 enxertos em "Y", 59 (80,82%) apresentaram-se pérvios, contra 14 (19,18%) ocluídos. Comparando-se enxertos ocluídos e pérvios de ambas as técnicas, observou-se não haver diferença estatisticamente significativa entre as proporções ($P=0,651$, IC=95%).

Conclusão: Conclui-se que, na utilização da AR como enxerto coronário, o local da anastomose proximal não interfere na obstrução e no fluxo do enxerto, a médio e longo prazo.

Descritores: Revascularização miocárdica/ métodos. Artéria radial. Anastomose cirúrgica. Resultado de tratamento.

Abstract

Objective: To determine whether the proximal anastomosis interferes or not in mid- and long-term patency of these grafts.

1. Doutor em Cirurgia Torácica e Cardiovascular pelo InCor/HCFMUSP; Médico cirurgião cardiovascular assistente - Equipe Prof. L.A. Dallan - Hospital Ana Costa - Santos/SP. Médico cooperado, cirurgião cardiovascular - UNIMED Bragança Paulista/SP.
2. Mestre em Ciências/Cirurgia Torácica e Cardiovascular pelo InCor; Cirurgião cardiovascular assistente - Equipe Prof. L.A. Dallan - Hospital Ana Costa - Santos/SP.
3. Médico residente do setor Hemodinâmica - InCor/HCFMUSP.
4. Professor Livre-Docente; Diretor da Divisão Cirúrgica de Coronariopatias - InCor-HCFMUSP.
5. Professor Titular da Disciplina de Cirurgia Cardiovascular, InCor-HCFMUSP.

Trabalho realizado no Instituto do Coração do Hospital das Clínicas da Faculdade de Medicina da Universidade de São Paulo (InCor/HCFMUSP) – São Paulo, SP, Brasil.

Endereço para correspondência: Luciano Jannuzzi Carneiro
Av. Dr. Enéas de Carvalho Aguiar, 44 - Bloco 2, sala 11, 2º andar. São Paulo, SP, Brasil –CEP 05403-000.
E-mail: luciano.carneiro@superig.com.br

Artigo recebido em 11 de julho de 2008
Artigo aprovado em 12 de janeiro de 2009

Methods: One hundred twenty-three out of 481 patients who had undergone surgery using radial artery (RA) were restudied. The mean age was 58.8 ± 10.4 years. In 96 (78.05%) patients the cardiopulmonary bypass (CPB) was used. Considering all surgical grafts, 382 coronary branches were grafted (mean, 3.1 ± 0.8 arteries per patient). 150 of them used radial artery (RA), and the left marginal branches (LOM) were the most prevalent (48.67%). The proximal anastomosis was performed in the aorta in 50 (40.65%) patients and as an artificial “Y” composite graft with the left or right internal thoracic artery (LIMA/RITA) in 73 (59.35%). Postoperatively, coronary angiography studies were performed within a mean period of 5.36 ± 3.21 years. The obtained data was divided into two categories: proximal anastomosis (aorta/composite) and patency (occluded/

patent). A chi-square test was used to compare both proportions, within a 95% confidence interval (CI).

Results: From the 50 aorta-anastomosed grafts, 42 (84%) were patent and eight (16%) occluded. Regarding the 73 “Y” composite grafts, 59 (80.82%) were patent and 14 (19.18%) occluded. Comparing these proportions in both techniques, there was no statistically significant difference between them ($P=0.651$, $CI=95\%$).

Conclusion: The site of proximal anastomosis of the RA coronary grafts does not interfere in mid- and long-term graft occlusion and patency.

Descriptors: Myocardial revascularization/ methods. Radial artery. Anastomosis, surgical. Treatment outcome.

INTRODUÇÃO

O enxerto de artéria radial (AR) representa, ainda nos dias de hoje, alternativa controversa, porém de ampla utilização, na cirurgia de revascularização do miocárdio. Desde as primeiras publicações na década de 1970 [1], com resultados desanimadores a curto prazo [2-4], até seu “ressurgimento” na década de 1990 [5], os resultados apontados por numerosas séries de pacientes estabeleceram noções bem fundamentadas sobre este enxerto. Sabe-se da influência do grau de lesão obstrutiva da “coronária-alvo” na evolução de seu fluxo, por exemplo [6,7]. Porém, apenas recentemente, outros aspectos relativos à AR têm sido estudados, como, por exemplo, as diferentes técnicas para dissecação do enxerto ou o local da anastomose proximal [6,8-10].

Este estudo tem como objetivo determinar se o local da anastomose proximal apresenta influência ou não na perviabilidade a médio e longo prazo dos enxertos de AR.

MÉTODOS

Entre 1994 e 2006, 481 pacientes foram submetidos a revascularização cirúrgica do miocárdio no Instituto do Coração do Hospital das Clínicas da Faculdade de Medicina da Universidade de São Paulo (InCor/HCFMUSP), operados pela mesma equipe cirúrgica (considerando cirurgião e primeiro auxiliar). Em todas as cirurgias, foi utilizado ao menos um enxerto de AR. Destes pacientes, 123 (25,57%) foram submetidos a reestudo por cinecoronariografia no período pós-operatório, segundo indicação do Ambulatório de Coronariopatias da Instituição. Os dados, incluindo os exames coronariográficos realizados e respectivos laudos,

foram obtidos mediante avaliação dos prontuários, com aprovação da Comissão de Ética para Análise de Projetos de Pesquisa (CAPPesq) do InCor/HCFMUSP.

Dos 123 pacientes reestudados, 99 (80,48%) eram do sexo masculino e 24 (19,52%), do sexo feminino, com média de idade de $58,8 \pm 10,4$ anos. Noventa e seis (78,05%) deles foram operados com o uso da circulação extracorpórea (CEC). No total, considerando-se todos os enxertos empregados, foram revascularizados 382 ramos coronários, com uma média de $3,1 \pm 0,8$ artérias por paciente.

Deste total, 150 artérias foram revascularizadas com AR, por meio de anastomose término-lateral única ou látero-lateral (seqüencial) em mais de um ramo coronário. A dissecação da AR, para todos os casos, foi a mesma, através de incisão única na face ventral do antebraço selecionado, a partir da porção distal do vaso, com dissecação e ligadura manual dos respectivos ramos, preservando-se tecidos adjacentes e estendendo-se até antes da emergência do ramo interósseo. Os ramos marginais esquerdos (ME), ou equivalentes de seu território, foram os mais prevalentes (48,67%). Os demais ramos coronários, em ordem decrescente de utilização da AR, foram diagonais (DI) (30,67%), coronária direita (CD) (15,33%) e ramo interventricular anterior (IVA) (5,33%) (Figura 1).

Neste grupo de pacientes, a anastomose proximal da AR foi realizada diretamente na aorta em 50 (40,65%) pacientes, por meio de técnica término-lateral tradicional e utilizando-se fio polipropilene 7-0. Nos demais 73 (59,35%) pacientes, a AR foi utilizada como enxerto composto, com anastomose término-lateral em “Y” à artéria torácica interna esquerda (ATIE) ou direita (ATID), com fio polipropilene 7-0. Não houve complicações durante o pós-operatório e

todos os pacientes receberam alta hospitalar, mantendo acompanhamento ambulatorial.

Foi realizada cinecoronariografia nos 123 pacientes estudados, num período médio de $5,36 \pm 3,21$ anos, com injeção também em enxertos aorto-coronários e em ATIE e/ou ATID, quando presentes.

Os dados obtidos foram divididos em duas categorias, quanto à anastomose proximal (aorta/enxerto composto) e à perviedade do enxerto (ocluído/pévrio). Para comparação entre as variáveis, foi utilizado teste de qui-quadrado para duas proporções (ou tendência linear do qui-quadrado, para comparação entre mais de duas proporções), com intervalo de confiança (IC) de 95%.

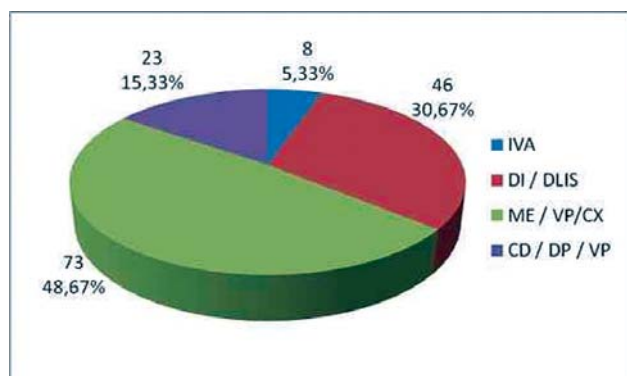


Fig. 1 – Artérias coronárias revascularizadas com AR (n=150, em 123 pacientes)

RESULTADOS

Considerando-se a evolução dos enxertos de AR, independentemente da anastomose proximal, observou-se um índice de perviedade de 82,11%. Foram considerados “ocluídos” (17,89%) os enxertos que apresentaram lesão obstrutiva total nas anastomoses (distal/proximal) e/ou no próprio enxerto.

Não se observou diferença estatisticamente significativa na distribuição das lesões obstrutivas das coronárias revascularizadas, entre os dois grupos de anastomose proximal, sendo mais prevalentes as obstruções entre 90% e 99% (Figura 2).

Dos 50 enxertos com anastomose proximal na aorta, 42 (84%) apresentaram-se pérvios, contra oito (16%) ocluídos. Quanto aos 73 enxertos compostos de AR, anastomosados em “Y” com ATIE ou ATID, 59 (80,82%) apresentaram-se pérvios, contra 14 (19,18%) ocluídos. Comparando-se os enxertos ocluídos e pérvios de ambas as técnicas (Figura 3), observou-se não haver diferença estatisticamente significativa entre as proporções ($P=0,651$).

Foi observada maior predominância de perviedade dos enxertos nas lesões obstrutivas mais graves, principalmente

nos grupos com obstruções de 90% ou mais ($P=0,0003$) (Figura 4). Este comportamento pôde ser observado de maneira semelhante nos dois grupos de anastomoses proximais, embora com significância estatística apenas no grupo da anastomose proximal em “Y” ($P=0,0031$) (Figuras 5 e 6).

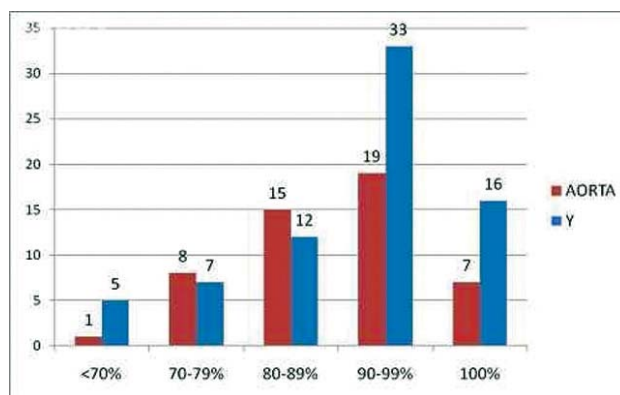


Fig. 2 - Distribuição dos diferentes graus de lesão obstrutiva, nos dois grupos de anastomose proximal

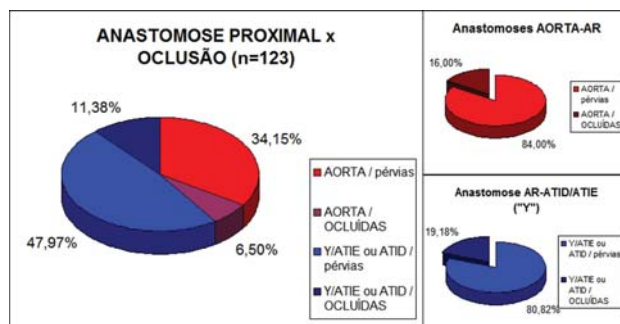


Fig. 3 - Evolução da perviedade dos enxertos de AR, de acordo com a anastomose proximal

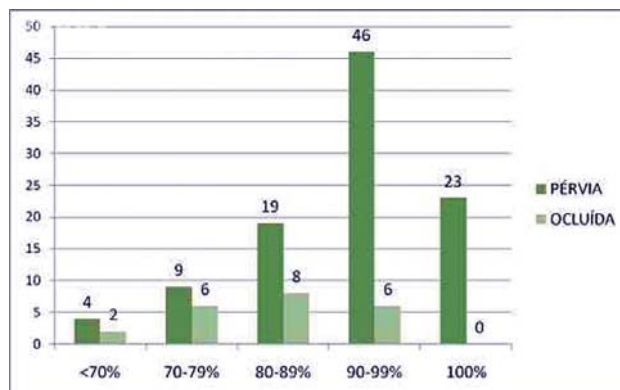


Fig. 4 - Evolução da perviedade dos enxertos de AR, quanto à lesão obstrutiva da artéria coronária revascularizada (n=123)

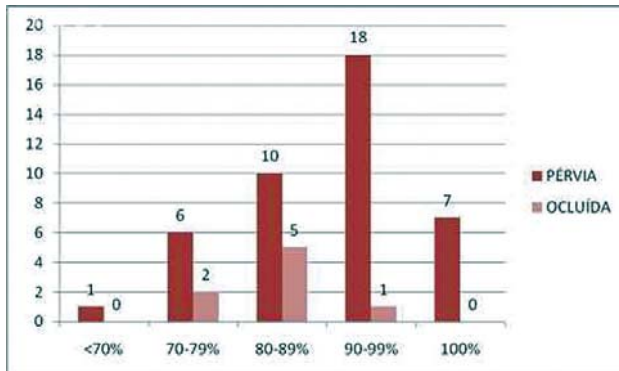


Fig. 5 - Evolução da perviedade dos enxertos de AR, quanto à lesão obstrutiva da artéria coronária revascularizada – grupo anastomose proximal na aorta (n=50)

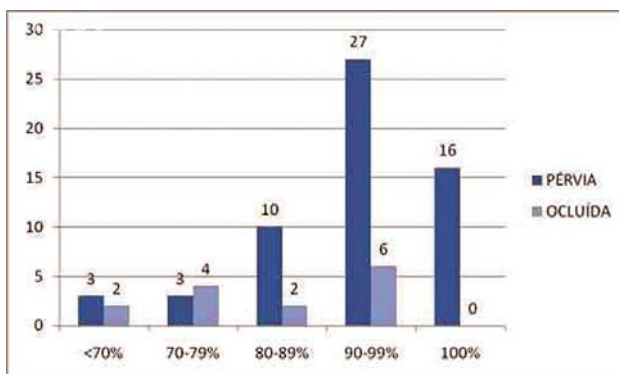


Fig. 6 - Evolução da perviedade dos enxertos de AR, quanto à lesão obstrutiva da coronária revascularizada – grupo anastomose em “Y” (n=73)

DISCUSSÃO

É conhecida a evolução histórica do emprego da AR na revascularização do miocárdio. Desde a proposta pioneira e as observações de Carpentier et al. [1], em 1973, foram conduzidas investigações em diversos aspectos, visando avaliar sua eficácia. Os primeiros reestudos, ainda na década de 1970, mostraram resultados desfavoráveis [2,3], o que estimulou diferentes pesquisas, a fim de determinar possíveis fatores - talvez em nível histopatológico - que pudessem justificar o comportamento de oclusão precoce da AR [4,11,12]. No início da década de 1990, inúmeros avanços técnicos e farmacológicos [6,8] fizeram ressurgir o interesse pelo enxerto [5,13,14]. Com esse novo enfoque, observaram-se resultados muito satisfatórios, porém, sempre em séries de pacientes reestudados de imediato [5] ou a curto prazo, entre 14 e 18 meses [6,10,13,15].

A partir dessa época e desde então, tem-se verificado preferência pela anastomose proximal em “Y”, geralmente envolvendo a ATIE ou a ATID [7,15-18]. Essa tendência baseava-se na adaptação favorável demonstrada pelas artérias torácicas internas *in situ* no fornecimento de fluxo sanguíneo adequado para enxertos compostos em “Y” [7,19]. Por outro lado, alguns autores demonstraram bons resultados com AR, utilizando-se anastomose proximal na aorta, sempre considerando reestudos a curto prazo [9,20,21].

Bons resultados também têm sido demonstrados em séries mais recentes, cujo tempo de seguimento chega a 6 anos [22,23]. Nesses estudos, não há evidência de que a anastomose proximal exerça influência na perviedade da AR a médio prazo [24]. Atualmente, recomenda-se o local de anastomose proximal considerando-se, por exemplo, a menor ou mesmo nenhuma manipulação da aorta ascendente [21]. Cogita-se, também, que a topografia da “coronária-alvo” poderia interferir na perviedade da AR [25], dados que ainda não foram demonstrados por outros autores.

O grau de lesão obstrutiva pré-operatória apresenta interferência com a evolução de perviedade da AR. É descrita a possibilidade de competição de fluxo com o enxerto, principalmente quando a lesão obstrutiva da “coronária-alvo” não é suboclusiva [22].

Observou-se, também, em série de 54 pacientes reestudados com um ano de pós-operatório, evidente vulnerabilidade dos enxertos de AR a situações de “roubo de fluxo”. Os autores descrevem 50% de oclusão do enxerto para obstruções pré-operatórias menores de 60% [26]. Em reestudo angiográfico pós-operatório (média de 32 meses) de 123 pacientes operados com enxertos de ATI e AR, observou-se, respectivamente, perviedade de 99,2% e 92%. Os maiores índices de perviedade da AR foram registrados nas “coronárias-alvo” com obstruções de 90% ou mais (98%), em relação às lesões menos obstrutivas (83,3%, $P < 0,05$) [27]. Resultados semelhantes foram demonstrados em avaliação retrospectiva de 600 pacientes, onde 93 (15,5%) foram reestudados, com 92,5% de perviedade dos enxertos de AR, sendo todos os enxertos ocluídos relacionados a artérias coronárias com obstruções menos graves, de $56,3\% \pm 15,4$ ($P < 0,001$) [28].

Há que se considerar, ainda, o andamento do estudo RAPCO (*Radial Artery Patency and Clinical Outcome*), que compara os enxertos de AR com ATID livre e pontes de veia safena (PVS). Os resultados preliminares deste estudo compreendem tempo médio de acompanhamento de 3,5 anos. Os autores observam que, embora tenham tendência a ser melhores do que PVS, os enxertos arteriais livres não mantêm perviedade comparável à ATIE ou ATID *in situ*. Não se demonstraram diferenças claras sobre influência da anastomose proximal nos resultados [29].

A série de pacientes por nós estudados, submetidos a revascularização do miocárdio com AR, apresenta evolução a médio prazo compatível com os dados disponíveis na literatura recente.

Ainda, considerando-se o tempo de seguimento destes pacientes e a época do reestudo, observa-se que os resultados favoráveis ora descritos estendem-se de médio a longo prazo.

CONCLUSÃO

Conclui-se que o local da anastomose proximal (aorta / "Y" com ATIE ou ATID *in situ*) não interfere na perviedade a médio e longo prazo dos enxertos de AR.

O grau de lesão obstrutiva apresenta interferência na perviedade dos enxertos de AR, observando-se maior número de enxertos prévios nas obstruções de 90% ou mais.

REFERÊNCIAS

1. Carpentier A, Guermonprez JL, Deloche A, Frechette C, DuBost C. The aorta-to-coronary radial artery bypass graft. A technique avoiding pathological changes in grafts. *Ann Thorac Surg.* 1973;16(2):111-21.
2. Curtis JJ, Stoney WS, Alford WC Jr, Burrus GR, Thomas CS Jr. Intimal hyperplasia. A cause of radial artery aortocoronary bypass graft failure. *Ann Thorac Surg.* 1975;20(6):628-35.
3. Fisk RL, Brooks CH, Callaghan JC, Dvorkin J. Experience with the radial artery graft for coronary artery bypass. *Ann Thorac Surg.* 1976;21(6):513-8.
4. Chiu CJ. Why do radial artery grafts for aortocoronary bypass fail? A reappraisal. *Ann Thorac Surg.* 1976;22(6):520-3.
5. Acar C, Jebara VA, Portoghese M, Beyssen B, Pagny JY, Grare P, et al. Revival of the radial artery for coronary artery bypass grafting. *Ann Thorac Surg.* 1992;54(4):652-9.
6. Dietl CA, Benoit CH. Radial artery graft for coronary revascularization: technical considerations. *Ann Thorac Surg.* 1995;60(1):102-9.
7. Royse AG, Royse CF, Groves KL, Bus B, Yu G. Blood flow in composite arterial grafts and effect on native coronary flow. *Ann Thorac Surg.* 1999;68(5):1619-22.
8. Reyes AT, Frame R, Brodman RF. Technique for harvesting the radial artery as a coronary bypass graft. *Ann Thorac Surg.* 1995;59(1):118-26.
9. Fremes SE, Christakis GT, Del Rizzo DF, Musiani A, Mallidi H, Goldman BS. The technique of radial artery bypass grafting and early clinical results. *J Card Surg.* 1995;10(5):537-44.
10. Dallan LAO, Oliveira SA, Jatene FB, Corso RC, Iglézias JCR, Prates N, et al. Artéria radial na ampliação do uso de enxertos arteriais para revascularização do miocárdio: considerações anatômicas e tática cirúrgica. *Rev Bras Cir Cardiovasc.* 1996;11(2):75-81.
11. Spray TL, Roberts WC. Morphologic observations in biologic conduits between aorta and coronary artery. *Cardiovasc Clin.* 1977;8(2):11-40.
12. van Son JA, Smedts F, Vincent JG, van Lier HJ, Kubat K. Comparative anatomic studies of various arterial conduits for myocardial revascularization. *J Thorac Cardiovasc Surg.* 1990;99(4):703-7.
13. Calafiore AM, Di Giammarco G, Teodori G, D'Annunzio E, Vittola G, Fino C, et al. Radial artery and inferior epigastric artery in composite grafts: Improved midterm angiographic results. *Ann Thorac Surg.* 1995;60(3):517-23.
14. Dallan LAO, Oliveira SA, Corso RC, Pereira NA, Iglézias JCR, Verginelli G, et al. Revascularização do miocárdio com a artéria radial. *Rev Bras Cir Cardiovasc.* 1995;10(2):77-83.
15. Barner HB. Defining the role of the radial artery. *Semin Thorac Cardiovasc Surg.* 1996;8(1):3-9.
16. Ikeda M, Ohashi H, Tsutsumi Y, Hige K, Kawai T, Ohnaka M. Angiographic evaluation of the luminal changes in the radial artery graft in coronary artery bypass surgery: a concern over the long-term patency. *Eur J Cardiothorac Surg.* 2002;21(5):800-3.
17. Uchikawa S, Nishida H, Endo M, Chikazawa G, Ozawa H, Yamazaki K, et al. *Kyobu Geka.* 2002;55(12):1006-10.
18. Dallan LAO, Oliveira SA, Lisboa LAF, Platania F, Jatene FB, Iglézias JCR, et al. Revascularização completa do miocárdio com uso exclusivo de enxertos arteriais. *Rev Bras Cir Cardiovasc.* 1998;13(3):187-93.
19. Tagusari O, Kobayashi J, Bando K, Niwaya K, Nakajima H, Ishida M, et al. Early adaptation of the left internal thoracic artery as a blood source of y-composite radial artery grafts in off-pump coronary artery bypass grafting. *Heart Surg Forum.* 2003;6(6):E93-8.
20. Yilmaz AT, Ozal E, Barindik N, Günay C, Tatar H. The results of radial artery Y-graft for complete arterial revascularization. *Eur J Cardiothorac Surg.* 2002;21(5):794-9.
21. Maniar HS, Barner HB, Bailey MS, Prasad SM, Moon MR, Pasque MK, et al. Radial artery patency: are aortocoronary conduits superior to composite grafting? *Ann Thorac Surg.* 2003;76(5):1498-503.

-
22. Gaudino M, Alessandrini F, Pragliola C, Cellini C, Glieca F, Luciani N, et al. Effect of target artery location and severity of stenosis on mid-term patency of aorta-anastomosed vs. internal thoracic artery-anastomosed radial artery grafts. *Eur J Cardiothorac Surg*. 2004;25(3):424-8.
 23. Berreklouw E, Pompei E, Ferrari E, Ozdemir HI, ter Woort J. Hospital outcome after aorta-radial versus internal thoracic artery-radial artery grafts. *J Card Surg*. 2004;19(6):520-7.
 24. Iacó AL, Teodori G, Di Giammarco G, Di Mauro M, Storto L, Mazzei V, et al. Radial artery for myocardial revascularization: long-term clinical and angiographic results. *Ann Thorac Surg*. 2001;72(2):464-8.
 25. Sajja LR, Mannam G, Pantula NR, Sompalli S. Role of radial artery graft in coronary artery bypass grafting. *Ann Thorac Surg*. 2005;79(6):2180-8.
 26. Joung B, Park S, Choi D, Choi BW, Ko YG, Yoo KJ, et al. The impact of the preoperative severity of target-vessel stenosis on the short-term patency of radial artery grafts. *Yonsei Med J*. 2004;45(4):635-42.
 27. Yie K, Na CY, Oh SS, Kim JH, Shinn SH, Seo HJ. Angiographic results of the radial artery graft patency according to the degree of native coronary stenosis. *Eur J Cardiothorac Surg*. 2008;33(3):341-8.
 28. Al-Ruzzeh S, Modine T, Athanasiou T, Mazrani W, Azeem F, Nakamura K, et al. Can the use of the radial artery be expanded to all patients with different surgical grafting techniques? Early clinical and angiographic results in 600 patients. *J Card Surg*. 2005;20(1):1-7.
 29. Hayward PA, Buxton BF. Contemporary coronary graft patency: 5-year observational data from a randomized trial of conduits. *Ann Thorac Surg*. 2007;84(3):795-9.