ARQUIVOS DE NEURO-PSIQUIATRIA

Volume 32 - N.º 3

Setembro de 1974

RESULTADOS DA MICROCIRURGIA EM 54 ANEURISMAS INTRACRANIANOS

PAULO NIEMEYER *

Os resultados mais recentes da microcirurgia dos aneurismas cerebrais estão começando a ser publicados nas revistas especializadas do mundo inteiro [4, 8, 12, 15, 18, 19, 34], trazendo como característica comum a baixa mortalidade nos doentes de bom risco cirúrgico. A observação de que não houve mortalidade em 40 casos consecutivos dos grupos I, II e III, dos nossos 54 doentes operados com microscópio, animou-nos a apresentar neste trabalho alguns comentários sobre nossa experiência no assunto.

As estatísticas levantadas por Sahs e col. [30], mostram que no período de 1956 a 1964, no estudo cooperativo das Universidades Norte-Americanas, a mortalidade média foi de 30%, assim distribuída: Grupo I = 9,7%; Grupo II = 19%; Grupo III = 24%; Grupo IV = 46%; Grupo V = 85%. Já existiam, entretanto, nessa época, neurocirúrgiões com melhores estatísticas [5, 9, 13, 25, 28], porém, nenhuma delas comparável com os resultados da microcirurgia [4, 8, 12, 15, 18, 19, 34].

Jacobson [17], em 1959, usando pela primeira vez o microscópio em cirurgia vascular, comentou: "The first experience in using the microscope for the performance of a vascular anastomosis can be likened to the first time the moon is looked at through a powerful telescope; a whole welter of unrecognized detail is seen". E, de fato, o microscópio deixa ver detalhes que não aparecem a olho nu e impõe uma disciplina cirúrgica de maior delicadeza, dispensando campo operatório muito amplo e, portanto, menor afastamento e traumatismo cerebral, além de oferecer uma iluminação perfeita. As mãos de um neurocirurgião experimentado, como as de qualquer artesão habilidoso, são capazes de realizar muito mais do que sua visão a olho nu lhe permite, e assim, auxiliadas pelo microscópio, ampliando os detalhes anatômicos e podendo usar micro-instrumentos, têm condições para uma cirurgia mais perfeita. Devemos assinalar, entretanto, que essas vantagens

Trabalho da Clínica Neurocirúrgica, Casa de Saúde Dr. Eiras (Rio de Janeiro), com o auxílio do Conselho Nacional de Pesquisas: * Chefe do Serviço.

da microcirurgia são úteis somente para quem já possui experiência com as técnicas convencionais e deseja ir além da perfeição que já alcançou.

Nosso interesse pela neurocirurgia das afecções vasculares vem da época (1940) em que fazíamos aortografias por cateterismo em animais [21] com sonda de ureter (não existiam os cateteres atuais), para estudar os efeitos das simpatectomias sobre a circulação colateral, e do tempo em que realizávamos angiografias cerebrais percutâneas com aparelhagem improvisada (1949), diagnosticando aneurismas e tumores [23], introduzindo o método em nosso meio. Já amplamente usada na Europa e até então pouco difundida nos Estados Unidos, a angiografia percutânea tornou-se, naquela época, o método de rotina em nosso Serviço [1, 2, 22, 24, 26], permitindo-nos acumular um número apreciável de aneurismas, que se elevam hoje a cerca de 400 e estão sendo analisados em estatísticas para publicação próxima. Passamos, assim, pelas diferentes fases em que evoluiu a cirurgia dos aneurismas arteriais e arteriovenosos cerebrais [24] e, em várias oportunidades, a partir de 1949, demos contas a Congressos Nacionais e Internacionais de Neurocirurgia e a Sociedades Médicas da nossa experiência nesse assunto.

MATERIAL E MÉTODOS

Operamos com técnica microneurocirúrgica 54 aneurismas arteriais cerebrais, no período de 11 de janeiro de 1971 a 26 de março de 1974. O primeiro estava registrado em nosso Serviço sob o nº 14737 e o último sob o nº 17147. O mais jovem tinha 12 anos de idade e o mais velho 65, sendo a média de 47 anos; 30 eram mulheres (55,6%) e 24 eram do sexo masculino (44,4%).

Conforme a localização, foram classificados em aneurismas da *região da comunicante anterior, aneurismas da região da comunicante posterior* e *aneurismas da cerebral média.* Preferimos, com French [9, 10], e outros autores, falar em "região" das comunicantes, porque esses aneurismas, embora tenham origem nas próprias comunicantes ou nas artérias vizinhas, apresentam os mesmos problemas cirúrgicos. Assim, reunimos sob a designação de *"aneurismas da região da comunicante anterior"*, não só os que tinham origem nessa artéria, como também os aneurismas das artérias cerebrais anteriores implantados na vizinhança. Como *"aneurismas da região da comunicante posterior"* incluimos os que se localizavam na emergência dessa artéria, assim como os demais aneurismas supra-clinoidêos da carótida. Dois aneurismas carótido-oftálmicos foram incluídos nesse grupo, para facilidade de estudo. Os aneurismas da cerebral média estavam localizados ao nível da trifurcação (Quadro 1).

	Nº de casos	%
Região da a. comunicante anterior	16	29,5
Região da a. comunicante posterior	26	48,5
Artéria cerebral média	12	22,3

Quadro 1 — Localização dos 54 aneurismas

O tempo decorrido entre a última hemorragia subaracnóidea e o ato cirúrgico, variou entre 7 e 45 dias, com a média de 16 dias. Não foram incluídos nessa contagem dois doentes que sangraram pela segunda vez quando já estavam hospitalizados e foram imediatamente operados, salvando-se um.

Os doentes foram classificados, clinicamente, em cinco grupos, seguindo-se aproximadamente a classificação de Botterel: Grupo I, pacientes sem sintomas neurológicos; Grupo II, com rigidez de nuca ou paralisias oculares, porém lúcidos; Grupo III, doentes torporosos, com hemorragia de média intensidade e hemiparesia transitória; Grupo IV, pacientes em semicoma ou torpor mais profundo, hemiplegia ou afasia, hemorragia mais intensa ou hematoma intracerebral; Grupo V, doentes em coma, com sintomas neurológicos bilaterais, hematoma intracraniano, hipertensão arterial, doença cardíaca ou pulmonar grave (Quadro 2).

Grupos	Nº de casos	%
I	16	29,5
II	11	20,4
III	13	24,0
IV	8	14,9
V	6	11,2

Quadro 2 — Agrupamento dos 54 casos

Todos os doentes foram operados usando-se o microscópio D. F. Vasconcelos, de fabricação brasileira, com objetiva de 300 mm e ocular 12,5× e equipado com acessórios para fotografia, filmagem em 8 mm e circuito fechado de televisão. A cirurgia consistiu em craniotomia, abordagem do aneurisma e clipagem do colo. Nos casos em que a clipagem não foi possível, foi feito o envolvimento com músculo ou plástico. Foram usados clips de Yasargil, Scoville e Mayfield, e um clip de mola, idealizado pelo autor, feito de fio de aço inoxidável.

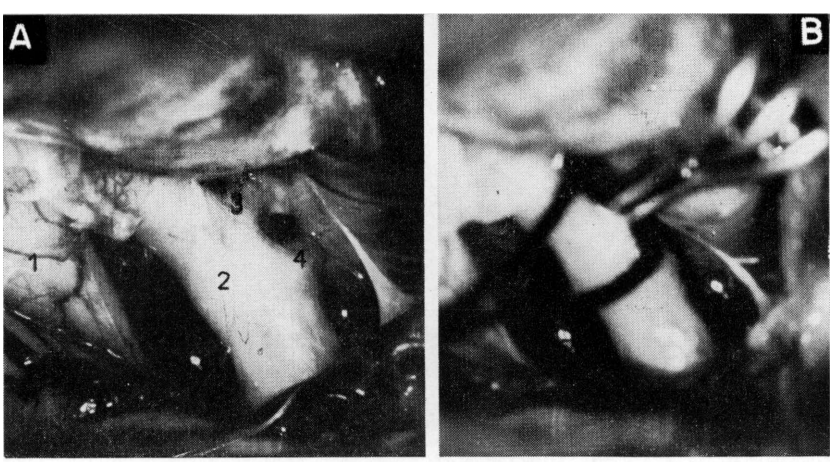

Fig. 1 — Aneurisma de artéria comunicante posterior. Em A, nervo óptico (1), carótida (2), colo de aneurisma (3), estando o saco encoberto pela clinoide anterior, artéria coróidea anterior (4). Em B, fio passado no colo para melhor exposição e clip de Scoville aplicado.

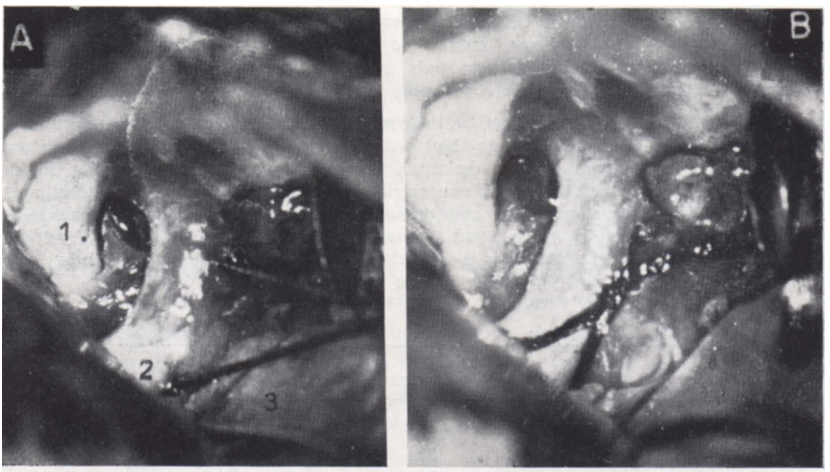

Fig. 2 — Aneurisma da comunicante posterior. Em A, nervo óptico (1), carótida (2), aneurisma de colo muito largo, com fio passado (3). Em B, fio amarrado, estreitando o colo, para permitir a colocação do clip.

Fig. 3 — Aneurisma muito volumoso da comunicante anterior, de colo aparentemente inacessível. Colo dissecado e clamps provisórios na artéria cerebral anterior direita (1 — nervo óptico; 2 — aneurisma; 3 — colo).

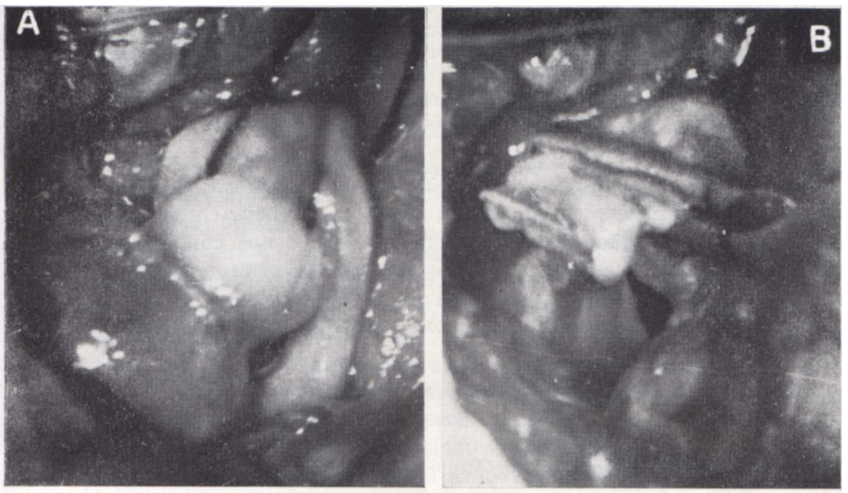

Fig. 4 — Aneurisma da trifurcação da cerebral média: Em A, aneurisma dissecado e com fio passado no colo; em B, clip de Yasargil colocado no colo e saco aneurismático ressecado.

RESULTADOS

Nos 40 pacientes dos grupos I, II e III, não houve mortalidade. Incluindo 8 doentes do grupo IV, reunimos 48 casos com apenas 3 óbitos (mortalidade 6,2%), conforme o quadro 3.

Grupos	CP	CA	CM	Totais
I	5 (0)	6 (0)	5 (0)	16 (0)
II	7 (0)	3 (0)	1 (0)	11 (0)
III	7 (0)	3 (0)	3 (0)	13 (0)
IV	5 (1)	1 (1)	2 (1)	8 (3)
V	2 (1)	3 (2)	1 (1)	6 (4)
Totais	26 (2)	16 (3)	12 (2)	

Quadro 3 — Resultados obtidos nos 54 casos. Observa-se que nos 40 doentes dos grupos I, II e III, não houve mortalidade: CP = comunicante posterior; CA = comunicante anterior; CM = cerebral média; () = óbitos.

Apenas dois doentes do Grupo III tiveram seu estado agravado pela cirúrgia: em pacientes com aneurisma da comunicante anterior, as perturbações mentais que apresentaram antes se acentuaram; um doente, já tratado pela ligadura da carótida, apresentou hemiplegia transitória após clipagem de aneurisma da região da comunicante posterior, sendo que a artéria cerebral posterior nascia da própria carótida. Os doentes dos Grupos IV e V que já apresentavam sintomas neurológicos definitivos antes da cirurgia, permaneceram com essas sequelas.

Os doentes do Grupo V, como todos os autores assinalam [4, 5, 16, 30], são de extrema gravidade e excepcionalmente sobrevivem, seja qual for o tratamento ou a técnica cirúrgica empregada. Por isso, excluimos desta análise 6 doentes desse Grupo, onde ocorreram 4 óbitos.

COMENTARIOS

Inicialmente dávamos preferência ao envolvimento dos aneurismas da comunicante anterior com músculo, técnica de baixa mortalidade naquele tempo, em comparação com a ligadura do colo, e até pouco tempo recomendada por Poppen [28]. Nos aneurismas da comunicante posterior, recomendávamos a ligadura parcial da carótida primitiva e, nos aneurismas da cerebral média, fazíamos o envolvimento com músculo, após esvaziamento do hematoma [1].

Nossa preferência por operações de menor risco era conseqüência da alta mortalidade, naquela época, das operações mais radicais e, por isso, no Congresso Brasileiro de Neurocirurgia (Belo Horizonte, 1964), emitimos esta opinião: "A cirurgia dos aneurismas é uma cirurgia preventiva de uma futura hemorragia que pode ou não ocorrer. Deve ser, portanto, uma cirurgia simples e benigna, que não exponha o doente a riscos maiores que os da própria doença".

Seguindo essa orientação, apresentamos no Congresso Latino-Americano de Neurocirurgia (Lima, 1967) 73 casos de aneurismas da comunicante posterior, em 48 dos quais tínhamos feito a ligadura parcial da carótida primitiva. A mortalidade foi de 7,6% e nos casos em que foi feita a revisão angiográfica pós-operatória, num período de observação que variou de 3 meses a 5 anos, houve desaparecimento ou redução apreciável do tamanho do aneurisma em 91% dos casos. A mortalidade global da ligadura do colo foi de 28,5%, ao passo que, nos doentes não operados, elevou-se a 36,5%. Esses resultados justificavam plenamente a preferência pela ligadura da carótida nesses aneurismas.

Nos 26 aneurismas da região da comunicante posterior operados, agora com auxílio do miscroscópio, os resultados foram bem diferentes: nos grupos I, II e III, 19 doentes sem mortalidades; nos grupos I a IV, 24 doentes, com um óbito, mortalidade de 4,1%.

No Congresso Brasileiro de Neurocirurgia, realizado em Belo Horizonte (1964), apresentamos um trabalho sobre 142 aneurismas arteriais intracranianos dos quais 23 eram da comunicante anterior e foram operados, sendo feita a clipagem em um, a ligadura da artéria cerebral anterior em 4 e o envolvimento com músculo nos restantes. Defendemos o envolvimento como técnica preferida naquela época e lembramos que nos 25 doentes clipados por French [9], a mortalidade foi baixa mas a morbidade elevada.

Numa segunda fase de nossa experiência, apresentamos ao Congresso Brasileiro de Neurocirurgia realizado em Brasília (1970), 52 aneurismas da comunicante anterior dos quais 37 foram operados. Não houve mortalidade nos 23 doentes dos Grupos I e II, e, incluindo 6 casos do Grupo III, em que houve um óbito, a mortalidade foi de 3,4%. O Grupo IV da classificação usada naquela época, correspondia aos casos graves, de indicação cirúrgica

discutível do grupo V atual. A maioria dos doentes foi tratada pelo envolvimento. Na série microcirúrgica 1971-1974 não houve mortalidade nos 12 doentes dos Grupos I, II e III. Reunindo os doentes de bom risco cirúrgico das duas séries, contamos 41 aneurismas da comunicante anterior, com um óbito (mortalidade de 2,4%).

Nos aneurismas da cerebral média também evoluiu a nossa orientação cirúrgica. Dávamos preferência ao envolvimento com músculo, após esvaziamento do hematoma quando existente [1], e ligávamos a carótida para diminuir a onda sangüínea pulsátil sobre o aneurisma assim tratado. Em uma de nossas doentes formou-se um falso aneurisma entre o verdadeiro e a gaze de envolvimento. Abandonamos essa técnica, mas ainda existem casos, embora raros, em que as condições da trifurcação arterial não permitem a clipagem sem que haja comprometimento das atrérias vizinhas. Essa impossibilidade de clipagem em geral é apenas aparente e usando-se o microssópio com 16 ou 25 aumentos, a dissecção do saco aneurismático é possível.

Em relação aos casos graves do Grupo V, por maior que seja a experiência do neurocirurgião e ainda que se usem microscópio e clips de vários tipos, a mortalidade continua muito elevada, só se justificando operá-los quando existem indicações especiais. É melhor tratá-los clinicamente, até que melhorem e possam ser operados com menor risco.

Julgamos indicada uma tentativa cirúrgica dos doentes do Grupo V, quando houver hematoma intracerebral, quando em angiografias repetidas o aneurisma aumenta de volume — sinal angiográfico de nova hemorragia iminente — e quando ocorrem hemorragias repetidas e graves. Esses doentes em geral não melhoram, evoluindo os casos invariavelmente para o óbito se não houver uma tentativa cirúrgica para salvá-los. Temos, como exemplo disso, nosso doente J. P. B. S. (Registro 15048), médico, com aneurisma da comunicante anterior, que, internado e aguardando a cirurgia, sofreu duas hemorragias, entrando em coma profundo, após a segunda; o paciente foi imediatamente operado, recuperando-se totalmente. Casos como esse nos obrigam, em determinadas condições, a operar doentes do Grupo V, embora na quase certeza do insucesso.

Nossos resultados mostram que a cirurgia nos doentes dos Grupos I, II e III é benigna e pode ser indicada com tranqüilidade. Há a recear somente a ocorrência de espasmo difuso que, em geral, se agrava no pós-operatório dos doentes operados precocemente. O desaparecimento do espasmo coincide com a melhora clínica e com o aumento do fluxo sangüíneo sobre o aneurisma e, portanto, maior risco de nova hemorragia. Isso ocorre, em geral, entre o 7º e o 10º dia, sendo assim aconselhável operar os doentes em ótimas condições antes desse prazo. Quando as melhoras clínicas tardam em se manifestar, a angiografia deve ser repetida, podendo mostrar a persistência do espasmo ou a existência de um hematoma ou, ainda, o aumento de volume do aneurisma.

O espasmo justa-aneurismático é um espasmo de defesa e faz parte do mecanismo fisiopatológico que faz cessar a hemorragia. Quando cede precocemente, pode contribuir para novo sangramento, pelo aumento do fluxo

sangüíneo antes da organização do coágulo. Por isso, deve ser visto, como diz Jamieson [16], "as friend rather than an enemy" e, embora possa ser responsável por alguns sintomas clínicos, não deve ser combatido com violência. Não temos ainda opinião formada sobre o valor do ácido aminocapróico para evitar nova hemorragia.

Não se pode estabelecer regras quanto ao momento mais oportuno para operar, porque cada doente, dentro do seu grupo, é um caso particular. A melhora clínica coincidindo com o desaparecimento do espasmo, é indicação para cirurgia. Mas a experiência e o bom senso do cirurgião devem decidir, levando sempre em conta que a cirurgia é apenas profilática de uma futura hemorragia que pode, ou não, ocorrer.

Em relação à técnica cirúrgica, a experiência mostrou que tanto a craniotomia como a maneira de abordar o aneurisma estão sujeitas a táticas diferentes, ditadas por cada caso particular, embora as regras gerais sejam conhecidas e de uso universal.

Fazemos geralmente uma craniotomia pequena fronto-temporal e ressecamos o terço externo da pequena asa do esfenóide, o que facilita consideravelmente o acesso; tanto serve para os aneurismas das comunicantes anterior e posterior, como para os da cerebral média. Em casos especiais de grandes aneurismas da comunicante anterior, ou de posição ascendente, e nos doentes operados de urgência, na fase aguda, com hematoma, estendemos a parte anterior da craniotomia até a linha mediana. Nos aneurismas múltiplos ou com hematoma contralateral preferimos o acesso bilateral de Pool [27, 29].

Os aneurismas da comunicante posterior aparecem parcialmente recobertos pela borda livre do tentório, sob o qual se insinuam e aderem. Logo atrás, às vezes aderente ao saco aneurismático (Fig. 1), está a artéria coroídea anterior. A implantação do aneurisma pode ser na própria origem da comunicante, como aneurisma vestigial, ou na sua vizinhança. Krayenbuhl e col. [18] estudaram 64 casos e encontraram, em 43, o aneurisma situado entre a origem da comunicante e a coroídea anterior; em 21 casos nasciam na própria origem da comunicante, sendo inevitável, nesses casos, a obstrução da artéria pelo clip. Julgamos, por isso, importante analisar previamente pela angiografia a disposição anatômica dessas artérias, sabendo-se que, em 25% dos casos, a artéria cerebral posterior nasce diretamente da carótida, tomando o lugar da comunicante que está ausente. Quando isso ocorre, há necessidade de cuidados especiais, porque a inclusão da cerebral posterior no clip teria graves conseqüências.

Na maioria das vezes, nesses aneurismas da comunicante posterior a dissecção do saco é desnecessária, sendo suficiente o isolamento do colo que, geralmente, está por baixo da carótida e acolado à coroídea anterior, sendo primeiramente necessário separá-lo dessa artéria, o que se consegue com espátula fina, usando-se o microscópio. A lesão da coroídea pode provocar hemiplegia ou ter conseqüências piores. Passamos um fio no colo do aneurisma, que fica assim exposto, na mão do cirurgião, pronto para receber o clip. Quando o colo é muito volumoso, estreitamos, ligando-o parcialmente com esse fio (Fig. 2), e sobre ele colocamos o clip. Krayenbuhl [18] reduz o colo pela coagulação bipolar. Quando receamos o deslizamento do clip, amarramos sua alça no fio [6, 12].

Abandonamos a simples ligadura do colo com fio, mesmo já o tendo passado para exposição do colo, porque o nó pode ceder e não obstruir totalmente o aneurisma e o atrito do fio sobre um colo delgado pode rompê-lo.

A exposição dos aneurismas da comunicante anterior é mais trabalhosa e, em alguns casos, a ressecção de um fragmento da córtex do giro reto facilita o acesso. Nos casos graves, operados de urgência, com hematoma intracerebral, fazemos uma craniotomia mais ampla, e ressecamos a ponta do lobo frontal. Essa lobectomia parcial, hoje em dia raramente usada, era recomendada por Poppen [28], argumentando que a coagulação das veias ascendentes para acesso inter-hemisférico, nos aneurismas de posição para cima, contribuia para aumentar o edema e agravar os sintomas mentais existentes. Nos doentes que sofrem uma segunda hemorragia em prazo curto é comum a inundação ventricular por sangue, que dilata e bloqueia o sistema ventricular. Quando se operam esses casos pela existência de hematoma, se os ventrículos estiverem dilatados, devem ser explorados e os coágulos removidos. Em um de nossos casos, os coágulos desciam até o terceiro ventrículo e foram retirados através do buraco de Monro dilatado. A simples punção ou drenagem ventricular é ineficiente.

Quando se aborda o aneurisma, a primeira impressão é de que a dissecção do colo e do saco é impossível, pelas aderências com as artérias cerebrais anteriores e a presença de ramos arteriais que precisam ser conservados, especialmente a artéria de Heubner. Com o microscópio em aumentos de 16 a 25X, quase esmpre essa dissecção é possível, reparando-se com fio os quatro vasos, aferentes e eferentes ao aneurisma. Havendo receio de rotura, deve-se colocar um clamp bulldog atraumático na artéria cerebral anterior do lado da craniotomia, nos últimos minutos da dissecção e aplicar o clip no colo. Observamos se há alguma compressão, estreitamento ou acotovelamento arterial provocado pelo clip. Se isso acontecer, retira-se o clip e coloca-se em melhor posição (Fig. 3).

Nos aneurismas da cerebral média, geralmente localizados ao nível da trifurcação, abrimos a cisura de Silvius e acompanhamos um dos ramos arteriais importantes até o aneurisma. Se não há edema e o afastamento cerebral é fácil, alcançamos primeiro o tronco da cerebral média, passamos um fio de reparo e segurança, e abordamos o aneurisma. Os ramos perfurantes da artéria cerebral média nascem próximo à bifurcação e o mais importante deles emerge bem próximo ou mesmo de um dos ramos de divisão da artéria. Devem ser poupados com todo cuidado. Os ramos da cerebral média envolvem o aneurisma na trifurcação e parecem incorporados ao saco, mas com o microscópio se encontra, na maioria das vezes, uma clivagem, que permite a dissecção do colo e do saco. Na fase final da dissecção, um clamp pode ser colocado na artéria por 3 ou 4 minutos, contados pelo anestesista, e assim se termina a operação, colocando um clip no colo e ressecando o saco aneurismático, se for muito volumoso (Fig. 4). Quando há hematoma intracerebral, seu esvaziamento prévio facilita o ato cirúrgico, aumentando o campo operatório.

A cirurgia dos aneurismas arteriais intracranianos alcançou quase a perfeição técnica com o emprego da microcirurgia, podendo-se considerar uma cirurgia benigna nos doentes de bom risco operatório. Restam dois problemas

importantes a serem resolvidos: o espasmo vascular, para o qual ainda não se tem um tratamento eficiente [7, 14, 20, 32, 33, 35], e a maneira de tratar os doentes graves, dos grupos IV e V, que não podem ficar abandonados à própria sorte. Não é a compressão direta pelo sangue derramado que determina a morte, mas sim as lesões à distância, provocadas pelo espasmo e pelas microtromboses, cujo mecanismo patogênico é mal conhecido. A remoção precoce do sangue, pela simples drenagem ou outros meios cirúrgicos, é um caminho a pesquisar [31].

CONCLUSÕES

1) O uso do microscópio cirúrgico no tratamento dos aneurismas cerebrais, permite operações mais radicais e com melhores resultados; 2) a melhora clínica, coincidindo com o desaparecimento do espasmo, é indicação para a cirurgia; 3) nos doentes em boas condições clínicas, a microcirurgia dos aneurismas é benigna, não tendo havido mortalidade nos 40 casos consecutivos referidos neste trabalho; 4) nos doentes graves dos grupos IV e V, a mortalidade é ainda elevada, seja qual for o tratamento instituido; 5) a comparação dos resultados atuais da microcirurgia, com a experiência anterior do autor, no período de 1949 a 1970, confirma as vantagens do uso do microscópio.

RESUMO

O autor apresenta sua experiência em 54 aneurismas arteriais intracranianos operados com técnica microcirúrgica, no período de janeiro de 1971 a março de 1974. Em 40 doentes classificados nos grupos I, II e III, não houve mortalidade. Incluindo 8 doentes do grupo IV, onde ocorreram 3 óbitos, a mortalidade foi de 6,2%. Nos doentes do grupo V, a mortalidade continua proibitiva, seja qual for a técnica usada. Os doentes foram operados com microscópio cirúrgico de fabricação brasileira, sendo usados clips de Yasargil, Scoville, Mayfield e de modelo do autor. Comparando os resultados atuais de microcirurgia (1971-1974), com a experiência anterior, baseada em cerca de 400 casos, no período de 1949 a 1970, o autor conclui que a cirurgia dos aneurismas com auxílio do microscópio é benigna e sem mortalidade nos doentes de bom risco cirúrgico. Considera a existência de espasmo o maior problema e julga que o momento mais oportuno de operar é quando surgem as melhoras clínicas, coincidindo com o desaparecimento do espasmo, entre o 7º e 10º dia, geralmente.

SUMMARY

Microsurgery of intracranial aneurysms

The experience in 54 intracranial arterial aneurysms operated on with microsurgical technique during the period of January 1971 to March 1974 is reported. In 40 patients classified in Groups I, II and III, there were no mortalities. Including 8 patients of Group IV with 3 deaths, the mortality

rate was 6.2%. In the patients from Group V, the mortality rate continues to be prohibitive, regardless of the technique used. The patients were operated on with the surgical microscope made in Brasil, using clips of Yasargil, Scoville, Mayfield and some of the author's model. Comparing the present microsurgical results from 1971 to 1974 with the previous experience based on nearly 400 cases from the period of 1949 to 1970, the author concludes that the surgery of aneurysms with the help of the microscope is simple and without mortality in the patients of good surgical risk. He considers the existence of spasm as the greatest problem and judges that the best moment to operate is when clinical improvements appear, coinciding with the disappearance of the spasm, generally between the 7th and 10th days.

REFERÊNCIAS

1. AKERMAN, A. & NIEMEYER, P. — Hematoma cerebral espontâneo. Med. Cirurg. Farm. (Rio de Janeiro) 202/203:53, 1953.
2. AKERMAN, A. & NIEMEYER, P. — Intracranial aneurysms syndromes. 5º Congresso Internacional de Neurologia (Lisboa, 1953). Comunicações, Vol. 2:32.
3. CADEMARTORI, M. S.; FERREIRA, N. P.; WAINER, F. & WAGNER, R. — Tratamento dos aneurismas do sistema da artéria cerebral anterior. Arq. Neuro-Psiquiat. (São Paulo) 32:24, 1974.
4. COPHIGNON, J.; REY, A.; THUREL, C. & HOUDART, R. — Microchirurgie des anévrysmes artériels de la partie antérieure du polygone de Willis. Étude d'une serie consécutive de 48 cas. Neurochirurgie (Paris) 19:36, 1973.
5. DRAKE, C. G. — On the surgical treatment of ruptured intracranial aneurysms Clin. Neurosurg. 13:122, 1966.
6. DRAKE, C. G. & ALLCOCK, J. M. — Postoperative angiography and the "slipped" clip. J. Neurosurg. 39:683, 1973.
7. ECHLIN, F. A. — Current concepts in the etiology and treatment of vasospasm. Clin. Neurosurg. 15:133, 1967.
8. FALEIRO, L. C. M.; RODRIGUES, P. A.; RODRIGUES, J. A.; CESARINI, I. M. & BONFIM, A. S. — Tratamento microcirúrgico de aneurismas da artéria comunicante anterior. Arq. Neuro-Psiquiat. (São Paulo) 31:264, 1973.
9. FRENCH, L. A.; ZARLING, M. E. & SCHULTZ, E. A. — Management of aneurysms of the anterior comunicanting artery. J. Neurosurg. 19:870, 1962.
10. FRENCH, L. A.; CHOU, S. N. & LONG, D. M. — The direct approach to intracranial aneurysms. Clin. Neurosurg. 15:117, 1967.
11. HAMBY, W. B. — Remarks concerning intracranial aneurysmal surgery. Clin. Neurosurg. 17:1, 1969.
12. HOLLIN, S. A. & DECKER, R. E. — Effetiveness of microsurgery for intracranial aneurysms. Postoperative angiographic study of 50 cases. J. Neurosurg. 39:690, 1973.
13. HOOK, D. & NORLEN, G. — Aneurysms of the middle cerebral artery. A report of 80 cases. Acta Chirurg. Scand. suppl. 235, 1958.
14. IWABUCHI, T. — Cervical sympathectomy of cerebral angiospasm after aneurysm rupture. Neurol. Med. Chirurg. (Tóquio) 12:341, 1972.
15. INABA, Y.; FUKUSHIMA, Y.; TACHIBANA, N.; ITO, U.; KAMISASA, A.; KOMATSU, K.; FUJIMOTO, T.; TOMITA, S. & OHNO, K. — Microneurosurgery in cerebral aneurysms. Neurol. Med. Chirurg. (Tóquio) 12:204, 1972.
16. JAMIESON, K. G. — Direct operations for intracranial aneurysms: some technical problems and attempts at their solution. Neurol. Mec. Chirurg. 11:1, 1971.
17. JACOBSON, J. H. — Development of Microsurgical Technique. Microvascular Surgery. Georg Thieme Verlag, Stuttgart, 1967, pág. 4.
18. KRAYENBUHL, H. A.; YASARGIL, M. G.; FLAMM, E. S. & TEW, J. M. JR. — Microsurgical treatment of intracranial saccular aneurysms J. Neurosurg. 37:678, 1972.

19. LOUGHEED, W. M. — Selection timing and technique of aneurysm surgery of the anterior circle of Willis. Clin. Neurosurg. 16:95, 1969.
20. MISUKAMI, M.; ARAKI, G. & MIHARA, H. — Early operation of ruptured aneurysm with special reference to the postoperative arterial spasm. Neurol. Med. Chirurg. (Tóquio) 12:338, 1972.
21. NIEMEYER, P. — Técnica da arteriografia experimental. Arch. Instituto Benjamin Baptista (Rio de Janeiro) 6:117, 1940.
22. NIEMEYER, P. & POMPEU, F. — Die Vertebralis-Angiopraphie bei den Geschwülsten der hinteren Schädelgrube Archiv Psychiat Zeitsch. Neurol. 192: 220, 1954.
23. NIEMEYER, P. & BRITO CUNHA, J. L. — Angiografia cerebral percutânea. J. Bras. Neurol. (Rio de Janeiro) 1:259, 1949.
24. NIEMEYER, P. & AKERMAN, A. — Diagnóstico e tratamento cirúrgico dos aneurismas arteriovenosos do cérebro. Med. Cirurg. Farm. (Rio de Janeiro) 204:111, 1953.
25. NORLEN, G. & BARNAUM, A. S. — Surgical treatment of aneurysms of the anterior communicating artery. J. Neurosurg. 10:634, 1953.
26. POMPEU, F. — Angiografia cerebral e hemorragia subaracnoidea espontânea. Rev. Bras. Cirurg. 12:1017, 1949.
27. POOL, J. L. — Timing and techniques in the surgery of ruptured aneurysms of the anterior communicating artery. J. Neurosurg. 19:378, 1962.
28. POUYANNE, H.; BANAYAN, A.; GUERIN, J. & RIEMENS, V. — Les anévrysmes sacculaires multiples du système carotidien supra-clinoidien. Étude anatomo-clinique et therapeutique. Neuro-chirurgie (Paris) 19, supl. 1, 1973.
30. SAHS, A. L.; PERRET, G. E.; LOCKSLEY, H. B. & NISHIOKA, H. — Intracranial Aneurysms and Subarachnoid Hemorrage. A Cooperative Study. J. B. Lipincott Co., Philadelphia, 1969.
31. SUZUKI, J.; YOSHIMOTO, T. & HORI, S. — Continuous ventricular drainage to lessen surgical risk in ruptured intracranial aneurysm. Surg. Neurol. 2:87, 1974.
32. SUZUKI, S.; OHKUBO, T.; HIGUCHI, H.; KURASHIMA, Y.; OTABE, K. & SUZUKI, J. — Cerebral vasospasm by rupture of intracranial aneurysm. Neurol. Med. Chirurg. (Tóquio) 12:200, 1972.
33. THORALF, M. S.; ONOFRIO, B. M. & MERIDETH, J. — Treatment of cerebral vasospasm from subarachnoid hemorrage with isoproterenol and lidocaine hydrocloride. J. Neurosurg. 38:557, 1973.
34. YASARGIL, M. G. & CARTER, L. P. — Saccular aneurysms of the distal anterior cerebral artery. J. Neurosurg. 40:218, 1974.
35. WILKINS, R H. — Attemps at treatment of intracranial spasm in animals and human being. Surg. Neurol. 1:148, 1973.

Casa de Saúde Dr. Eiras — Rua Assunção 2, Botafogo — 20000 Rio de Janeiro, GB — Brasil.