

# DIVERSIDAD SINDROMATICA DE LA ENFERMEDAD DE CREUTZFELDT-JAKOB

## CORRELATO NEUROFISIOLOGICO E HISTOPATOLOGICO

*SERGIO FERRER D. \**  
*LUIS CARTIER R. \*\**  
*FERNANDO LOLAS S.\*\*\**  
*MANUEL PEREZ P. \*\*\*\**

Desde que Jones y Nevin en 1954<sup>18</sup>, describieron las anomalías eléctricas de la encefalopatía esponjiforme, la presencia de descargas síncronas periódicas es considerada como uno de los elementos de diagnóstico más importante<sup>15,30</sup>. Por término medio las características descritas aparecen 10 a 15 semanas después de iniciada la enfermedad<sup>11</sup>. Sin embargo, los complejos tri e cuadrifásicos periódicos no se encuentran en todos los casos. En 1976 Goto, Umezaki y col<sup>16</sup> dan cuenta de cuatro casos y solamente tres mostraban los signos eléctricos característicos. En la revisión de Masters y Richardson en 1978 de 21 casos, solamente 15 tenían alteraciones típicas. Cartier, Ferrer y col.<sup>7</sup> dieron cuenta de 7 casos de Creutzfeldt-Jakob, de los cuales solamente 5 tenían descargas síncronas periódicas.

Por otro lado ha sido destacada por diferentes autores la frecuente asimetría del electroencefalograma, especialmente en las fases iniciales. Los dos casos que hemos seleccionado para esta comunicación son ejemplos de esta heterogeneidad sindromática en la enfermedad. En uno de ellos se observó el trazado con descargas síncronas periódicas, típica del Creutzfeldt-Jakob y, en el otro, las alteraciones electroencefalográficas correspondían a una encefalopatía difusa, inespecífica.

En ambos casos se efectuó un estudio evolutivo, tanto clínico como electroencefalográfico, hasta el fallecimiento de los pacientes. Se intentó interpretar esta diferencia electrofisiológica con los hallazgos anatomopatológicos.

Se investigó también si el comportamiento electrofisiológico de estas dos formas de Creutzfeldt-Jakob eran diferentes durante el sueño pentotólico y cuáles eran las características de los potenciales evocados somatosensoriales en una y otra forma.

Además, la actividad síncrona periódica representa un modelo de descargas epilépticas, especialmente favorable para penetrar en la fisiopatología de las

---

\* Prof. de Neurología, Hospital Militar, Santiago de Chile; \*\* Jefe del Laboratorio de Neuropatología, Departamento de Ciencias Neurológicas, Universidad de Chile, Area Oriente; \*\*\* Prof. de Neurofisiología, Departamento de Fisiología de la Universidad de Chile, Area Norte; \*\*\*\* Ayudante de Clínica Neurológica, Hospital Militar.

manifestaciones interictales y así lo han considerado Frank Morrell y col.<sup>25</sup>. Nosotros, inbuídos de la misma idea, estudiamos la excitabilidad cortical con los potenciales evocados somatosensoriales y realizamos el test de Wada, en un intento por esclarecer el origen de las descargas epileptiformes.

#### METODO

Los dos casos presentados fueron verificados por estudio de biopsia cerebral y necropsia. Los exámenes electroencefalográficos seriados se practicaron en dos aparatos «Alvar» de 8 canales con el sistema 10-20. En los estudios de sueño pentotólico, uno de los canales registró el electrocardiograma. El estudio de los potenciales evocados somatosensoriales se hizo con el Promediador «A.V.M.6» incorporado en el Electromiógrafo «TECA-4». Se promediaron linealmente 200 estímulos supramaximales aplicados en el nervio mediano. El registro se hizo con un electrodo activo introducido en el cuero cabelludo, en la proyección rolándica a 7 cms. de la línea media. El electrodo indiferente se colocó en la region medio frontal. Se estudiaron sucesivamente puntos equidistantes de los dos hemisferios.

Los estudios histopatológicos se hicieron en cerebros fijados en formol neutro. Se emplearon técnicas de cortes en parafina coloreados con hematoxilina-eosina, Nissl, P.T.H.A., Luxol Fast-Blue + P.A.S.y Bodian. Tambien se examinaron cortes por congelación coloreados con sublimado de oro de Cajal, Negro Sudan y Braunmühl.

#### MATERIAL

*Caso 1* — J. R., paciente de 70 años de edad, cuya enfermedad se inició aproximadamente en Enero de 1979 y murió el 27-6-1979. Los síntomas iniciales se expresaron por cambios afectivos, seguidos de trastornos conductuales y deterioro intelectual; concomitantemente apareció temblor de acción de las manos. Se hospitalizó el 16-4-1979 comprobándose un cuadro demencial con trastornos agnósticos visuales, ataxia axil, hipertonia generalizada y Babinski bilateral. El electroencefalograma mostraba una alteración difusa con inscripción bilateral de elementos theta y delta. Existía discreto predominio de las alteraciones en la region temporal izquierda. La tomografía axial computarizada (T.A.C.) revelaba dilatación triventricular y signos de atrofia cortical.


La condición del paciente se agravó rápidamente. El 3 de Mayo estaba en mutismo akinético con desviación tónica de la mirada a la derecha, clonias espontáneas de las cuatro extremidades provocadas por los estímulos auditivos y nociceptivos. Los electroencefalogramas de los días 3 y 7 de Mayo de 1979, revelaban alteración lenta, heteromorfa, difusa y se insinuaban descargas de puntas en ambas regiones frontales. El estudio de circulación del LCR con radio-isótopos el 8-5-1979, demostró una lentitud marcada en la absorción y reflujo precoz ventricular. El 16 de Mayo se practicó biopsia cerebral de la corteza frontal derecha. El 30 de Mayo el paciente continuaba en mutismo akinético y rigidez generalizada. Las clonias habían disminuído mucho. El electroencefalograma revelaba descargas hipersincrónicas periódicas, cuyos voltajes eran notablemente mayores en el hemisferio izquierdo. Durante el mes de Junio progresivamente se instaló hipotono, falta de reactividad a todo estímulo, desaparecieron

las clonías y se comprometió el estado general por infecciones intercurrentes. Se practicaron cuatro electroencefalogramas en este mes, en los cuales se reconocieron descargas periódicas de puntas y polipuntas, lateralizadas a la izquierda. El último electroencefalograma se hizo el día anterior al fallecimiento, que ocurrió el 27-6-1979.

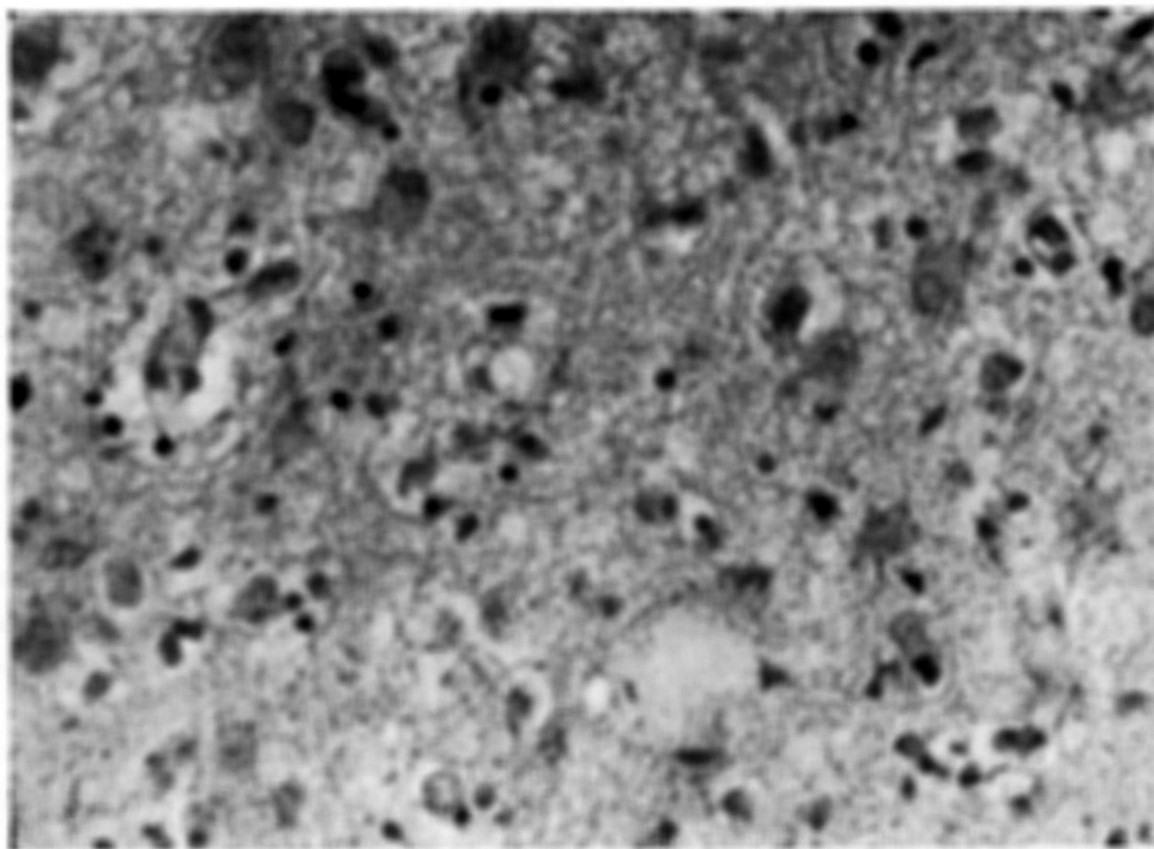
*Estudio anatomopatológico* — El cerebro pesó 1.200 g. observándose una discreta atrofia cortical con dilatación triventricular. *Estudio histopatológico* — Cortezas frontal, parietal y temporal, tienen un compromiso semejante. Se ve espongiosis difusa de intensidad media y acentuada pérdida neuronal, predominante entre las capas II y IV. Retracción y picnosis de neuronas, gliosis de Alzheimer tipo I intensa, presencia de glia gemistocítica, especialmente en el lóbulo frontal. En la corteza occipital alteración máxima por espongiosis difusa y gliosis gemistocítica que reemplaza la gran pérdida neuronal de todas las capas de la corteza, pero especialmente de las externas (Fig. 1). En el núcleo caudado y en el putámen intensa gliosis gemistocítica, importante pérdida neuronal y espongiosis difusa (Fig. 2). En el tálamo espongiosis moderada, especialmente notable en los núcleos centrales, poca pérdida neuronal, lipoidosis de la mayoría de las neuronas, gliosis moderada tipo Alzheimer I, depósitos pigmentarios extracelulares. En el cerebelo gran pérdida y degeneración de las células de Purkinje, proliferación de las glías de Bergmann, pérdida de los gránulos, ligera espongiosis y gliosis de la capa molecular: las alteraciones predominan en el vermis cerebeloso. En el mesencéfalo, protuberancia, bulbo y médula, alteraciones poco relevantes, salvo el compromiso del eje pigmentario, sustancia nigra y locus coeruleus, dónde se observa concentración pigmentaria, leve espongiosis, macro y microgliosis y pérdida de neuronas.

*Evolución de las características de las descargas epileptiformes* — Se estudiaron la amplitud y la duración de las descargas y los intervalos entre ellas en cuatro trazados del último período. Se midieron estos parámetros en 30 espigas sucesivas. Este análisis permitió establecer que la duración de las espigas fluctuaba entre 502 y 322 segundos; que los intervalos se acortaron desde 1142 segundos a 555 segundos y que la amplitud osciló entre 90 microvolts y 123.88 microvolts (Tabla 1). El examen del gráfico 1 demuestra que a medida que la condición del paciente se agravó, el intervalo de las espigas se acortó, la amplitud aumentó y la duración de los complejos disminuyó. Poco antes de la muerte, la amplitud disminuyó, aumentó ligeramente la duración, pero la frecuencia siguió creciendo.

*Evolución del trazado de fondo y de la morfología de las descargas sincronas* — Antes que aparezcan las espigas el trazado de fondo está constituido por potenciales entre 2 y 5 c.p.s. y aparecen descargas de espigas lentas, intermitentes y de larga duración (Fig. 3). Ulteriormente, las espigas se hacen notoriamente periódicas. A veces son seguidas por ondas lentas, otras veces son aisladas y trifásicas. El trazado de fondo se simplifica a tal punto que antes de la muerte desaparece y sólo se observan las descargas espiculares predominantemente trifásicas. Hay que señalar que existe un momento evolutivo intermedio, de extrema excitabilidad de la corteza, en que las descargas son de mayor amplitud y agrupadas en series de poliespigas. En todos los registros las espigas dominaron en las regiones anteriores de los hemisferios y se mantuvo hasta el final la asimetría por mayor voltaje del trazado de fondo y de las descargas de espigas, en el hemisferio izquierdo.



*Fig. 1 — Caso 1. Corteza occipital, primera a tercera capa. Gran pérdida neuronal, intensa gliosis astrocitaria y espongiosis (P.T.H.A. x 130).*



*Fig. 2 — Caso 1. Striatum (núcleo caudado). Espongiosis, gliosis gemistocítica y pérdida neuronal (H.E. x 640).*

	DURACIÓN COMPLEJOS (seg)	INTERVALO (seg)	AMPLITUD ESPIGAS ( $\mu V$ )
30/V	0.502 $\pm$ 0.088	1.442 $\pm$ 1.472	90 $\pm$ 32.83
11/VI	0.450 $\pm$ 0.092	1.048 $\pm$ 0.632	116.66 $\pm$ 26.74
18/VI	0.322 $\pm$ 0.045	0.977 $\pm$ 0.093	123.88 $\pm$ 24.88
25/VI	0.380 $\pm$ 0.089	0.555 $\pm$ 0.012	91.33 $\pm$ 20.12

Tabla 1 — Caso 1. Duración de los complejos epileptiformes, intervalo entre complejos y amplitud de las espigas en cuatro electroencefalogramas.

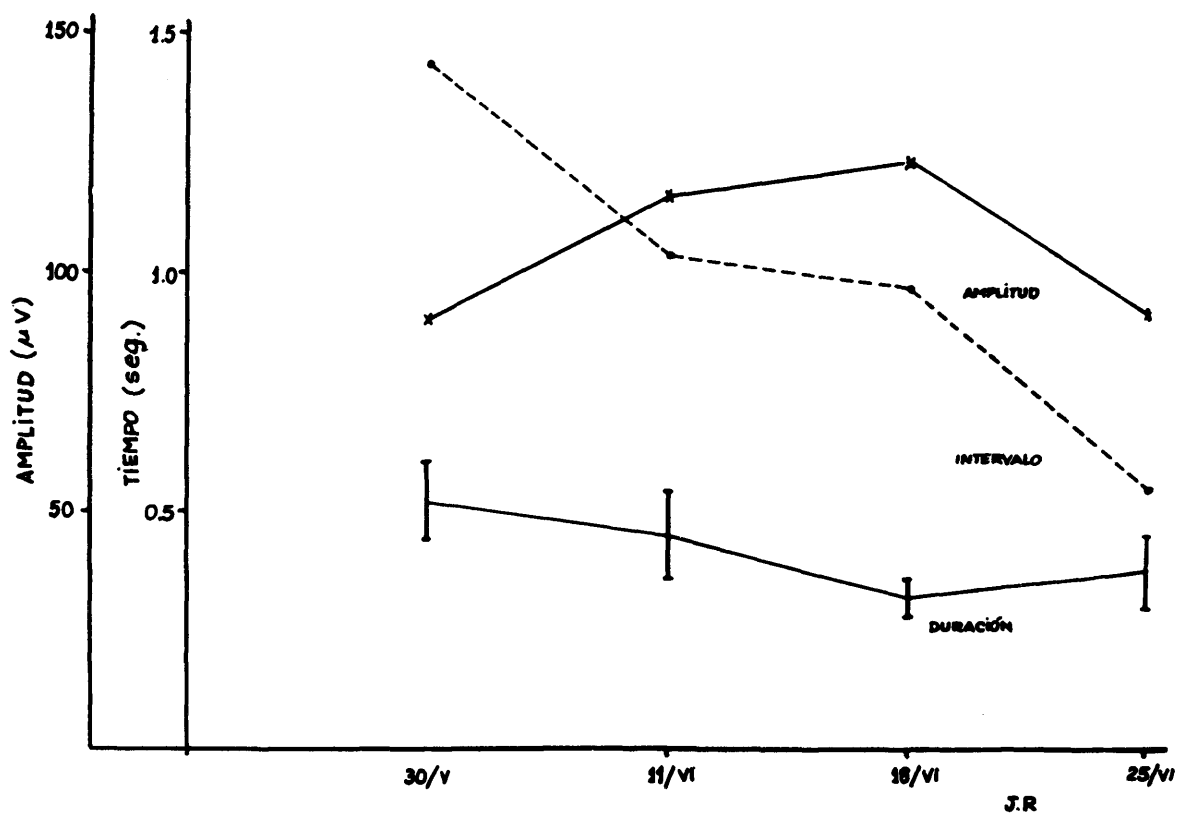


Gráfico 1 — Caso 1. Evolución de la amplitud, duración e intervalos de las descargas sincrónicas periódicas. La línea continua superior indica las amplitudes, la línea interrumpida los intervalos entre las descargas sincrónicas y la línea continua inferior la duración de cada descarga.

**Sincronicidad de las espigas periódicas** — Se inscribieron las espigas de ambas regiones frontales en dos canales de un osciloscopio y se fotografiaron en papel de Litio a 100 cms. por segundo, demostrándose una total sincronía entre ambos hemisferios.

**Electroencefalograma durante sueño inducido por pentotal** — Se inyectaron 500 miligramos intravenoso de Pentotal sódico. En el primer minuto el registro se simplifica, desaparece el trazado de fondo y persisten las descargas de espigas solamente

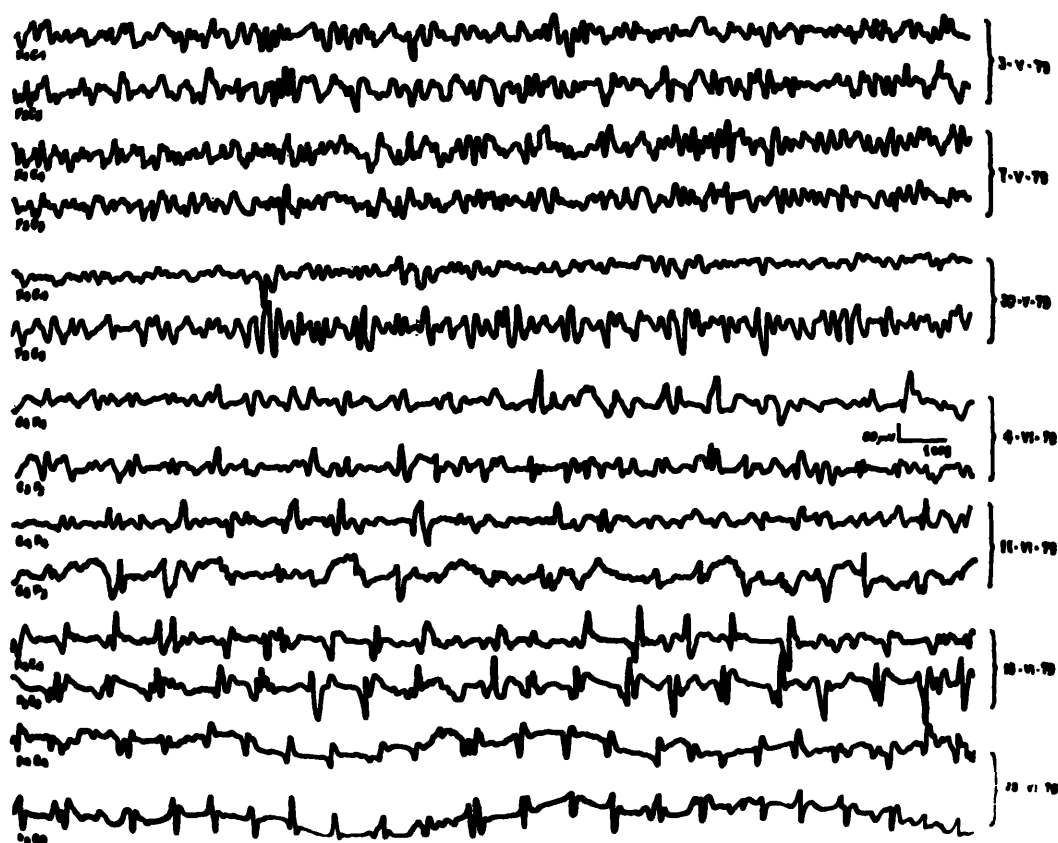

Fig. 3 — Caso 1. Evolución electroencefalográfica en derivaciones frontales y centrales desde un mes y medio antes del fallecimiento.

en el lado izquierdo. Luego sobreviene una depresión total del trazado, que coincide con sueño profundo y apnea. En los minutos siguientes se recupera la actividad en ambos hemisferios, acentuándose la asimetría. A los diez minutos se observan descargas de series lentas, periódicas seguidas de supresión de la actividad de fondo. Alrededor de 16 minutos aumenta la actividad de fondo y tienden a reaparecer las descargas de espigas lentas. A los 30 minutos el registro se asemeja al del período pre-penthotálico, aunque las espigas son menos agudas y con mas supresión subsiguiente. Se continúa el registro por tres horas y en ningún momento aparecen las características electroencefalográficas propias de las etapas de recuperación del sueño barbitúrico. Así, el registro no mostró la sucesión de actividad lenta, ni de spindles, ni de actividad rápida.

*Test de Wada* (25-6-79) — La inyección de 200 mg. de Pentotal sódico en la carótica del lado izquierdo produjo la total desaparición de las descargas de espigas en el hemisferio ipsilateral, entanto que persistían en el hemisferio derecho. Al cabo de un minuto seguía el lado izquierdo isoelectrico y decrecieron en amplitud y frecuencia las espigas del hemisferio derecho. A los 4 minutos reaparecieron las descargas en el lado izquierdo y se apagaron totalmente las decargas del lado derecho. En los minutos siguientes se recuperó la actividad anterior al test (Fig. 4).

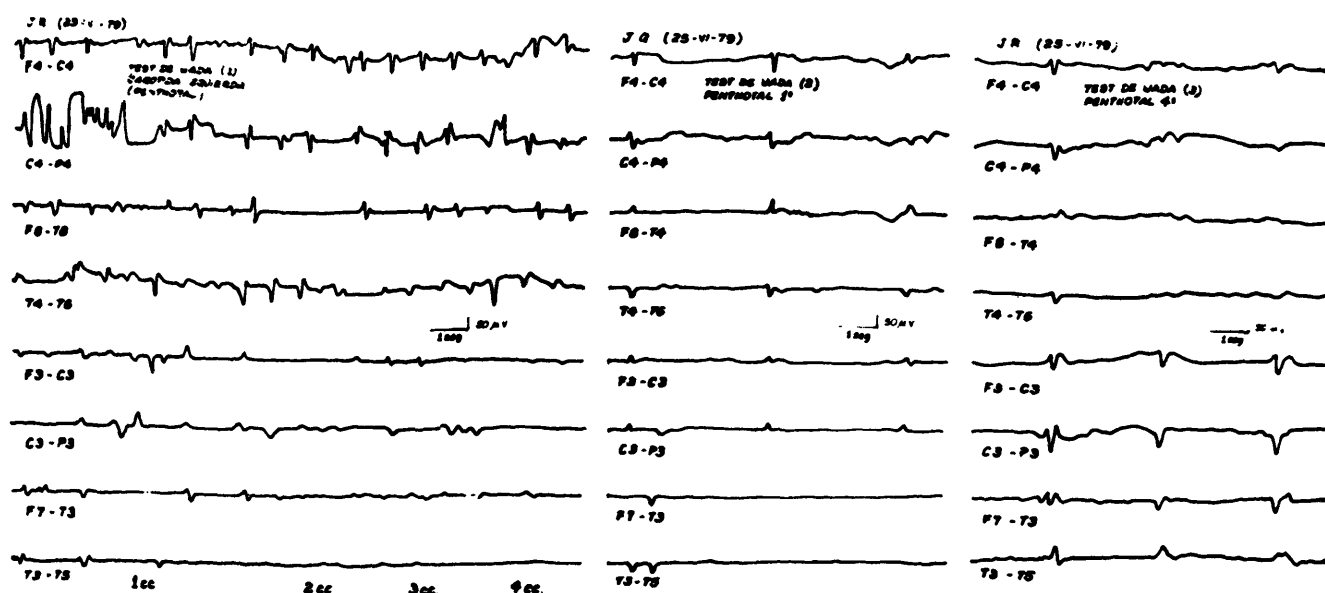


Fig. 4 — Caso 1. Test de inyección intracarotídea con Thiopental. El primer cuadro a la izquierda muestra la desaparición de las descargas de puntas en el hemisferio izquierdo con la inyección de Thiopental al 5%, en la carótida izquierda. Después de 2 cc. han desaparecido las puntas en el lado izquierdo y persisten en el lado derecho. En el cuadro del medio las puntas desaparecen casi por completo en el hemisferio derecho. En el último cuadro a la derecha, 4 minutos después de haber inyectado Thiopental, reaparecen las puntas en el hemisferio izquierdo.

**Potenciales evocados somatosensoriales** — Se hacen tres determinaciones de potenciales evocados somatosensoriales. En cada ocasión se controlan ambas regiones rolándicas. El primer registro se practica el 4-6-1979. (La actividad espicular periódica era evidente y asimétrica). La respuesta primaria tuvo una latencia normal en ambos lados de alrededor de 25 milisegundos. La amplitud de la respuesta primaria fué al lado izquierdo de 16 microvolts y al lado derecho de 10 microvolts. El componente secundario tiene una morfología semejante, siendo algo más simple al lado izquierdo. Se repite el examen de potenciales somatosensoriales el día 11-6-1979: las latencias seguían iguales. La amplitud de la respuesta primaria a la izquierda, fué de 19 microvolts y la derecha de 2 microvolts. Las respuestas secundarias se simplifican aún mas. El tercer control se lleva a cabo el 18-6-1979: han decrecido bilateralmente las respuestas primarias: a la izquierda es de 11.5 microvolts y a la derecha de 1.5 microvolts. La respuesta secundaria es una onda negativa casi sin deflexiones (Fig. 5).

**Caso 2** — C. V., paciente mujer de 42 años cuya enfermedad comenzó en Agosto de 1978 y falleció el 2-7-1979. El cuadro se inició con cambios del humor y trastornos de conducta. Alrededor de Octubre de 1978, se agregó desequilibrio de la marcha, temblor de las manos y alucinaciones nocturnas. En Marzo de 1979 se hospitaliza y se comprueba un cuadro de deterioro psico-orgánico con ideas delíricas paranoideas y alucinaciones. En lo neurológico existía una ataxia axil, retropulsión, rigidez generalizada, temblor grueso de las manos, Babinski y dismetría bilateral. El electroencefalograma del 19-3-1979 reveló una depresión y desorganización de los ritmos alfa, totalmente inespecífico. El 8 de Mayo la paciente estaba confusa, postrada en cama; se había acentuado la ataxia axil y segmentaria. La actividad electroencefalográfica

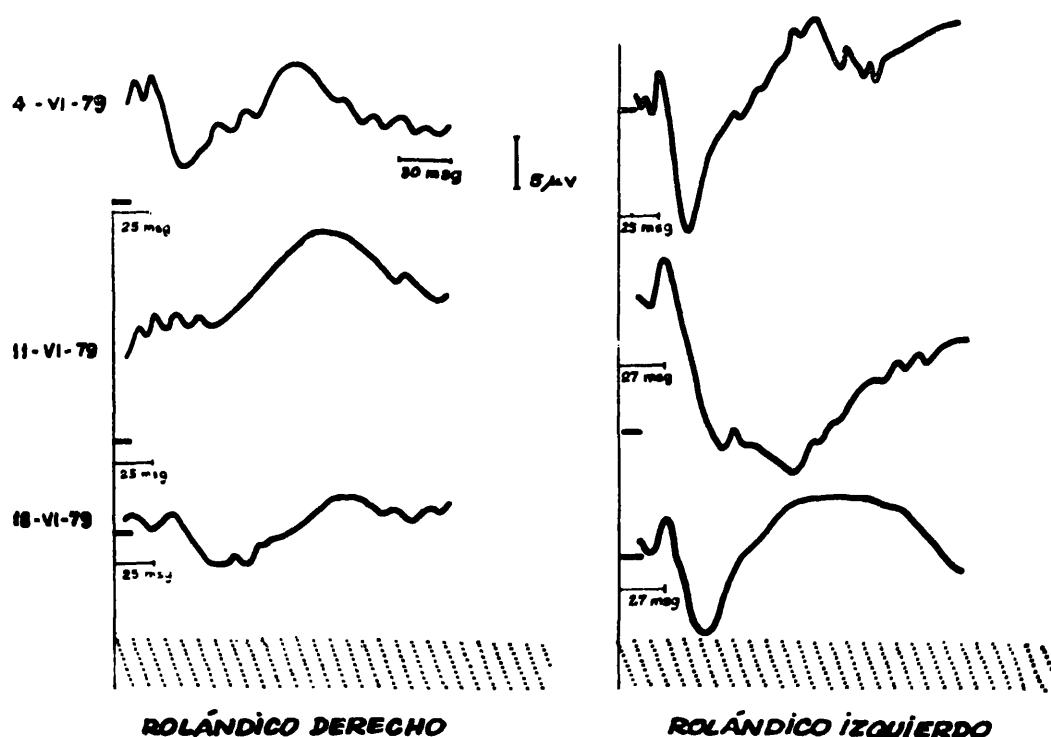



Fig. 5 — Caso 1. Evolución de los potenciales evocados somatosensoriales en ambos hemisferios.

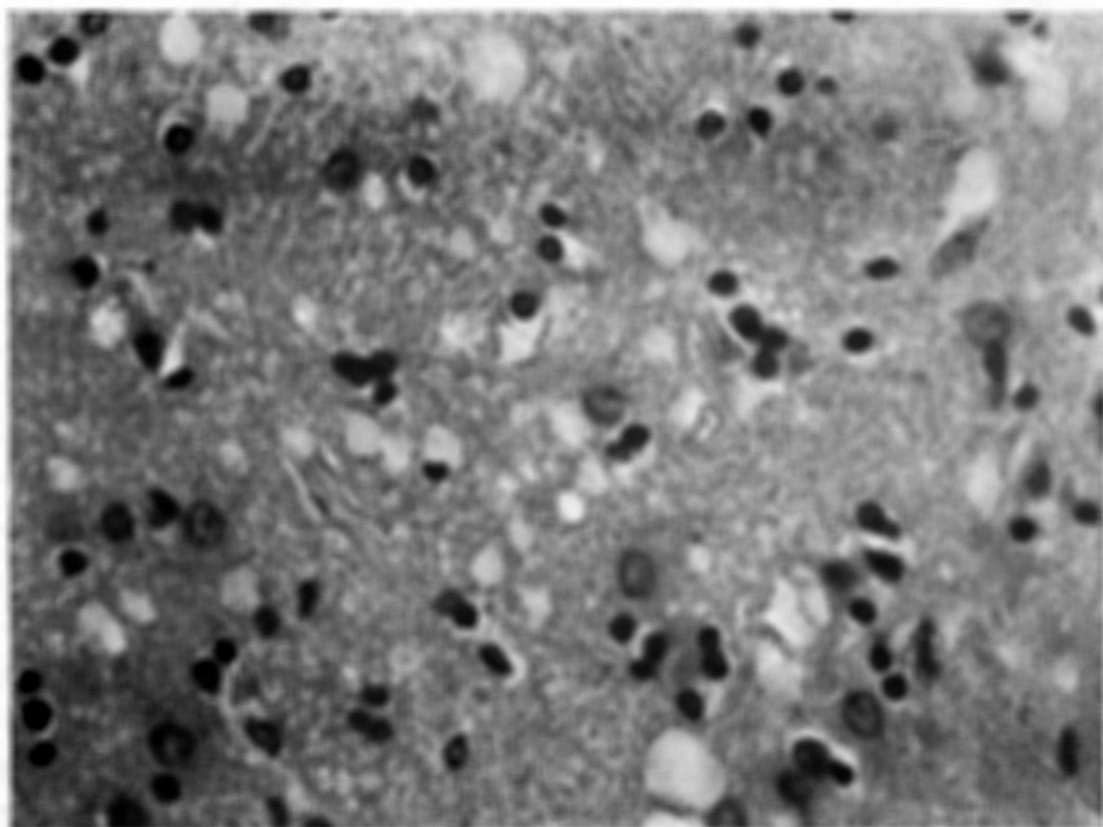
evolució hacia una lentitud difusa con predominio de elementos theta, pseudo monomorfos, de bajo voltaje. El 15 de Mayo su condición clínica era peor y en el electroencefalograma aparecieron descargas delta de alto voltaje en las regiones anteriores. Se practica T.A.C. que mostró una dicutible dilatación ventricular, sin atrofia cortical. El 26 de Mayo de 1979 se efectúa biopsia cerebral, frontal derecha. El 29 de Mayo el lenguaje era disártrico, incoherente. Había rigidez intensa y clonias dispersas e irregulares. Persistía en el electroencefalograma una alteración lenta difusa de alto voltaje. No se observaron descargas periódicas de ondas lentas, ni de espigas. El 7 de Junio la demencia era profunda, con agitación, sin lenguaje comprensible, ni actividad proposicional. El electroencefalograma se hizo difusamente mas lento y tendió a deprimirse. No hay descargas sincronas periódicas, ni períodos de supresión eléctrica. El último electroencefalograma se obtuvo el 27-6-1979, cinco días antes de morir y no mostraba cambios con respecto al anterior. En total se hicieron siete electroencefalogramas standard.

*Estudio anatomopatológico* — No se demostraron alteraciones macroscópicas. El cerebro pesó 1.080 g. *Estudio histopatológico* — Corteza frontal, parietal, temporal y occipital, muy leve espongirosis, generalmente distribuida en pequeños focos localizados entre la IV y VI capas. Retracción de algunas neuronas, satelitosis y gliosis tipo I de Alzheimer. Conservación de la estructura de la corteza, con poca pérdida de neuronas (Fig. 6). En el estriado (putámen y núcleo caudado), espongirosis muy marcada y gliosis gemistocítica, con despoblación neuroniana (Fig. 7). En el tálamo, espongirosis de grado medio, especialmente notable en los núcleos mediales, gliosis difusa leve, picnosis y retracción de numerosas neuronas. En el cerebelo, leve espongirosis limitada a la capa molecular del vermis y leve reacción de la glía de Bergmann, ligera pérdida de los gránulos, con poco compromiso de las células de Purkinge; los hemis-





*Fig. 6 — Caso 2. Corteza occipital, segunda a cuarta capa. Se conserva la estructura, relativa indemnidad de las neuronas, escasa espongirosis y gliosis (H.E. x 130).*



*Fig. 7 — Caso 2. Striatum (putamen). Intensa espongirosis, pérdida neuronal y gliosis. (H.E. x 640).*

ferios cerebelosos se ven conservados. En el mesencéfalo, protuberancia bulbo y médula presentan pocas alteraciones, asimismo el compromiso del eje pigmentario (sustancia nigra, locus coeruleus) es de poca intensidad.

*Evolución del trazado de fondo* — Los primeros registros evidenciaron una actividad alfa mal organizada y deprimida. Ulteriormente predominaron elementos theta y delta que fueron progresivamente creciendo en voltaje, disponiéndose especialmente en las regiones frontales y agrupándose en series incompletamente monomorfas. En los últimos electroencefalogramas, quince días antes de la muerte, la actividad siguió siendo lenta, heteromorfa, pero tendió a deprimirse. Nunca aparecieron descargas sincronas periódicas, ni períodos de supresión eléctrica (Fig. 8). Electroencefalograma durante sueño inducido por pentotal — Se inyectaron 300 mgs. de Pentotal, lo cual determinó sueño profundo, apnea y total supresión de la actividad cerebral. En los cinco minutos siguientes, el registro mostró actividad de Burst-depression. A esta etapa sigue otra se potenciales lentos y a los diez minutos se observan spindles que alternan con períodos de actividad rápida. En resumen, puede decirse que el trazado pasa por las fases normales de recuperación de sueño barbitúrico.

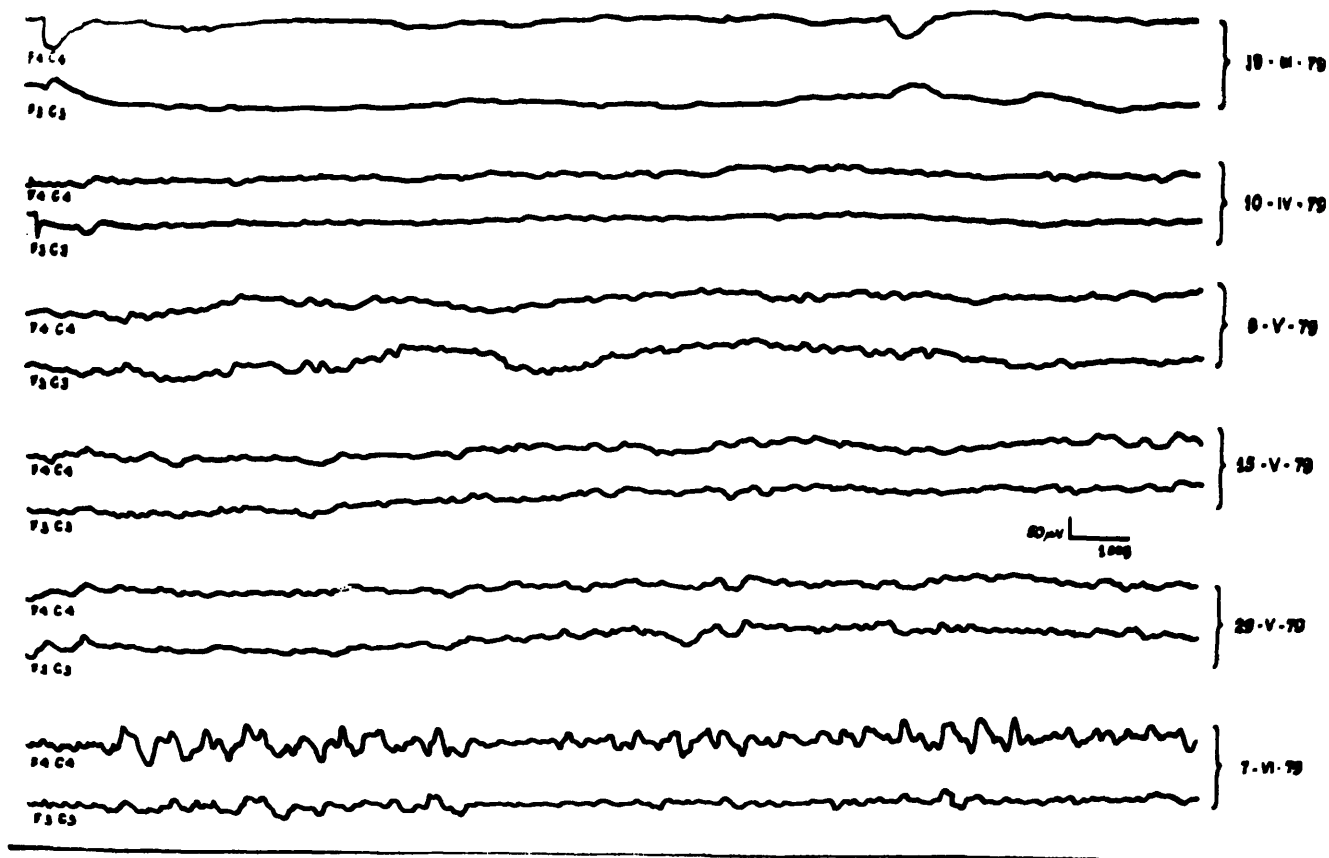


Fig. 8 — Caso 2. Evolución electroencefalográfica en derivaciones frontales y centrales de ambos hemisferios.

#### COMENTARIOS

Es evidente que en el síndrome de Creutzfeldt-Jakob figuran dos modelos electrofisiológicos. Uno se expresa con espigas periódicas, con intervalos de actividad aparentemente suprimida y el otro no presenta espigas y el deterioro se traduce en actividad progresivamente más lenta. El que tiene espigas no

muestra las etapas normales del sueño penthotálico y los "spindles" están abolidos, así como la actividad rápida del sueño barbitúrico. El que tiene actividad lenta, difusa sin espigas, reacciona en forma normal a la inyección de barbitúricos. Los potenciales evocados somatosensoriales son de una amplitud excesiva en el caso con espigas, especialmente en el hemisferio donde estas descargas sincronas son de mayor voltaje. Los potenciales evocados somatosensoriales son de amplitud normal en el caso sin espigas.

En ambos, los potenciales evocados muestran un progresivo decrecimiento en voltaje y simplificación del componente secundario a medida que aumenta el deterioro clínico <sup>6,21</sup>. Esta clara diferenciación neurofisiológica debería tener un correlato anatomopatológico igualmente distinto. En efecto, la forma con espigas presentaba un status espongiosus intenso y difuso en la corteza. El modelo sin espigas con actividad lenta exhibía una espongiosis leve y parcial en la corteza. Ambos tenían aproximadamente igual compromiso de núcleos basales y tálamo. Dos grupos de autores, Goto y Umezaki <sup>16</sup> y Burger y col. <sup>5</sup> insinúan esta correlación que a nosotros nos parece evidente.

Los potenciales evocados miden indirectamente la excitabilidad cortical. Hallida <sup>17</sup> ha observado que en un grupo de epilepsias mioclónicas los potenciales evocados somatosensoriales están aumentados. El incremento de los potenciales evocados en nuestro caso con espigas, podría deberse a una promediación azarosa de las espigas, lo cual es poco probable porque hay una relación inversa entre el decrecimiento continuo de los potenciales evocados a medida que se deteriora el estado clínico y el aumento progresivo del voltaje de las espigas hasta poco antes de la muerte del paciente.

Es indiscutible la simultaneidad de las descargas en ambos hemisferios. El test de Wada demuestra que la actividad espicular de un hemisferio no está subordinada a la del otro hemisferio. Obviamente debemos suponer que la simultaneidad de las descargas depende de influjos talámicos.

Podría especularse acerca de la génesis de las espigas y de su periodicidad sobre la base de algunos conocimientos de neurofisiología, de cito-arquitectura e histopatología de la corteza <sup>4,14,20,21</sup>.

El estudio patológico de la corteza cerebral en los casos con espigas reveló que la espongiosis, gliosis y pérdida neuronal, siendo difusas, afectaban más intensamente a las capas superficiales ha sido también observado por otros autores <sup>8,19</sup>. En las capas más profundas V y VI, sobrevivirían grupos neuronales capaces de engendrar los fenómenos eléctricos responsables de las espigas. Como Morrell <sup>25</sup> ha dicho, estas células piramidales serían los únicos elementos cuya orientación espacial podría dar cuenta de las descargas espiculares. La cuestión fundamental es preguntarse porqué éstas células piramidales se han hecho epilépticas. Desde los conocimientos neurofisiológicos se podría especular que estas neuronas están siendo estimuladas por influjos excitatorios que no son contrarrestados por influencias inhibitorias que radican en aquellos circuitos neuronales que estarían predominantemente afectados por el proceso patológico. Creutzfeldt y col. <sup>10</sup> en su estudio de degeneración axonal después

de lesiones pequeñas de la corteza, concluyen que las conexiones horizontales de la II y IV capas, ejercen una función esencialmente inhibitoria. Estas capas son ricas en células tipo II de Golgi (estrelladas) que inhiben a las células piramidales mediante influjos axosomáticos. De acuerdo a este diseño teórico de Creutzfeldt, podríamos postular que la espiga representa la excitación vertical por supresión de la inhibición horizontal.

Los estudios de Creutzfeldt y col.<sup>10</sup> en corteza visual del gato han sido corroborados en la corteza motora del mono por las investigaciones de Gatter y col.<sup>12,13</sup>, quien en esencia establecen que la excitación es el resultado de efectos monosinápticos sobre las células piramidales y que la inhibición tardía es mediada por células estrelladas.

Gloor<sup>15</sup> ha supuesto que los impulsos excitatorios sobre las células piramidales estarían aumentados por efecto de la falta de inhibición cortical hacia el tálamo, con lo cual se agregaría otro factor para explicar el aumento de la excitabilidad cortical.

Con respecto a la interpretación de la periodicidad habría que recordar los trabajos en focos epilépticos experimentales, que demuestran que a la depolarización paroxística sigue un fenómeno de hiperpolarización<sup>1,2,23,24,27,28,29</sup>. Morrell<sup>25</sup> ha demostrado con estudios de potenciales D.C. que la espiga coincide con la fase negativa y que el aparente silencio entre las espigas corresponde a un fenómeno positivo. Como la excitabilidad cortical puede medirse indirectamente con el empleo de potenciales evocados, Morrell estudió el comportamiento de los potenciales visuales en ambas fases. Observó entonces que en la fase D.C. negativa los potenciales evocados presentaban su máxima amplitud (depolarización) y desaparecían en la fase positiva (hiperpolarización).

Finalmente quisiéramos referirnos brevemente a las alteraciones del sueño en el Creutzfeldt-Jakob. El sueño en esta enfermedad ha sido estudiado por numerosos autores que han demostrado que el modelo normal está distorsionado. También demuestran que los complejos espiculares desaparecen en la llamada fase II, constituida por elementos theta de carácter rítmico<sup>16</sup>. Nosotros quisimos hacer una inspección neurofarmacológica, inyectando pentotal y demostramos que en caso de forma clásica de encefalopatías espongiiformes, con espigas rítmicas, hubo una pérdida completa del patrón de sueño barbitúrico, en tanto que en una forma de Creutzfeldt-Jakob, con menor lesión cortical presentaba actividad rápida propia del sueño barbitúrico y también spindles.

Como en las formas clásicas de encefalopatías espongiiformes la lesión del mesencéfalo es mínima, no podemos atribuir a éste mecanismo la desaparición de la actividad rápida que se atribuye a una inicial excitación de la formación reticular mesencefálica<sup>9</sup>. Es sabido que los spindles barbitúricos son generados desde los núcleos talámicos específicos<sup>3</sup>, los cuales no están especialmente afectados en el caso de una encefalopatía espongiiforme clásica. Lógicamente habría que concluir que la desaparición de los spindles estaría en relación con la incapacidad de las células corticales de responder a las aferencias talámicas.

## RESUMEN

Se estudian dos casos de enfermedad de Creutzfeldt-Jakob comprobados por examen necrópsico. Uno de ellos presentaba típicas descargas hipersincrónicas, periódicas en el electroencefalograma; el otro caso no mostraba estas descargas epileptiformes y evolucionó con una lentitud difusa progresiva. La espongirosis, gliosis y pérdida neuronal fué intensa en la corteza del caso con espigas y muy moderada en el caso sin espigas. El compromiso subcortical era similar en ambos casos.

Se postula que la diferente expresión topográfica de su histopatología explicaría también la diferencia en el comportamiento de los potenciales evocados somatosensoriales y el diferente modelo electroencefalográfico del sueño pentotólico. La independencia de las descargas epileptiformes en cada hemisferio se prueba con el test de Wada.

Se discute el origen de las espigas y su periodicidad. Se postula teóricamente que el predominio de las lesiones de las capas II a IV privaría a las células piramidales remanentes, de influencias inhibitorias, lo que explicaría la génesis de las espigas.

## SUMMARY

*Syndromatic heterogeneity of Creutzfeldt-Jakob disease: neurophysiological and histopathological correlates.*

Two syndromatic forms of Creutzfeldt-Jakob disease are illustrated with data from two cases confirmed by necropsy and studied by means of electroencephalogram, evoked potential recording and neuropathological techniques. One of the cases presented the typical hypersynchronous periodic discharges though to be characteristic of this disease. The other did not exhibit epileptiform discharges, showing an evolution in which progressive diffuse slowing was the prominent feature.

Cortical spongyosis, gliosis, and neuronal loss were intense in the case showing spikes, and moderate in the one without spikes. Subcortical involvement was similar in both cases. This different topography of pathological involvement might explain, in addition to electroencephalographic findings, the different behavior of somatosensory evoked potentials, which were of larger amplitude in the case showing epileptiform discharges, although in both cases deterioration of clinical state was accompanied by a progressive amplitude decrement in the evoked potential. Sleep induced by barbiturates was disrupted in the case with spikes, its pattern being closer to normal in the case with less severe cortical involvement. A Wada test demonstrated that discharges in the hemispheres were independent.

Spike periodicity is discussed. It is postulated that the heavier involvement of cortical layers II to IV deprive the remaining pyramidal cells of inhibitory influences, a condition which might explain the generation of periodic spike discharges.

## REFERENCIAS

1. AYALA, G. F.; MATSUMOTO, H. & GUMNIT, R. J. — Excitability changes and inhibitory mechanisms in neocortical neurons during seizures. *J. Neurophysiol.* 33:73, 1970.
2. AYALA, G. F.; DICHTER, M.; GUMNIT, R. J.; MATSUMOTO, H. & SPENCER, W. A. — Genesis of epileptic interictal spikes: new knowledge of cortical feedback system suggests a neurophysiological explanation of brief paroxysms. *Brain Res.* 52:1, 1973.
3. BALL, G. J.; GLOOR, P. & THOMPSON, C. J. — Computed Unit-EEG correlations and laminar profiles of spindle waves in the EEG of cats. *Electroenceph. Clin. Neurophysiol.* 43:330, 1977.
4. BECK, E.; DANIEL, P. M.; GAJDUSEK, D. C. & GIBBS, C. J. Jr. — Subacute degenerations of the brain transmissible to experimental animals: a neuropathological evaluation. VI Congrès International de Neuropathologie. Paris, 1970. Masson et Cie, Paris, 1971.
5. BURGER, L. J.; ROWAN, J. & GOLDENSHON, E. S. — Creutzfeldt Jacob disease: an electroencephalic study. *Arch. Neurol. (Chicago)* 26:428, 1972.
6. CAPON, A.; COLIN, F.; DELTENRE, P.; HUBERT, J. P. & FLAMET-DURANT, J. — Etude électrophysiologique de deux cas de maladie de Creutzfeldt-Jakob. *Rev. Electroencephalogr. Neurophysiol. (Paris)* 6:130, 1976.
7. CARTIER, L.; FERRER, S.; STUARDO, A. & PEREZ, M. — Correlación clínica, anatomopatológica y electroencefalográfica en la enfermedad de Creutzfeldt-Jakob. II Congreso Ibero-Americano de Electroencefalografía y Neurofisiología Clínica, (Lima), 1979.
8. CARTIER, L. & GALVEZ, S. — Intranuclear corpuscles in the neurons of substantia nigra: anatomoclinical report of 11 cases of Jakob-Creutzfeldt disease. *Neurocirugía (Chile)* 35:1, 1977.
9. CLARK, D. L. & ROSNER, B. S. — Neurophysiologic effects of general anesthetics. *Anesthesiology* 38:564, 1973.
10. CREUTZFELDT, O. D.; GAREY, L. J.; KURODA, R. & WOLF J. R. — The distribution of degenerating axons after small lesions in the intact and isolated visual cortex of the cat. *Exp. Brain Res.* 27:419, 1977.
11. CHIAPPA, K. & YOUNG, R. — The E.E.G. as a definitive diagnostic tool early in the course of Creutzfeldt-Jakob disease. *Electroenceph. Clin. Neurophysiol.* 45:26, 1978.
12. GATTER, K. C. & POWELL, T. P. S. — The intrinsic connections of the cortex of area 4 of the monkey. *Brain* 513:101, 1978.
13. GATTER, K. C.; SLOPER, J. J. & POWELL T. P. S. — An electron microscopic study of the termination of intracortical axons upon Betz cells in area 4 of the monkey. *Brain* 543:101, 1978.
14. GIBBS, C. J. Jr. & GAJDUSEK, D. C. — Experimental subacute spongiform virus encephalopathies in primates and other laboratory animals. *Science (Washington)* 182:67, 1973.
15. GLOOR, P.; KALABAY, O. & GIARD, N. — The electroencephalogram in diffuse encephalopathies: electroencephalographic correlates of grey and white matter lesions. *Brain* 91:779, 1968.

16. GOTO, K.; UMEZAKI, H. & SUETSUGU, M. — Electroencephalographic and clinico-pathological studies on Creutzfeldt-Jakob syndrome. *J. Neurol. Neurosurg. and Psychiat.* 39:931, 1976.
17. HALLIDAY, A. M. — The electrophysiological study of myoclonic in man. *Brain* 90:241, 1967.
18. JONES, D. P. & NEVIN, S. — Rapidly progressive cerebral degeneration (subacute vascular encephalopathy) with mental disorder; focal disturbances and myoclonic epilepsy. *J. Neurol. Neurosurg. and Psychiat.* 17:148, 1954.
19. KIRSCHBAUM, W. R. — Jakob-Creutzfeldt Disease. Elsevier (New York) 1968.
20. LAMPERT, P. W.; GAJDUSEK, D. C. & GIBBS, C. J. Jr. — Pathology of dendrites in subacute spongiform virus encephalopathies. *Advances in Neurology* (New York) 12:465, 1975.
21. LEE, R. G. & BLAIR, R. D. G. — Evolution of EEG and visual evoked response changes in Jakob-Creutzfeldt disease. *Electroenceph. Clin. Neurophysiol.* 35:133, 1973.
22. MASTERS, C. L. & RICHARDSON, E. P. — Subacute spongiform encephalopathy (Creutzfeldt-Jakob disease). *Brain* 101:333, 1978.
23. MATSUMOTO, H. & AJMONE-MARSAN, C. — Cortical cellular phenomena in experimental epilepsy: interictal manifestation. *Exp. Neurol.* 9:286, 1964.
24. MATSUMOTO, H. & AJMONE-MARSAN, C. — Cortical cellular phenomena in experimental epilepsy: ictal manifestations. *Exp. Neurol.* 9:305, 1964.
25. MORRELL, F.; BERGEN, D.; HOEPPNER, T.; LOLAS, F.; FEIXEIRA, C.; BECK, E. & SMITH, D. — Epileptiform activity, steady potential shift and visual evoked response in Creutzfeldt-Jakob disease. *Electroenceph. Clin. Neurophysiol.* 45:26, 1978.
26. NEVIN, S.; MC MENEMEY, W. H.; BEHRMAN, S. & JONES, D. P. — Subacute spongiform encephalopathy: a subacute form of encephalopathy attributable to vascular dysfunction (Spongiform cerebral atrophy). *Brain* 36:762, 1960.
27. PEDLEY, T. A. — The pathophysiology of focal epilepsy neurophysiological considerations. *Ann. Neurol. (Boston)* 3:2, 1978.
28. PRINCE, D. A. — The depolarization shift in epileptic neurons. *Exp. Neurol.* 21:467, 1968.
29. PRINCE, D. A. — Electrophysiology of epileptic neurons spike generations. *Electroenceph. Clin. Neurophysiol.* 26:476, 1969.
30. RAYPORT, M. — Electroencephalographic, corticographic and intracerebral potentials in two anatomically verified cases of Creutzfeldt-Jakob disease. *Electroenceph. Clin. Neurophysiol.* 15:921, 1963.
31. SZENTAGOTHAJ, J. — Architecture of the Cerebral Cortex in Basic Mechanisms of Epilepsies. Little Brown and Co., Boston, 1969, pp. 13.
32. TESANER, D. & FOUCHER, A. — Corrélations entre les variations de la vigilance, l'activité EEG, la respiration et les clonies dans a cas de maladie de Creutzfeldt-Jakob. *Rev. Electroencephalogr. Neurophysiol.* 8:354, 1978.