

Carcinoma Basocelular Perianal: Relato de Caso e Revisão da Literatura

Perianal Basal Cell Carcinoma: Case Report and Literature Review

DANIEL C. DAMIN¹, RENATA M. BURTTET¹, MARIO A. ROSITO¹, CLÁUDIO TARTA¹, PAULO C. CONTU¹,
FREDERICO S. SANTOS¹, LÚCIA KLIEMANN², JOÃO CARLOS PROLLA³

¹ Serviço de Coloproctologia do Hospital de Clínicas de Porto Alegre (HCPA), Faculdade de Medicina (Famed) - Universidade Federal do Rio Grande do Sul (UFRGS); ² Serviço de Patologia, HCPA, Famed - UFRGS; ³ Unidade de Citopatologia, HCPA, Famed - UFRGS.

DAMIN DC; BURTTET RM; ROSITO MA; TARTA C; CONTU PC; SANTOS FS; KLIEMANN L; PROLLA JC. Carcinoma Basocelular Perianal: Relato de Caso e Revisão da Literatura. *Rev bras Coloproct*, 2007;27(3): 330-332.

RESUMO: O Carcinoma basocelular (CBC) é a mais freqüente das neoplasias epiteliais, localizando-se preferencialmente em áreas expostas ao sol. A ocorrência deste tumor na região perianal é extremamente rara. Neste artigo, relatamos um caso de CBC perianal. Apresentamos também uma revisão da literatura médica sobre o tema, salientando as características clínicas e histopatológicas, bem como o tratamento preconizado para esse tipo de tumor.

Descritores: carcinoma basocelular, neoplasias cutâneas, região anal, margem anal.

RELATO DE CASO

Indivíduo masculino, branco, de 75 anos, previamente hígido, é atendido no Serviço de Coloproctologia com uma história de crescimento de uma lesão em região perianal com 5 anos de evolução. A lesão que era, inicialmente, uma pequena placa pruriginosa, passou a expandir-se, comprometendo a região sacrocóccigea, causando dor e impedindo o paciente de sentar. Não havia queixa de sangramento ou desconforto evacuatório.

Ao exame observava-se lesão ulcerada perianal, endurecida, eritematosa, com bordos elevados, medindo 12 cm x 8 cm, localizada posteriormente ao ânus, sem extensão até o interior do canal anal, embora o esfíncter anal externo estivesse parcialmente invadido (Fig 1.). Não se palpavam linfonodos inguinais, e não havia lesões cutâneas semelhantes em outras áreas do corpo.

Após biópsia local sugestiva de CBC, foi realizada sob anestesia peridural, a excisão da lesão com margem cirúrgica de 1 cm de tecido normal, sendo ressecada parte da porção subcutânea do esfíncter anal externo invadida pelo tumor.

O exame histológico demonstrou a presença de arranjo arquitetural atípico em paliçada, confirmando o diagnóstico de CBC, com margens cirúrgicas da ressecção livres de tumor (Fig. 2).

O paciente apresentou boa evolução pós-operatória, sem sinais de recidiva local após 6 meses de acompanhamento.

DISCUSSÃO

O CBC é a neoplasia epitelial mais freqüente em regiões expostas ao sol, sendo raramente encontrada em áreas protegidas da luz solar^{1,2}. As lesões em região perianal são extremamente raras, representan-

Trabalho realizado no Serviço de Coloproctologia do Hospital de Clínicas de Porto Alegre (HCPA); Faculdade de Medicina (Famed) Universidade Federal do Rio Grande do Sul (UFRGS).

- Serviço de Patologia, HCPA, Famed - UFRGS.

- Unidade de Citopatologia, HCPA, Famed - UFRGS.

Recebido em 23/04/2007

Aceito para publicação em 29/05/2007

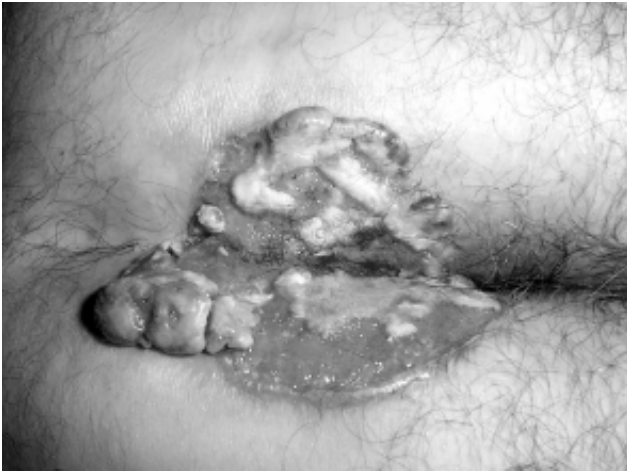

Figura 1 - CBC na margem anal posterior.

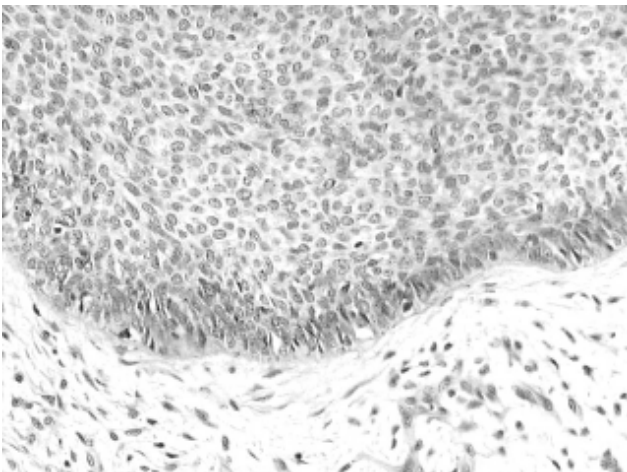


Figura 2 - Aspecto histopatológico (200X). Células basalóides atípicas formando arranjo periférico em paliçada.

do menos de 0,2% dos tumores anorretais. Desta forma, a literatura médica abordando o CBC perianal está limitada a alguns relatos de casos e pequenas séries de pacientes.³

Clinicamente, os pacientes geralmente apresentam uma lesão de crescimento lento em região perianal, medindo entre 1 e 10 cm de diâmetro, com ulceração central e bordas elevadas. Estas lesões se originam na região perianal, podendo eventualmente estender-se até o canal anal e comprometer a linha pectínea.^{3,4,5} Na série apresentada por Paterson e colaboradores⁶, a idade média dos pacientes por ocasião do diagnóstico da lesão é de 67 anos, sendo a maioria dos pacientes do sexo masculino. Entretanto, em um estudo anterior, com 34 pacientes, não foi observada a prevalência de sexo.⁷ De acordo com Gibson e Ahmed

⁸, idade avançada e trauma local podem ser fatores contribuintes para o desenvolvimento destes tumores.

À análise histológica, o CBC perianal apresenta-se com múltiplos focos de células basofílicas irregulares com núcleos pleomórficos. Caracteriza-se por arranjo periférico em paliçada e fendas. Entre as células pode ser encontrada alguma quantidade de mucina no estroma.^{5,6,9}

A maioria dos autores acreditam que essas lesões não tenham capacidade de metastatização, embora haja um relato de CBC perianal com metástases para linfonodos regionais.^{5,7} Localmente, no entanto, o CBC pode ser bastante agressivo, com possibilidade de envolvimento do canal anal proximal e músculos esfínterianos. Já foi demonstrado que mais de 30% dos pacientes com CBC perianal tem múltiplos CBCs em outras partes do corpo, por essa razão é necessário realizar o exame completo da pele sempre que esse tumor for diagnosticado.¹⁰

O tratamento de escolha é excisão local com margens livres, com ou sem o uso de rotação de retalho cutâneo ou enxertos de pele. A amputação abdominoperineal de reto ou radioterapia devem ser reservadas para lesões extensas e que se estendem pelo canal anal até acima da linha pectínea.¹¹ A recidiva local não é rara, devendo ser tratada através de nova excisão local. A sobrevida em 5 anos, demonstrada em uma série com 35 casos, foi de 72,6%, sendo a taxa de mortes semelhante à da população normal comparando faixa etária e sexo. Nenhum dos pacientes desse estudo morreu em consequência do CBC perianal.⁷

É fundamental fazer o diagnóstico diferencial de CBC e carcinoma basalóide (cloacogênico) anal. Esse último é um subtipo não queratinizado de carcinoma epidermóide do canal anal, surgindo a partir do epitélio transicional, 6 a 12 mm acima da linha pectínea. O carcinoma basalóide representa 35% dos tumores anais, e tem comportamento muito mais agressivo do que o CBC perianal, podendo-se encontrar metástases em 30-50% dos pacientes, geralmente em linfonodos inguinais.^{12,13} Metástases à distância são encontradas em 10% dos pacientes no momento do diagnóstico. À análise histológica, o carcinoma basalóide diferencia-se pela presença de metaplasia escamosa, ausência de queratinização, artefatos de separação, necrose eosinofílica e ausência de área periférica em paliçada. A radio-quimioterapia é o tratamento inicial para a maioria dos casos de carcinoma basalóide anal, sendo

que, para os pacientes que não respondem adequadamente a esse tratamento, pode-se utilizar a ressecção

abdominoperineal. A taxa de sobrevida em 5 anos é de aproximadamente 60%.^{13,14}

ABSTRACT: Basal Cell Carcinoma (BCC) is the most common skin cancer. It is preferentially found in sun-exposed areas and it is extremely rare at perianal region. In this article, we report a case of perianal BCC. In addition, we present a review of the medical literature on this subject, outlining clinical and histologic characteristics of this type of tumor as well as the choices of treatment.

Key words: basal cell carcinoma, skin cancer, perianal region, anal region.

REFERÊNCIAS

1. Robins P, Rabinovitz HS, Rigel D. Basal-cell carcinomas on covered or unusual sites of the body. *J Dermatol Surg Oncol* 1981; 7:803-806.
2. Rahbari H, Mehregan AH. Basal cell epiteloma in usual and unusual sites. *J Cutan Pathol* 1979; 6:425-431.
3. Bunstock WH. Basal cell carcinoma of the anus. *Am J Surg* 1958; 95:822-825.
4. Alvarez Cañas MC, Fernandez FA, Rodilla IG, Val-Bernal J.F. Perianal basal cell carcinoma: a comparative histologic, immunohistochemical and flow cytometric study with basaloid carcinoma of the anus. *Am J Dermatopathol* 1996; 18: 371-379.
5. Butler WP. Basal cell carcinoma of the anus. *Am J gastroenterol* 1996; 91:1943-1044.
6. Paterson A, Young-Fadock TM, Dozois RR. Basal cell carcinoma of the perianal region, 20-year experience. *Dis Colon Rectum* 1999; 42:1200-1202.
7. Nielsen OV, Jensen SL. Basal cell carcinoma of the anus: a clinical study of 34 cases. *Br J Surg* 1981; 68:856-857.
8. Gibson GE, Ahmed I. Perianal and genital basal cell carcinoma: A clinicopathologic review of 51 cases. *J Am Acad Dermatol* 2001; 45 (1): 687-71.
9. Withe WB, Schneiderman H, Sayre JT. Basal cell carcinoma of the anus: clinical and pathological distinction from cloacogenic carcinoma. *J Clin Gastroenterol* 1984; 6:441-446.
10. Kort R, Fazaa B, Bouden S, Nikkels AF, Pierard GE, et al. Perianal basal cell carcinoma. *Int J dermatol* 1995; 34:427-428.
11. Kyzer S, Alfandari C, Bayer I, Gal R, Chaimoff Ch. Basal cell carcinoma occurring in the perianal region. *Plast Reconstr Surg* 1992; 89:370-380.
12. Salmon RJ, Zafrani B, Labib A, Asselain B, Girodet J. Prognosis of cloacogenic and squamous cancers of the anal canal. *Dis Colon Rectum* 1986; 29:336-340.
13. Boman BM, Moertel CG, O'Connell MJ, Scott M, Weiland LH, et al. Carcinoma of the anal canal: a clinical and pathologic study of 188 cases. *Cancer* 1984; 54:114-125.
14. Gordon PH. Current status – perianal and canal neoplasms. *Dis Colon Rectum* 1990; 33:799-808.

Endereço para correspondência:

DANIEL C. DAMIN
Av. Lageado no. 1099 / 202, Porto Alegre, RS, Brasil
CEP: 90460110
Fone: (51) 96020442
Fax: (51) 33285168
E-mail: damin@terra.com.br