

Relação anatômica entre a porção posterior do ânulo mitral e as artérias coronárias: implicações no tratamento cirúrgico

Anatomical relationship between the posterior mitral valve annulus and the coronary arteries. Implications to operative treatment

Clodualdo J. N. PESSA, Walter J. GOMES, Roberto CATANI, José Carlos PRATES, Enio BUFFOLO

RBCCV 44205-710

Resumo

Objetivo: Este trabalho objetivou analisar a relação anatômica entre o ânulo da valva atrioventricular esquerda (mitral), a artéria circunflexa e a artéria posterior do ventrículo esquerdo, relacionando a distância entre as estruturas citadas ao padrão de dominância coronariana.

Método: Foram estudados 85 corações humanos, previamente fixados em solução de formaldeído a 10%. Inicialmente, avaliou-se o padrão de dominância coronariana. A seguir, realizou-se atriotomia e ventriculotomia esquerdas na parede posterior do coração, a partir das veias pulmonares em direção ao ápice cardíaco, seccionando-se o ânulo mitral. Removeu-se a parede atrial ao nível do ânulo, em toda a porção da cúspide posterior. Sobre o ânulo foram demarcados cinco pontos: 1 - comissural anterior, 2 - entre o comissural anterior e o ponto médio posterior do ânulo, 3 - ponto médio posterior do ânulo, 4 - entre o ponto médio posterior do ânulo e o comissural posterior, 5 - comissural posterior. Nestes

pontos foi medida a distância entre as estruturas com um paquímetro eletrônico.

Resultados: Padrão de dominância direita foi observado em 81,17% dos casos, circulação balanceada em 16,47% e dominância esquerda em 2,35%. Nos corações que apresentaram dominância direita observou-se que a região de maior proximidade entre o ânulo e as estruturas vasculares foi a comissural anterior, $3,996 \pm 1,865$ mm, enquanto a região de menor proximidade foi a comissural posterior, medindo $7,78 \pm 2,615$ mm.

Conclusão: Este estudo propiciou melhor compreensão da relação anatômica entre a valva mitral e as artérias coronárias adjacentes, podendo auxiliar o cirurgião na diminuição de complicações cirúrgicas.

Descritores: Valva mitral. Procedimentos cirúrgicos cardíacos. Circulação coronária. Infarto do miocárdio.

Trabalho realizado nas Disciplinas de Cirurgia Cardiovascular – Departamento de Cirurgia e de Anatomia Descritiva e Topográfica – Departamento de Morfologia da Escola Paulista de Medicina – Universidade Federal de São Paulo.

Trabalho apresentado ao VII Congresso da Sociedade de Cirurgia Cardiovascular do Estado de São Paulo, Campos do Jordão, novembro de 2003 e 31º Congresso Nacional de Cirurgia Cardíaca, Curitiba, abril de 2004.

Este artigo é parte da tese de mestrado do Dr Clodualdo J. N. Pessa (Orientador: Prof. Dr. Walter J. Gomes).

Endereço para correspondência: Clodualdo J. N. Pessa. Rua Machado Bittencourt, 379 Ap 71 – 04044-001, Vila Clementino – São Paulo SP. Fone: (11) 5084-3220.
E-mail: clodualdopessa@yahoo.com.br

Artigo recebido em setembro de 2004
Artigo aprovado em dezembro de 2004

Abstract

Objective: This work aimed to analyze the anatomical relationship among the mitral annulus, the circumflex artery and the posterior left ventricular artery, correlating the distance among the structures mentioned to the pattern of coronary network dominance.

Method: Eighty-five human hearts, previously preserved in 10% formaldehyde solution, were studied. The coronary network dominance pattern was initially evaluated. Next, atriotomy and left ventriculotomy in the posterior wall of the heart were performed, starting from the lung veins toward the heart apex through the mitral annulus. The atrial wall was removed at the level of the annulus, all around the posterior annulus. Onto the annulus, five points were demarcated: 1 - anterior commissure, 2 - between the anterior commissure and the half-point of the posterior annulus, 3 - half-point of the posterior annulus, 4 - between the half-point of the posterior annulus and the posterior commissure,

5 - posterior commissure. In these points the distance was measured among the structures with an electronic calliper.

Results: Right dominance was observed in 81.17% of the cases, balanced dominance in 16.47% and left dominance in 2.35%. Right dominance hearts showed that the area of lower distance between the annulus and the coronary arteries was the anterior commissure, where the circumflex artery was distant to the annulus $3.996 \pm 1.865\text{mm}$ while the area of greater distance was the posterior commissure, measuring $7.783 \pm 2.615\text{mm}$.

Conclusion: This study provided better understanding of the anatomical relationship between the mitral valve and the adjacent coronary arteries, therefore helping cardiac surgeons to prevent operative complications.

Descriptors: Mitral valve. Coronary circulation. Myocardial infarction.

INTRODUÇÃO

Procedimentos cirúrgicos sobre a valva atrioventricular esquerda (valva mitral) sempre estiveram potencialmente associados a risco de infarto agudo do miocárdio [1-4], secundariamente à lesão iatrogênica da artéria circunflexa e da artéria posterior do ventrículo esquerdo. Esta complicação decorre da variabilidade das relações anatômicas existentes entre o segmento posterior do anulo mitral e as artérias coronárias que percorrem a porção esquerda do sulco coronário.

Estudos anteriores mostraram haver relação entre a distância média do anulo mitral às artérias coronárias adjacentes, dependendo do padrão de dominância coronariana. No entanto, poucos são os trabalhos que analisaram esta relação anatômica, assim como é pequena a casuística estudada até o momento [1,2,5-17].

Portanto, o objetivo deste trabalho é analisar a relação anatômica entre o anulo da valva mitral e as artérias coronárias situadas na porção esquerda do sulco coronário, adjacentes à cúspide posterior da valva mitral.

MÉTODO

Foram estudados 85 corações humanos, de indivíduos adultos, de ambos os sexos, com idades variáveis entre 24 e 74 anos, previamente fixados em solução de formaldeído a 10%, pertencentes à Disciplina de Anatomia Topográfica e Descritiva do Departamento de Morfologia da Escola Paulista de Medicina, Universidade Federal de São Paulo.

Foram realizadas atriotomia e ventriculotomia esquerdas na parede posterior do coração, a partir das veias pulmonares em direção ao ápice cardíaco, seccionando-se o anulo mitral.

Partindo-se desta linha de secção, foi identificada a região de transição entre o aparelho valvar mitral, a parede atrial esquerda e o ventrículo esquerdo.

Posteriormente, foi removida a parede atrial ao nível do anulo mitral em toda a sua porção correspondente à cúspide posterior. Com isso, foi possível a completa visibilização do anulo da valva e das artérias coronárias presentes na porção esquerda do sulco coronário.

Por meio de dissecação anatômica, as peças foram classificadas segundo o padrão de dominância coronariana observado em: dominância direita, dominância esquerda e circulação balanceada, de acordo com a descrição constante na Tabela 1 [1,6,12,18-22].

Tabela 1. Padrão de dominância coronariana.

Padrão Coronariano	Descrição
Dominância Direita	A artéria interventricular posterior e a artéria posterior do ventrículo esquerdo originam-se da artéria coronária direita.
Dominância Esquerda	A artéria interventricular posterior e a artéria posterior do ventrículo esquerdo originam-se da artéria coronária esquerda.
Circulação Balanceada	A artéria interventricular posterior origina-se da artéria coronária direita. A parede posterior do ventrículo esquerdo é irrigada pela artéria circunflexa.

Sobre a porção posterior do anulo mitral foram demarcados cinco pontos principais, numerados em sentido anti-horário de 1 a 5 [1]: dois comissurais (anterior e

posterior), um no ponto médio posterior do ânulo e outros dois equidistantes entre os comissurais e o ponto médio posterior do ânulo. Nestes pontos foram medidas as distâncias, em milímetros, entre o ânulo mitral e as artérias coronárias a eles relacionadas, conforme demonstrado nas Figuras 1 e 2.

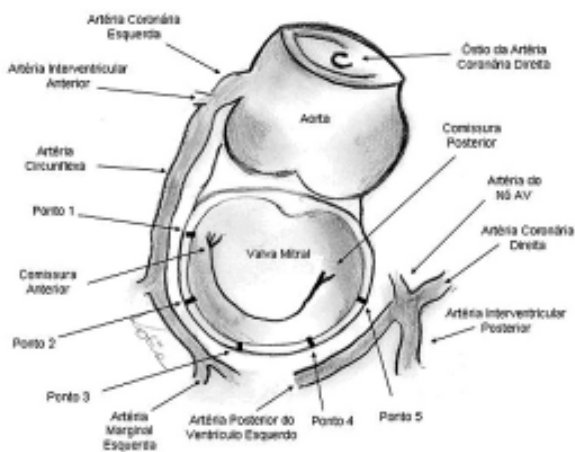


Fig. 1 – Demarcação da porção posterior do ânulo da valva mitral.

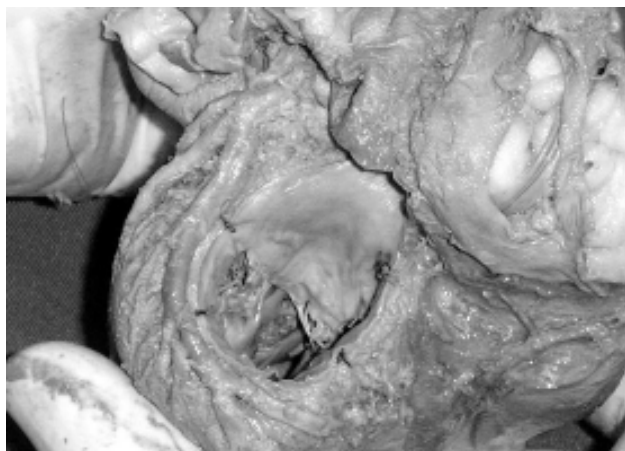

Fig. 2 - Peça anatômica com circulação balanceada. Relação anatômica entre as estruturas em estudo.

O estudo estatístico dos dados encontrados foi feito usando o teste de Contraste de Student-Newman-Keuls para comparação das médias das mensurações. Os dados são apresentados como média e desvio-padrão. O valor de $p < 0,05$ foi considerado significativo.

O protocolo do estudo foi aprovado pelo Comitê de Ética em Pesquisa da Universidade Federal de São Paulo.

RESULTADOS

Padrão de dominância coronariana

Sessenta e nove (81,17%) indivíduos, apresentaram padrão coronariano de dominância direita, enquanto quatorze (16,47%), circulação balanceada e dois (2,35%), dominância esquerda.

Distância entre o ânulo mitral e as artérias coronárias nos corações com dominância direita

A menor distância entre o ânulo mitral e as artérias coronárias ocorreu no ponto 1 ($3,99 \pm 1,86$ mm), enquanto que a maior distância ocorreu no ponto 5 ($7,78 \pm 2,61$ mm), conforme mostrado na Figura 3.

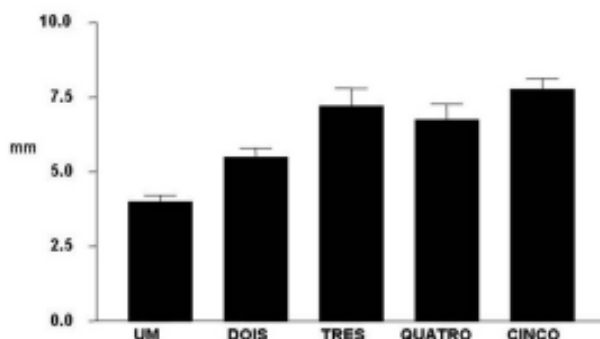


Fig. 3 - Medida da distância (em mm), entre o ânulo mitral e as artérias que o circundam em corações com dominância direita, nos cinco pontos predeterminados.

A análise estatística revelou que houve diferença estatisticamente significativa entre as médias das distâncias do ponto 1 e os demais ($p < 0,01$). O mesmo ocorreu comparando-se a média das distâncias do ponto 2 e dos pontos 3, 4 e 5. Entretanto, não foi observada diferença significativa quando comparadas as medidas dos pontos 3, 4 e 5, de acordo com Tabela 2.

Distância entre o ânulo mitral e as artérias coronárias nos corações com circulação balanceada

Nas peças com circulação balanceada, a menor distância entre as estruturas também foi observada no ponto 1 ($3,56 \pm 1,63$ mm), enquanto que a maior distância foi encontrada no ponto 3 ($6,52 \pm 2,48$ mm), conforme representado na Tabela 3.

Distância entre o ânulo mitral e as artérias coronárias nos corações com dominância esquerda

Neste estudo, foram observadas apenas dois corações com dominância esquerda (incidência de 2,35%). Os dados referentes a estes indivíduos estão expressos na Tabela 4.

Tabela 2. Medida da distância (em mm) entre o anulo mitral e as artérias que o circundam em corações com dominância direita, nos cinco pontos predeterminados.

Dado	Ponto 1	Ponto 2	Ponto 3	Ponto 4	Ponto 5
n	69	68	40	37	56
Distância mínima	1,01	1,53	2,53	1,92	1,50
Distância máxima	11,80	13,20	15,90	12,70	13,10
Média	3,99	5,50**	7,20***††	6,75***†	7,78***†††
DP	1,86	2,40	3,77	3,20	2,61
IC mínimo 95%	3,54	4,92	5,99	5,68	7,08
IC máximo 95%	4,44	6,08	8,41	7,82	8,48

** p<0,01 vs ponto 1; *** p<0,001 vs ponto 1; † p<0,05 vs ponto 2; †† p<0,01 vs ponto 2; ††† p<0,001 vs ponto 2

DP – Desvio padrão, IC - Intervalo de Confiança

Tabela 3. Medida da distância (em mm) entre o anulo mitral e as artérias que o circundam em corações com circulação balanceada, nos cinco pontos predeterminados.

Dado	Ponto 1	Ponto 2	Ponto 3	Ponto 4	Ponto 5
n	14	14	13	9	2
Distância mínima	1,84	2,33	2,62	3,37	1,21
Distância máxima	7,45	8,47	14,6	10,3	4,83
Média	3,56	4,51	6,41	6,52	
DP	1,63	1,70	3,42	2,48	

DP – Desvio padrão

Tabela 4. Medida da distância (em mm) entre o anulo mitral e as artérias que o circundam em corações com dominância esquerda, nos cinco pontos predeterminados.

Peça	Ponto 1	Ponto 2	Ponto 3	Ponto 4	Ponto 5
Número 35	4,09	5,73	4,61	3,70	4,69
Número 69	3,69	3,84	2,18	4,77	10,8

Do percurso das artérias ao longo da porção esquerda do sulco coronário nos corações com dominância direita

Neste estudo, a artéria circunflexa esteve presente na porção esquerda do sulco coronário nos pontos 1 e 2 em 100% das vezes. Em 55% dos indivíduos, a artéria circunflexa alcançou o ponto 3 e em apenas 7,24% das vezes esteve presente no ponto 4. A artéria circunflexa nunca esteve presente no ponto 5.

A artéria posterior do ventrículo esquerdo, ramo da artéria coronária direita, esteve presente na porção esquerda do sulco coronário principalmente entre os pontos 3, 4 e 5. No ponto 5, ela esteve presente em 81% das vezes, no ponto 4, em 46% e em apenas 2,89% das vezes ela alcançou o ponto 3. A artéria posterior do ventrículo esquerdo nunca esteve presente nos pontos 1 e 2.

Do percurso das artérias ao longo da porção esquerda do sulco coronário nos corações com circulação balanceada

Neste subgrupo, a artéria circunflexa esteve presente na porção esquerda do sulco coronário nos pontos 1 e 2 em 100% dos casos. Em 92,8% dos casos, ela atingiu o ponto 3 e em 64,2%, o ponto 4. Entretanto, apenas em 14,2% dos casos ela atingiu o ponto 5.

Em dois (14,2%) casos, foi observado no sulco coronário, ao nível da região comissural posterior - ponto 5, um ramo arterial proveniente da artéria coronária direita.

COMENTÁRIOS

Em nossa amostra, a distribuição das peças segundo o padrão de dominância coronariana mostrou predomínio da dominância direita, observado em 81,17% dos casos. Comparando à literatura[18,19], observamos uma pequena variação no subgrupo das peças com dominância esquerda, que em nossa amostra corresponderam a apenas 2,35%. Entretanto, nossos resultados são semelhantes aos estudos anteriormente apresentados.

Observando-se o percurso das artérias ao longo da porção esquerda do sulco coronário, notamos que a artéria circunflexa foi mais prevalente nos pontos 1 e 2, enquanto a artéria posterior do ventrículo esquerdo foi observada principalmente nos pontos 4 e 5.

Analisando-se os dados obtidos a partir das peças com circulação balanceada, percebe-se que os resultados foram semelhantes aos encontrados nas peças com dominância direita. As peças com dominância esquerda, apenas dois casos, não chegaram a compor numericamente uma amostra, o que inviabilizou qualquer análise estatística.

Quanto ao subgrupo com dominância direita, observamos que a região comissural anterior foi o ponto de maior aproximação entre a artéria circunflexa e o anulo da valva mitral ($3,99 \pm 1,86$ mm), sendo que em alguns casos estas estruturas se encontravam a apenas 1,01 mm de distância. Já a região comissural posterior – ponto 5, foi o local de maior distanciamento entre a artéria posterior do ventrículo esquerdo e o anulo mitral ($7,78 \pm 2,61$ mm).

Nossos dados revelaram-se discordantes do resultado

apresentado por CORNU et al. [1], pois, segundo estes autores, a distância entre as estruturas na região comissural anterior, nos casos de dominância direita, seria de 8mm. Partindo de metodologia diferente, VIRMANI et al. [16] afirmaram que, neste mesmo subgrupo de indivíduos, a distância entre as estruturas em questão, na porção proximal da artéria circunflexa, seria de 8,4mm.

Até então, os resultados presentes na literatura sugeriam que a não observação da lesão da artéria circunflexa nos pacientes com dominância direita devia-se ao maior distanciamento entre estas estruturas. Contudo, nossos resultados contrariam de forma contundente os dados anteriores e dissipam esta possibilidade. Assim, compreendemos que a susceptibilidade à lesão iatrogênica da artéria circunflexa não guarda relação com o padrão de dominância coronariano.

As lesões iatrogênicas das artérias coronárias associadas à cirurgia da valva mitral relatadas na literatura ocorreram predominantemente na região comissural anterior. A lesão vascular apresentou-se de duas maneiras: num primeiro caso o fio de sutura que fixa a prótese ao ânulo da valva transfixou a artéria [5], o que gerou a sua angulação e obstrução parcial ou subtotal. Uma outra possibilidade foi a oclusão total da artéria devido ao seu englobamento pelo fio de sutura [14,16]. A repercussão da lesão vascular relacionou-se ao tipo de lesão ocorrido, obstrução parcial ou oclusão [5,14,16], ao local da artéria lesado, à reserva miocárdica pré-operatória e ao padrão de dominância coronariano. Sua manifestação clínica expressou-se por choque cardiogênico inesperado, ainda no intra-operatório ou no pós-operatório imediato, acompanhado de elevação do segmento ST, do surgimento de arritmias ventriculares refratárias, do aumento dos níveis das enzimas cardíacas e da dificuldade para a descontinuação da circulação extracorpórea (CEC) [16].

De acordo com os autores, a lesão da artéria circunflexa poderá ser suspeitada ainda no intra-operatório pela constatação da ausência de fluxo em seu interior, o que pode ser demonstrado utilizando-se Ultrassom Doppler Coronariano ou pelo reconhecimento da hipocinesia da parede póstero-lateral do ventrículo esquerdo através de ecocardiograma intra-operatório [12]. O tratamento pode envolver a realização de enxerto venoso para a área infartada [6,11,12,16] ou a reabertura do átrio esquerdo e o repasse dos pontos na porção posterior do ânulo mitral [14].

Do exposto, concluímos que o presente estudo vem somar-se às informações presentes na literatura e assim resultar em melhor compreensão da anatomia cirúrgica da valva mitral, podendo contribuir para a diminuição da incidência das lesões iatrogênicas das artérias que circundam a porção posterior do ânulo.

REFERÊNCIAS BIBLIOGRÁFICAS

1. Cornu E, Lacroix PH, Christides C, Laskar M. Coronary artery damage during mitral valve replacement. *J Cardiovasc Surg* 1995;36:261-4.
2. Ellis FH Jr, Callahan JA, McGoon DC, Kirklin JW. Results of open operation for acquired mitral-valve disease. *N Eng J Med* 1965;272:869-74.
3. Khonsari S. Atlas de cirurgia cardíaca. Cuidados em técnica operatória. 1ª ed. Santos: Livraria e Editora Santos;1990. p.63-88.
4. Wells FC, Shapiro LM. Mitral valve disease. 1st ed. Oxford: Butterworth-Heinemann;1996. p.135-47.
5. Danielson GK, Cooper E, Tweedore DN. Circumflex coronary injury during mitral valve replacement. *Ann Thorac Surg* 1967;4:53-9.
6. Morin D, Fischer AP, Sohl BE, Sadeghi H. Iatrogenic myocardial infarction: a possible complication of mitral valve surgery related to anatomical variation of the circumflex coronary artery. *Thorac Cardiovasc Surg* 1982;30:176-9.
7. Mulpur AK, Kotidis KN, Nair UR. Partial circumflex artery injury during mitral valve replacement: late presentation. *J Cardiovasc Surg* 2000;41:333-4.
8. Roberts WC, Morrow AG. Compression of anomalous left circumflex coronary arteries by prosthetic valve fixation rings. *J Thorac Cardiovasc Surg* 1969;57:834-8.
9. Roberts WC. Complications of cardiac valve replacement: characteristic abnormalities of prostheses pertaining to any or specific site. *Am Heart J* 1992;103:113-22.
10. Roberts WC, Morrow AG. Causes of early postoperative death following cardiac valve replacement: clinico-pathologic correlations in 64 patients studied at necropsy. *J Thorac Cardiovasc Surg* 1967;54:422-37.
11. Speziale G, Fattouch K, Ruvolo G, Fiorenza G, Papalia U, Marino B. Myocardial infarction caused by compression of anomalous circumflex coronary artery after mitral valve replacement. *Minerva Cardioangiol* 1998;46:455-6.
12. Tavilla G, Pacini D. Damage to the circumflex coronary artery during mitral valve repair with sliding leaflet technique. *Ann Thorac Surg* 1998;66:2091-3.
13. Toyoda Y, Shida T, Wakita N, Matoba Y, Ozaki N. Mitral valve replacement in a patient with an extensively calcified mitral annulus: report of a case. *Surg Today* 1998;28:427-9.

-
14. Martin Trenor A, Arcas Meca R, Baz Iglesias R, Contreras R. Lesion de la arteria circunfleja izquierda despues de la colocacion de protesis mitrales en presencia de valvulas mitrales calcificadas. *Arch Inst Cardiol Mex* 1973;43:451-6.
 15. Veinot JP, Acharya VC, Bedard P. Compression of anomalous circumflex coronary artery prosthetic valve ring. *Ann Thorac Surg* 1998;66:2093-4.
 16. Virmani R, Chun PK, Parker J, McAllister HA. Suture obliteration of the circumflex coronary artery in three patients undergoing mitral valve operation: role of left dominant or codominant coronary artery. *J Thorac Cardiovasc Surg* 1982;84:773-8.
 17. Hughes RK. Complications of Starr-Edwards mitral valve replacement. *J Thorac Cardiovasc Surg* 1965;49:731-8.
 18. Falci Junior R, Cabral RH, Prates NEVB. Tipos de circulação e predominância das artérias coronárias em corações de brasileiros. *Rev Bras Cir Cardiovasc* 1993;8:152-62.
 19. Stolf NAG, Jatene AD. Tratamento cirúrgico da insuficiência coronariana. 1ª ed. São Paulo:Editora Atheneu;1998. p.17-23.
 20. Gray H, Goss CH. Anatomia. 29ª ed. Rio de Janeiro:Editora Guanabara;1988. p.472-4.
 21. Sobotta J. Atlas de anatomia humana. 19ª ed. Rio de Janeiro:Editora Guanabara Koogan;1990. p.91-117.
 22. James TN. Anatomy of the coronary artery. 1st ed. New York:Harper & Brothers;1961. p.31-75.