

Melanoníquia: importância da avaliação dermatoscópica e da observação da matriz / leito ungueal*

Melanonychia: the importance of dermatoscopic examination and of nail matrix / bed observation

Aline Perdiz de Jesus Bilemjian¹
Carlos Baptista Barcaui³

Juan Piñeiro-Maceira²
Francisco Burnier Pereira⁴

Resumo: Melanoníquia, do grego *mélaina*, negro, sombrio, resulta de uma deposição aumentada de melanina na lâmina ungueal originada a partir da matriz ungueal. Apresenta diversas causas, entre elas, o melanoma subungueal, por isso, seu diagnóstico etiológico torna-se essencial, devendo ser o mais precoce possível. Os autores apresentam dois pacientes com melanoníquias de natureza distinta e enfatizam o seu diagnóstico diferencial.

Palavras-chave: Biópsia; Lentigo; Melanoma; Unha

Abstract: Melanonychia, from the Greek *mélaina*, means black and is the result of an increased deposition of melanin on the nail plate, originating in the nail matrix. It may have different causes, including subungueal melanoma, making early etiologic diagnosis very important.

Keywords: Biopsy; Lentigo; Melanoma; Nail

INTRODUÇÃO

Melanoníquia é a coloração do marrom ao negro da lâmina ungueal.^{1,2,3} Para alguns autores, toda melanoníquia é causada por depósito de melanina;^{1,4} outros incluem nessa definição também a pigmentação produzida por lesões não melanocíticas, tais como hematoma subungueal e onicomicose.^{2,3} Essa condição apresenta inúmeras etiologias, sendo ativação melanocítica benigna (melanoníquia racial), hiperplasia melanocítica benigna (lentigo, nevo melanocítico) e melanoma alguns exemplos de lesões melanocíticas que dão origem à melanoníquia.² O diagnóstico etiológico precoce desse achado é muito importante, em vista de que uma de suas causas é uma neoplasia maligna rara, porém agressiva.²

A seguir são relatados dois casos de melanoníquia, sendo um de natureza maligna e outro, benigna. São abordados os aspectos epidemiológicos, clínicos, dermatoscópicos e histopatológicos dessas lesões, com ênfase na diferenciação entre os de caráter maligno e os de caráter benigno.

RELATO DOS CASOS

Relato do Caso 1

Paciente do sexo masculino, pardo, 13 anos, estudante. Procurou auxílio médico com queixa de mancha na unha. Há seis anos, apresentava lesão no 1º quirodáctilo direito e, há oito anos, lesão no 3º quirodáctilo direito, ambas assintomáticas. Ao exame dermatológico, observou-se melanoníquia de coloração

Recebido em 16.03.2007.

Aprovado pelo Conselho Consultivo e aceito para publicação em 29.02.08.

* Trabalho realizado no Instituto de Dermatologia Professor Rubem David Azulay da Santa Casa da Misericórdia do Rio de Janeiro – Rio de Janeiro (RJ), Brasil.

Conflito de interesse: Nenhum / Conflict of interest: None

Suporte financeiro: Nenhum / Financial funding: None

¹ Especialista em Dermatologia pela Sociedade Brasileira de Dermatologia e pela Associação Médica Brasileira. Extensão Universitária em Curso de Especialização em Dermatologia na Área Eletiva Dermatoscopia da Universidade Federal de São Paulo – Escola Paulista de Medicina. Pós-graduação em Dermatologia pelo Instituto de Dermatologia Professor Rubem David Azulay (IDPA) da Santa Casa da Misericórdia do Rio de Janeiro – Rio de Janeiro (RJ), Brasil.

² Pós-doutor em Dermatopatologia pelo Armed Forces Institute of Pathology (AFIP) - Washington, D.C., USA. Professor adjunto do Departamento de Patologia da Universidade Federal do Rio de Janeiro (UFRJ) – Rio de Janeiro (RJ), Brasil.

³ Mestre e doutor em Dermatologia pela Universidade de São Paulo (USP). Professor assistente do Ambulatório de Lesões Melanocíticas do Instituto de Dermatologia Professor Rubem David Azulay (IDPA) – São Paulo (SP), Brasil.

⁴ Doutor em Dermatologia pela Universidade Federal do Rio de Janeiro (UFRJ). Preceptor do Ambulatório de Lesões Melanocíticas do Instituto de Dermatologia Professor Rubem David Azulay (IDPA). Professor associado da Pontifícia Universidade Católica do Rio de Janeiro (PUC-RJ) – Rio de Janeiro (RJ), Brasil.

preta, medindo aproximadamente 9mm de largura no 1º quirodáctilo direito (Figura 1A), e melanoníquia de coloração marrom, medindo aproximadamente 1mm de largura no 3º quirodáctilo também direito (Figura 1B). Realizou-se dermatoscopia das lesões apenas sobre a lâmina ungueal. No 1º quirodáctilo direito, na porção lateral, observou-se pigmentação de coloração marrom clara e escura, distribuída de maneira linear e paralela ao longo da unha, desde a cutícula até a borda livre. Na porção medial dessa mesma unha, observou-se uma mudança desse padrão: o aparecimento de uma área totalmente amorfa e irregular, além do acometimento da prega ungueal proximal - sinal de micro-Hutchinson, visto apenas na dermatoscopia⁵ (Figura 1C). Sendo essas características sugestivas de malignidade, a principal hipótese diagnóstica foi de melanoma e, portanto, indicou-se biópsia da lesão do 1º quirodáctilo. No 3º quirodáctilo direito, observou-se coloração marrom com linhas longitudinais paralelas, regulares em seus espaços, espessura e coloração (Figura 1D). Como tais características dermatoscópicas sugerem benignidade, a principal hipótese diagnóstica foi de nevo melanocítico e a conduta, expectante. O exame histopatológico da matriz ungueal do 1º quirodáctilo direito mostrou células melanocíticas pleomórficas proliferadas nas camadas inferiores do epitélio, formando agrupamentos irregulares sem simetria, sendo esses achados compatíveis com melanoma *in situ*⁶ (Figura 2). A conduta terapêutica foi exérese da lesão, com margens de 0,5cm nas dobras laterais e proximal, indo até tecido ósseo em profundidade e cicatrização por segunda intenção.⁷ Sua análise histopatológica confirmou o diagnóstico e demonstrou que a maior parte da lesão havia sido retirada na biópsia prévia (Figura 3).

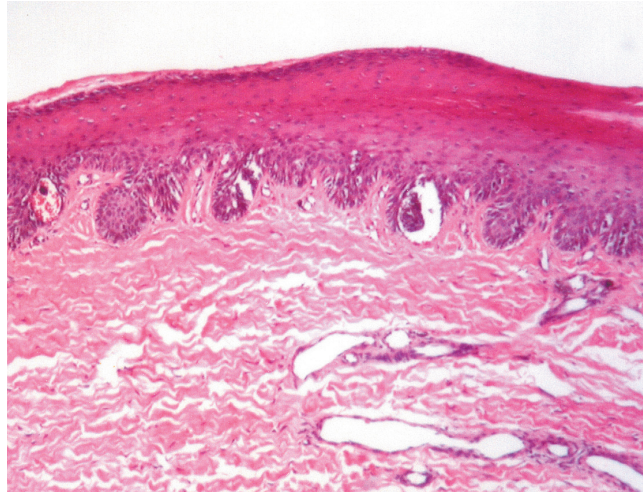


FIGURA 2: Caso 1 - proliferação contígua e confluyente de melanócitos pleomórficos em diferentes camadas do epitélio ungueal do 1º quirodáctilo direito, com formação de ninhos esparsos e irregulares. Melanoma *in situ*

Relato do Caso 2

Paciente do sexo feminino, branca, 63 anos, do lar. Procurou auxílio médico com queixa de mancha na unha. Há mais de um ano, apresentava lesão no 5º pododáctilo esquerdo, assintomática. Ao exame dermatológico, observou-se melanoníquia de coloração marrom, medindo aproximadamente 6,5mm-7mm de largura, no 5º pododáctilo esquerdo (Figura 4A). Realizou-se exame micológico direto e cultura para fungos, sendo ambos negativos. Na dermatoscopia, observaram-se linhas longitudinais homogêneas paralelas, de coloração marrom, regulares em seus espaços, espessura e coloração na unha do 5º pododáctilo esquerdo (Figura 4B). As principais hipóteses diag-

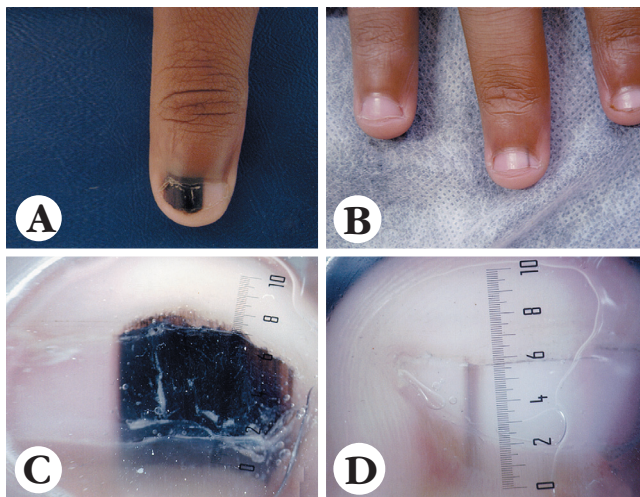


FIGURA 1: Caso 1 - A: lesão clínica do 1º quirodáctilo direito; B: lesão clínica do 3º quirodáctilo direito; C: dermatoscopia do 1º quirodáctilo direito; D: dermatoscopia do 3º quirodáctilo direito

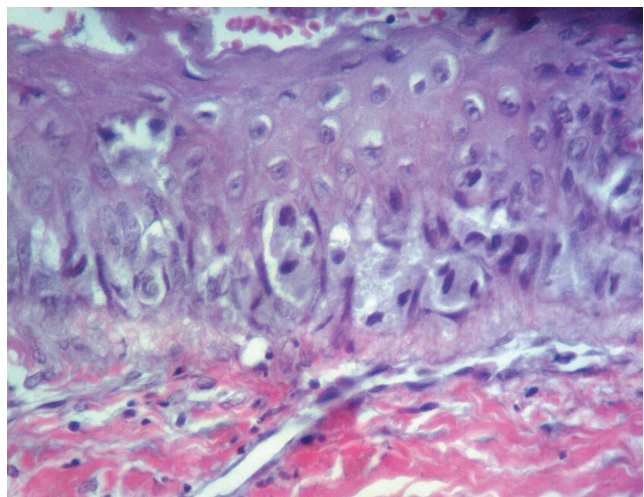


FIGURA 3: Caso 1 - detalhe da proliferação de melanócitos atípicos ilustrada na Figura 2, ressaltando seu aspecto epitelióide. Melanoma *in situ*

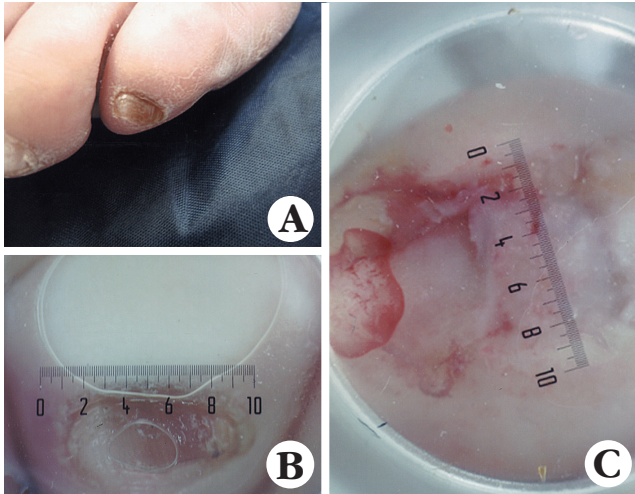


FIGURA 4: Caso 2 - A: lesão clínica do 5º pododáctilo esquerdo; B: dermatoscopia do 5º pododáctilo esquerdo; C: lesão pigmentada ocupando pequena extensão da matriz ungueal, após exérese da unha do 5º pododáctilo esquerdo. Dermatoscopia do 3º quirodáctilo direito

nósticas foram nevo melanocítico e lentigo subungueal. Apesar de as características dermatoscópicas da lesão sugerirem benignidade, alguns aspectos clínico-epidemiológicos falavam a favor de malignidade, como largura da lesão, acometimento de um único dígito, idade e fototipo da paciente. Por isso, a conduta foi exérese da unha e posterior biópsia da matriz ungueal para análise histopatológica. Após a remoção da unha, a lesão pigmentada, que antes ocupava aproximadamente $\frac{3}{4}$ da mesma, representava, agora, pequena extensão na matriz ungueal (Figura 4C). No exame histopatológico, observou-se alongamento das cristas epidérmicas e aumento na quantidade de melanina na camada basal, sendo compatível com lentigo

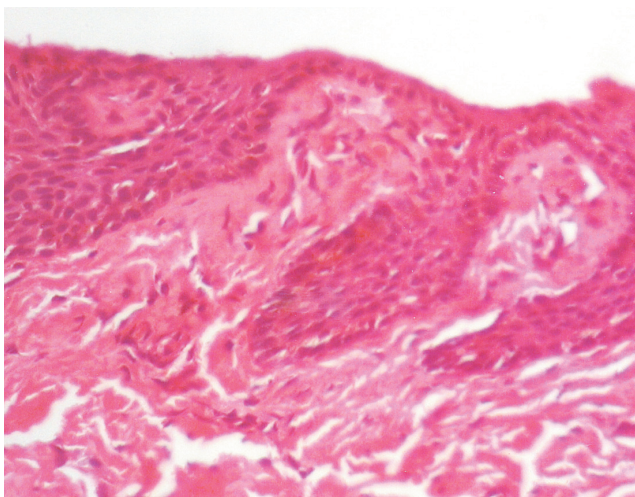


FIGURA 5: Exame histopatológico da matriz ungueal do 5º pododáctilo esquerdo. Lentigo subungueal

subungueal⁶ (Figura 5). Como conduta terapêutica subsequente, optamos pelo acompanhamento clínico.

DISCUSSÃO

Melanoniquias podem ter várias etiologias, desde causas fisiológicas a neoplasias malignas, daí a importância de seu diagnóstico etiológico precoce. Podem ser totais ou longitudinais. Estas últimas, também denominadas estriadas, são mais frequentes em negros e asiáticos do que em brancos, sua incidência é maior em pacientes com faixa etária acima de 50 anos e os 1º e 2º quirodáctilos são os mais comumente acometidos.^{1,3,4} É importante ressaltar que sua epidemiologia é semelhante à do melanoma acral, que, em negros e asiáticos, é o subtipo mais frequente de melanoma e acomete, principalmente, pacientes entre 50 e 70 anos; o 1º quirodáctilo e o 1º pododáctilo são mais comumente afetados e não há predileção quanto ao sexo.^{1,3,4}

Com o intuito de facilitar a diferenciação etiológica dessas lesões, cada vez mais se tem utilizado a regra do ABCDEF da unha e a dermatoscopia da lâmina ungueal, sendo a dermatoscopia do leito ungueal um exame promissor.^{3,5,8-12}

A regra do ABCDEF é útil na diferenciação de melanoniquias benignas e malignas, sendo as seguintes características sugestivas de malignidade⁸:

- A. *Age* (idade): 50 a 70 anos; africanos e asiáticos;
- B. *Band* (faixa): maior que 3mm; *Brown* (marrom); *Black* (preta);
- C. *Change* (alteração): banda ungueal; morfologia da unha;
- D. *Digit involved* (dedo comprometido): polegar, hálux. Único;
- E. *Extension* (extensão): sinal de Hutchinson;
- F. *Family and personal history* (história pessoal e familiar): síndrome do nevo displásico ou melanoma prévio.

Outro recurso importante é a dermatoscopia da lâmina ungueal, em que são descritos padrões para as lesões melanocíticas (Figura 6). Atualmente, a dermatoscopia do leito ungueal e da prega ungueal distal também vem sendo utilizada.^{11,12,13}

Quando não se tem acesso à dermatoscopia, critérios que auxiliam na decisão de realizar uma biópsia são:^{1,8}

- Acometimento de uma única unha;
- Faixa marrom ou preta > 3mm;
- Derrame de pigmento periungueal – sinal de Hutchinson.

Nossa opinião é de que a exérese de toda a lâmina ungueal no momento da biópsia possibilita que se dimensione o tamanho real da lesão. Novos estudos ainda são necessários, porém, observamos que, após a remoção da lâmina ungueal, a lesão mel-

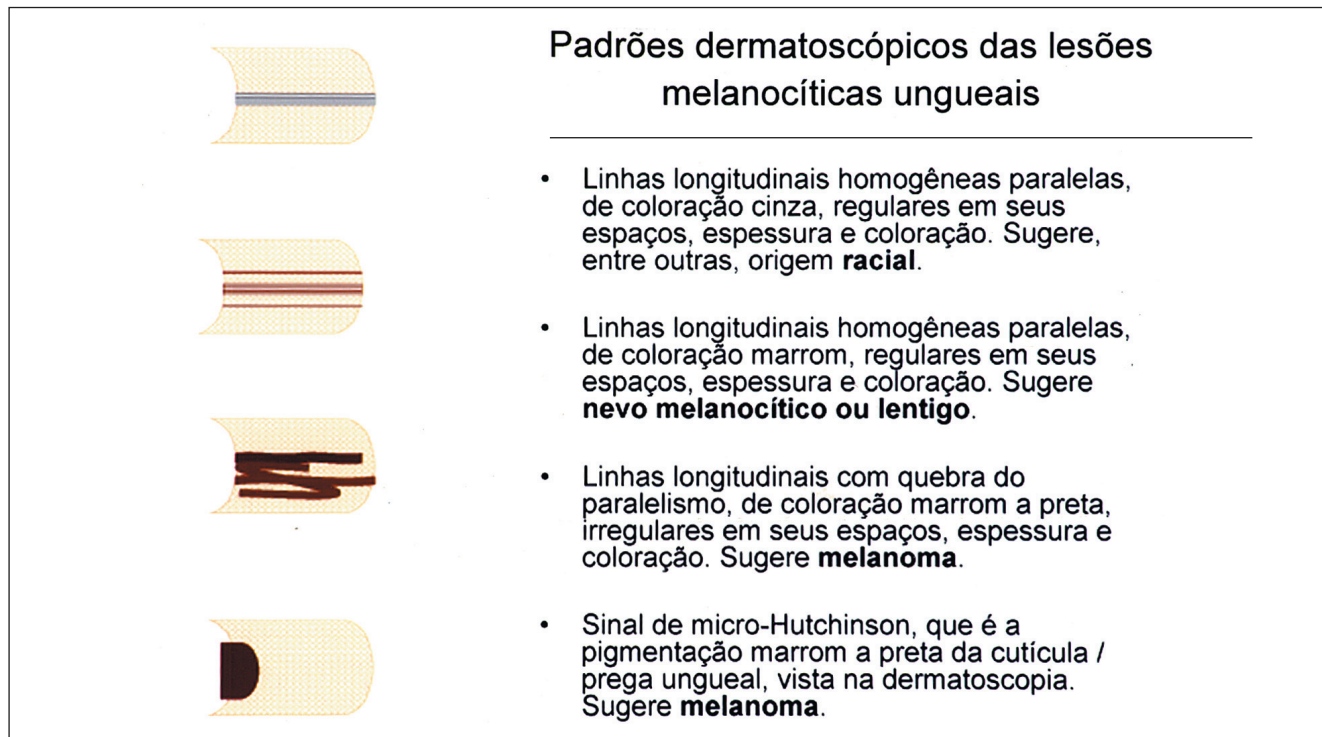

FIGURA 6: Padrões dermatoscópicos das lesões melanocíticas ungueais
Fonte adaptada: Stolz W et al.⁷

nocítica da paciente do Caso 2 mostrou-se muito menor do que a faixa pigmentada observada na lâmina ungueal. A lesão situada na matriz atua como um “chafariz” de pigmento, distribuindo melanina por toda a lâmina ungueal. Uma vez retirada a lâmina, torna-se mais fácil a escolha do local mais apropriado para a biópsia e, conseqüentemente, obtém-se melhor avaliação histopatológica.

Apesar do grande auxílio que a regra do ABCDEF trouxe, bem como o exame dermatoscópico dessas lesões, o exame histopatológico continua indispensável em casos duvidosos.¹⁴ Porém, a histologia do aparelho ungueal apresenta algumas peculiaridades que devem ser do conhecimento do patologista para possibilitar a interpretação correta. Os melanócitos da matriz ungueal diferem dos melanócitos localizados em qualquer outro sítio cutâneo por: (1) serem menos numerosos; (2) serem, geralmente, quiescentes; (3) residirem nas duas a quatro camadas inferiores de células germinativas, em vez de apenas na camada de células basais.¹ Por isso, em geral, os achados histopatológicos nas lesões melanocíticas ungueais são mais discretos. No Caso 2, por exemplo, diagnosticado como lentigo, o grau de hiperplasia melanocítica é bem pequeno, mas está associado a uma hiperplasia lentiginosa da epiderme (acantose com alongamento regular dos cones) que não é obser-

vada na melanoníquia racial. Deve-se ressaltar, também, que é escassa a literatura relacionada à distribuição de melanócitos na matriz ungueal normal.¹⁵

O presente relato exemplifica dois casos clínicos de melanoníquia em pacientes de grupos etários e raciais distintos. O Caso 1 resalta a ocorrência, embora rara, de melanoma em paciente jovem. Sendo o melanoma in situ uma neoplasia intraepitelial, em que, teoricamente, não existe a possibilidade de metástase, optou-se pela não-amputação da falange/dedo nesse paciente, preferindo-se uma cirurgia conservadora e, por conseguinte, mais funcional. Esse paciente apresentava uma segunda lesão que, de acordo com a avaliação dermatoscópica, foi considerada benigna.

A regra do ABCDEF foi útil, porém, não suficiente para diferenciar lesões benignas de malignas. O exame dermatoscópico tanto da lâmina quanto do leito ungueal é de extrema valia para diferenciação entre lesões melanocíticas e não melanocíticas, e o padrão encontrado nas melanocíticas pode ser indicativo de benignidade ou de malignidade. A exérese da lâmina ungueal - realizada na paciente do Caso 2 - possibilitou a observação da matriz e do leito ungueal, além de melhor dimensionamento da lesão a ser estudada, permitindo uma indicação mais precisa do local a ser submetido a biópsia. □

AGRADECIMENTO:

À Robertha Carvalho Nakamura Professora Assistente do Curso de Pós-Graduação do Instituto de Dermatologia Professor Rubem David Azulay da Santa Casa de Misericórdia do Rio de Janeiro e da Escola de Medicina de Pós-graduação/Pontifícia Universidade Católica do Rio de Janeiro (PUC-Rio) Mestre e Doutoranda em Dermatologia pela Universidade Federal do Rio de Janeiro (UFRJ).

David Rubem Azulay Chefe de Serviço do Instituto de Dermatologia Professor Rubem David Azulay da Santa Casa de Misericórdia do Rio de Janeiro. Professor titular da Pontifícia Universidade Católica do Rio de Janeiro (PUC-Rio) e assistente da Fundação Técnico-Educacional Souza Marques (FTESM) e Universidade Federal do Rio de Janeiro (UFRJ).

REFERÊNCIAS

1. Baran R, Kechijian P. Longitudinal melanonychia (melanonychia striata): diagnosis and management. *J Am Acad Dermatol.* 1989;21:1165-78.
2. Haneke E, Baran R. Longitudinal melanonychia. *Dermatol Surg.* 2001;27:580-4.
3. Azulay RD, Azulay DR. *Dermatologia.* 4 ed. Rio de Janeiro: Guanabara Koogan; 2006. p.532-48; 653.
4. Baran R, Dawber RPR, de Becker D, Haneke E, editors. *Baran and Dawber's diseases of the nail and their management.* 3rd ed. New York: Blackwell Science; 2001. p.607-30.
5. Stolz W, Braun-Falco O, Bilek P, Landthaler M, Burgdorf WHC, Cagnetta AB. *Atlas colorido de dermatoscopia.* 2 ed. Rio de Janeiro: DiLivros; 2002. p.145-50.
6. Cuzzi-Maya T, Piñeiro-Maceira J. *Dermatopatologia – Bases para o diagnóstico morfológico.* Rio de Janeiro: Roca; 2001. p.190-204.
7. Bibbo C, Brolin RE, Warren AM, Franklin ID. Current therapy for subungueal melanoma. *J Foot Ankle Surg.* 1994;33:184-93.
8. Levit EK, Kagen MH, Scher RK, Grossman M, Altman E. The ABC rule for clinical detection of subungueal melanoma. *J Am Acad Dermatol.* 2000;42:269-74.
9. Ferreira CMM, Barcaui CB, Maceira JP. *Dermatoscopia: aplicação clínica e correlação histopatológica.* Rio de Janeiro: Atheneu; 2004. p.50-6.
10. Ronger S, Touzet S, Ligeron C, Balme B, Viallard AM, Barrut D, et al. Dermoscopic examination of nail pigmentation. *Arch Dermatol.* 2002;138:1327-33.
11. Hirata SH, Yamada S, Almeida FA, Yamashita JT, Enokihara MY, Paschoal FM, et al. Dermoscopy of the nail bed and matrix to assess melanonychia striata. *J Am Acad Dermatol.* 2005;53:884-6.
12. Hirata SH, Yamada S, Almeida FA, Enokihara MY, Rosa IP, Enokihara MM, et al. Dermoscopic examination of the nail bed and matrix. *Int J Dermatol.* 2006;45:28-30.
13. Braun RP, Baran R, Saurat JH, Thomas L. Surgical pearl: dermoscopy of the free edge of the nail to determine the level of nail plate pigmentation and the location of its probable origin in the proximal or distal nail matrix. *J Am Acad Dermatol.* 2006;55:512-3.
14. Husain S, Scher RK, Silvers DN, Ackerman AB. Melanotic macule of nail unit and its clinicopathologic spectrum. *J Am Acad Dermatol.* 2006;54:664-7.
15. Perrin C, Michiels JF, Pisani A, Ortonne JP. Anatomic distribution of melanocytes in normal nail unit: an immunohistochemical investigation. *Am J Dermatopathol.* 1997;19:462-7.

ENDEREÇO PARA CORRESPONDÊNCIA / MAILING ADDRESS:

Aline Perdiz de Jesus Bilemjian

Rua Albuquerque Lins, 565/34

01230 001 - São Paulo - SP

E-mail: alinebilemjian@yahoo.com.br

Como citar este arquivo / *How to cite this article:* Bilemjian APJ, Maceira JP, Barcaui CB, Pereira FB. Melanoniquia: importância da avaliação dermatoscópica e da observação da matriz / leito ungueal. *An Bras Dermatol.* 2009;84(2):185-9.