



RELATO DE CASO

Response to OK-432 sclerotherapy in the treatment of cervical lymphangioma with submucosal extension to the airway[☆]



Resposta à escleroterapia com OK-432 no tratamento de linfangioma cervical com extensão submucosa para via aérea

Michelle Manzini *, Cláudia Schweiger, Denise Manica e Gabriel Kuhl

Hospital de Clínicas de Porto Alegre (HCPA), Porto Alegre, RS, Brasil

Recebido em 11 de maio de 2015; aceito em 15 de abril de 2016
Disponível na Internet em 30 de maio de 2017

Introdução

Linfangioma é uma malformação linfática localizada, que ocorre com mais frequência na região da cabeça e do pescoço. Sua etiologia permanece desconhecida; alguns autores acreditam que se trate de malformação congênita dos vasos linfáticos, já outros creem que alguns fatores adquiridos levem a obstrução linfática, retenção de linfa, linfangiectasia e proliferação. Sua incidência é de um caso para 6.000 a 16.000 nascidos vivos.¹

Pode ocorrer em qualquer idade, mas cerca de 50% estão presentes ao nascimento e 90% são diagnosticados até os dois anos. Os dois sexos são afetados igualmente. Os locais de acometimento mais comuns são lábio, língua e região cervical. Infecção, trauma ou sangramento podem desencadear crescimento rápido da lesão.

Relata-se o caso de uma criança com diagnóstico de linfangioma microcístico submucoso, com lesões faríngeas, que necessitou ser traqueostomizada por obstrução de via aérea superior. Descreve-se o tratamento com OK-432, que possibilita posterior decanulação.

Relato de caso

Paciente masculino, dois meses, foi levado à emergência de hospital terciário do Sul do Brasil com estridor e esforço respiratório. Foi submetido a endoscopia da via aérea sob anestesia geral, na qual se observou infiltração da mucosa faríngea, desde nasofaringe até hipofaringe, com obstrução da via aérea superior (fig. 1).

A ressonância magnética cervical revelou volumosa lesão multiloculada (4,9 × 4,3 × 3,6 cm³) centrada no espaço

DOI se refere ao artigo: <http://dx.doi.org/10.1016/j.bjorl.2016.04.016>

[☆] Como citar este artigo: Manzini M, Schweiger C, Manica D, Kuhl G. Response to OK-432 sclerotherapy in the treatment of cervical lymphangioma with submucosal extension to the airway. Braz J Otorhinolaryngol. 2020;86:127–9.

* Autor para correspondência.

E-mail: michelle_manzini@hotmail.com (M. Manzini).

A revisão por pares é da responsabilidade da Associação Brasileira de Otorrinolaringologia e Cirurgia Cérvico-Facial.

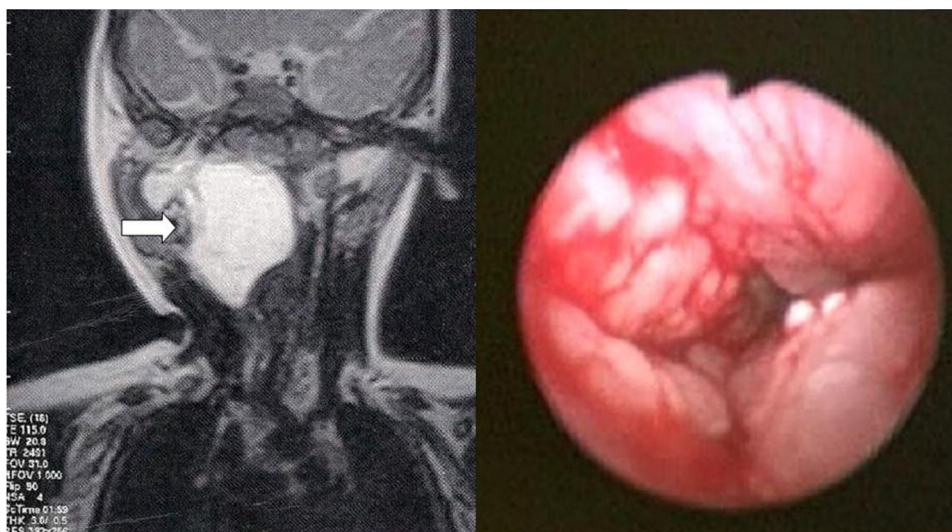


Figura 1 Imagem de ressonância magnética mostra lesão em espaço retrofaríngeo à direita (seta). Imagem endoscópica da via aérea superior (direita da foto).

retrofaríngeo, à direita (fig. 1 – seta), estendia-se posterior e anteriormente com envolvimento do espaço parafaríngeo e lobo profundo da parótida direita, bem como se deslocava anterior e lateralmente às estruturas do espaço carotídeo, sugestiva de malformação linfática (linfangioma). Essa hipótese diagnóstica foi confirmada mediante biópsia de mucosa faríngea.

O paciente foi traqueostomizado, para garantir a perviabilidade da via aérea. Devido à impossibilidade de ressecção cirúrgica, optou-se por escleroterapia com OK-432. A massa cervical foi tratada por aspiração de 5 mL, mediante ecografia cervical e injeção da mesma quantidade de picibanil naquele local, o que resultou em total regressão da massa.

Na mucosa da via aérea, fizeram-se dois ciclos de aplicação de 2 mL da medicação, contabilizaram-se quatro sessões a cada ciclo. Não houve regressão completa das lesões com quatro aplicações, optou-se, então, por repetir o ciclo de tratamento. Após esse, observou-se melhoria das lesões e o paciente pôde ser decanulado aos três anos. Permaneceu assintomático, mesmo após 18 meses de acompanhamento após decanulação.

Apresentou, em algumas das aplicações, febre de até 38 °C no pós-operatório, além de dor e edema locais.

Discussão

O linfangioma é classificado em macrocístico (mais frequente no pescoço), microcístico (mais comum na língua e na bochecha) e misto. A regressão espontânea ocorre em 1,6 a 16% dos casos, a regressão é seguida, comumente, por recidiva.²

O diagnóstico é feito mediante manifestação clínica e exames de imagem, como ecografia cervical e ressonância magnética, os quais delimitam o tamanho e a extensão da doença.²

O objetivo principal do tratamento é a restauração da preservação da função e da integridade estética.³ Deve ser individualizado para cada paciente, depende do tamanho

da lesão, da sua localização e da presença de complicações – sangramento, infecção recorrente, sintomas obstrutivos, deformidades estéticas.⁴ Lesões pequenas sem comprometimento funcional ou estético não necessitam de tratamento. O fato de ser uma lesão infiltrativa, sem limites bem definidos e com envolvimento de estruturas vitais, pode complicar o manejo dessa patologia, bem como acarretar sua ressecção incompleta e lesão de nervos e vasos sanguíneos.⁴

Há registro de involução da lesão em 15 a 70% dos casos, alguns deles oligossintomáticos, pode a criança ser observada até os cinco anos.⁴

A exérese cirúrgica é o tratamento definitivo, está indicada em lesões maiores de 3 cm, com crescimento progressivo, erosão óssea, dispnéia, disfagia ou deformidade estética.⁴ Advoga-se que a cirurgia seja feita após os seis meses se a criança não desenvolver sintomas compressivos que venham a indicar cirurgia mais precocemente.⁴ O tratamento cirúrgico também está indicado para lesões microcísticas localizadas.² O linfangioma pode comprometer a via aérea por compressão extrínseca ou por envolvimento intrínseco. O comprometimento da via aérea é mais comum na infância ou após hemorragia aguda em uma lesão macrocística, necessita de tratamento precoce em uma traqueostomia. A detecção pré-natal permite planejar a necessidade de tratamento fora do útero, durante o parto (Exit).³

A taxa de mortalidade pela cirurgia pode ser de até 6% e a taxa de complicações varia de 19 a 33%. A taxa de recorrência é de até 53%.⁴

Outros métodos terapêuticos atuais incluem radioterapia, laser e escleroterapia com OK-432, doxiciclina, morruato de sódio, dextrose, tetraciclina, solução salina hipertônica, ácido acético, etanol, ciclofosfamida, interferon colá de fibrina, corticoide⁴ ou água fervente.¹

A radioterapia pode ser indicada em casos recorrentes e persistentes que se mantenham sintomáticos ou como adjuvante à cirurgia. Contudo, há risco de desenvolvimento de neoplasia maligna e uma série de casos demonstrou não ser esse um tratamento eficaz.²

A ressecção por laser, via endoscópica, seja de CO₂ ou YAG, permite remoção mais precisa da lesão, sem comprometimento funcional.² Contudo, lesões grandes possivelmente necessitem de terapias associadas. Poderia ser um tratamento opcional para casos paliativos.⁴

A solução alcoólica a 95 ou 100% é o agente esclerosante mais potente, danifica o endotélio vascular e desnatura as proteínas que causam trombose. Os efeitos adversos incluem dano neural, dor, edema e sintomas sistêmicos. A quantidade segura para ser usada em crianças pequenas com grandes lesões é limitada e, muitas vezes, ineficaz.⁴

A bleomicina é um antibiótico citotóxico que induz a degradação do ácido desoxirribonucleico, esclerosa e fibrosa a lesão.² Com baixas doses, podem ocorrer sintomas no local da aplicação e quadro clínico semelhante a resfriado. O risco de usar esse medicamento é de ocorrer fibrose pulmonar, dose-dependente.¹

A doxiciclina é um antibiótico de amplo espectro que causa fibrose e impede a proliferação celular na lesão. Devido ao desconforto da injeção, deve ser aplicado sob anestesia geral e é necessário o uso de narcóticos após o procedimento, para controle da dor.³ Parece ser mais eficaz ao tratar linfangiomas microcísticos e pode causar pigmentação dentária.⁴

A injeção de corticoides, como a triancinolona,² parece ser eficaz em hemangiomas cavernosos intraorais, é eficaz em casos selecionados de linfangiomas cervicais. A infecção pode ser um efeito adverso.

Poucos relatam o uso de cola de fibrina, que agiria como hemostático e eliminaria os espaços mortos dos cistos. Não foram relatados efeitos colaterais.⁴

O interferon alfa 2a demonstrou ser eficaz em um pequeno grupo de crianças, mas não é amplamente usado, devido aos seus efeitos adversos: febre, náusea, diarreia, perda ponderal, alteração de enzimas hepáticas, alopecia, neutropenia e cefaleia.⁴

O uso intralesional de ciclofosfamida foi descrito em um estudo para tumores ameaçadores à vida. Os efeitos adversos mais comuns seriam: supressão medular óssea, cistite hemorrágica, disfunção hepática e transformação maligna em longo prazo.⁴

OK-432, ou picibanil, é uma preparação biológica que contém cepas de *Streptococcus pyogenes* tratadas com penicilina benzatina. Após sua injeção no linfangioma, estimula a proliferação de células endoteliais linfáticas e obliteração dos canais linfáticos. Sua concentração é de 0,1 mg/10 mL. A dose não deve exceder 20 mL² por aplicação, embora haja relatos de uso de 30 mL.⁵ Acredita-se que o dano endotelial provocado pelo picibanil seja secundário à ativação do sistema imune do hospedeiro. A maior desvantagem de seu

uso é o risco de repercussão hemodinâmica, principalmente nos pacientes alérgicos à penicilina. Frequentemente ocorre febre de até 39 °C nas primeiras seis horas após a injeção, que remite em aproximadamente quatro dias, com o uso de antitérmicos,¹ o que se confirmou na evolução do paciente relatado acima.

O OK-432 leva à resposta completa para lesões macrocísticas, com menor grau de resposta para lesões mistas ou microcísticas.³ Lesões policísticas apresentam resultados inferiores.³ Da mesma forma, as lesões supra-hioidea macrocística ou microcística e microcísticas infra-hioideas impõem maior dificuldade de manejo do que as macrocísticas e infra-hioideas e cervicais posteriores. A razão para tal discrepância não é conhecida.³

Caso a lesão não regrida em até 90 dias, nova aplicação com até 20 mL pode ser feita.

Vários relatos concluíram que o OK-432 é seguro e eficaz para tratar linfangiomas⁵ e parece reduzir a necessidade de terapias adjuvantes.³

Considerações finais

Há escassos relatos sobre pacientes que necessitaram de traqueostomia por linfangioma e acerca do tratamento eficaz com aplicação de OK-432 em lesões microcísticas submucosas. Há poucas evidências sobre cada medida terapêutica, a maioria delas é baseada em relatos ou séries de casos. Este é o primeiro relato de aplicação dessa medicação nesse tipo de lesão que possibilitou a decanulação do paciente.

Conflitos de interesse

Os autores declaram não haver conflitos de interesse.

Referências

1. Acevedo JL, Shah RK, Brietzke SE. Nonsurgical therapies for lymphangiomas: a systematic review. *Otolaryngol Head Neck Surg.* 2008;138:418–24.
2. Zhou QZ, Zhenh JW, Mai HM, Luo QF, Fan XD, Su LX, et al. Treatment guidelines of lymphatic malformations of the head and neck. *Oral Oncol.* 2011;47:1105–9.
3. Perkins JA, Manning SC, Tempero RM, Cunningham MJ, Egbert MA, Hoffer FA, et al. Lymphatic malformations: review of current treatment. *Otolaryngol Head Neck Surg.* 2010;142:795–803.
4. Ha J, Yu YC, Lannigan F. A review of the management of lymphangiomas. *Curr Pediatr Rev.* 2014;10:238–48.
5. Yoo JC, Ahn Y, Lim YS, Hah JH, Kwon TK, Sung MW, et al. OK-432 sclerotherapy in head and neck lymphangiomas: long-term follow-up result. *Otolaryngol Head Neck Surg.* 2009;140:120–3.