

Tireotoxicose por Triiodotironina e Sua Variante: Relato de Três Casos

Marise Machado
Rosimere J. Teixeira
Lenora Maria C.S.M. Leão
Ana Lúcia O. Tabet
Rogério Bosignoli
Jodélia L.M. Henriques

Hospital Universitário Pedro Ernesto (HUPE), Disciplina de Endocrinologia da Faculdade de Ciências Médicas da Universidade Estadual do Rio de Janeiro (UERJ), Rio de Janeiro, RJ.

Recebido em 22/04/02
Revisado em 30/10/02
Aceito em 22/01/03

RESUMO

Tireotoxicose ocorre na presença de níveis séricos elevados de triiodotironina (T3) e tiroxina (T4) totais ou livres (L) e baixos de tirotrópina (TSH). Em áreas endêmicas, pode-se encontrar um aumento da concentração de T3 com T4 total e T4L normal ou baixo. Tal condição é conhecida como "tireotoxicose por T3" (TpT3). Uma variante, conhecida como "tireotoxicose por T3 livre" (TpT3L) tem sido descrita, apresentando-se com valores séricos subnormais de TSH e T3 total, T4L normais, mas altos níveis de T3L. A tireotoxicose aumenta a reabsorção óssea e, portanto, a incidência de fraturas; altera o sistema cardiovascular por modificações hemodinâmicas e dos receptores no músculo cardíaco, mostrando a importância do seu diagnóstico e tratamento precoces, a fim de reduzir a morbidade dos riscos de osteoporose e arritmias. O diagnóstico precoce e o tratamento do hipertireoidismo podem prevenir estas complicações. Descrevemos três pacientes com critérios para o diagnóstico de TpT3 - um deles com TpT3L. Todos moravam em área não-endêmica e eram portadores de bócio difuso. Como o rastreamento para doenças tireoidianas consta apenas das dosagens de TSH e T4L, sugerimos que, em caso de TSH suprimido, seja avaliado o nível de T3 total. Caso este seja normal, dosar o T3L a fim de se diagnosticar a TpT3L. Acreditamos que o estudo desses casos possa esclarecer melhores considerações. (Arq Bras Endocrinol Metab 2003;47/1:102-106)

Descritores: Tireotoxicose; Hipertireoidismo por T3 e T3L; Disfunção tireoidiana; Doença da tireóide.

ABSTRACT

Triiodothyronine Toxicosis and Its Variant: Report of Three Cases.

Thyrotoxicosis is confirmed by high serum total or free triiodothyronine (T3/FT3) and thyroxine (T4/FT4) and low serum thyrotropin (TSH) concentrations. In endemic areas, a predominant increase of T3 with normal or low T4 and FT4 can be found, referred to as "T3-thyrotoxicosis". One variant, known as "free T3-toxicosis" has recently been described presenting subnormal serum TSH, normal FT4 and total T3 concentrations, but high serum FT3. Thyrotoxicosis increases bone turnover, especially resorption, with bone loss and increases fracture rates; involves the cardiovascular system both in systemic hemodynamics and T3-mediated effects on cardiac myocyte-specific gene expression. Detecting T3-thyrotoxicosis is important because of the high morbidity, increased risk of osteoporosis and arrhythmias. Thus, the early diagnosis and treatment of the hyperthyroidism can prevent complications. We studied three patients with criteria for T3-toxicosis - one of them with FT3 toxicosis. They live in areas with adequate iodine intake and all three present with diffuse goiter. Because the screening for thyroid diseases only measures FT4 and TSH, we suggest that patients with subnormal TSH levels and normal FT4 should be worked up with measurement of total T3. If normal, a FT3 can be obtained to identify FT3 toxicosis. The study of such cases must continue to provide valuable insights into the thyrotoxicosis. (Arq Bras Endocrinol Metab 2003;47/1:102-106)

Keywords: Thyrotoxicosis; T3-thyrotoxicosis; Free T3-thyrotoxicosis.

O HIPERTIREOIDISMO, HIPERFUNÇÃO da glândula tireóide, apresenta uma prevalência de cerca de 2,7% nas mulheres e 0,23% nos homens (1). Sua sintomatologia é extremamente variável e dependente da severidade da doença, mas guarda aspectos próprios que se diversificam de acordo com a idade e outros fatores (2). Assim, embora o emagrecimento com polifagia simultânea seja uma característica do hipertireoidismo, alguns pacientes apresentam ganho de peso e outros podem se mostrar anoréticos.

Além dos sintomas clássicos, é importante lembrar que o risco de taquicardia, fibrilação atrial, angina *pectoris* ou mesmo infarto agudo do miocárdio é maior no hipertireoidismo, embora a insuficiência cardíaca e a miocardiopatia dilatada não tenham sido comprovadamente relacionadas à hiperfunção tireoidiana (3). Alterações cronotrópicas, de contratilidade e de vasodilatação já foram comprovadas por ecocardiograma de stress nos pacientes com hipertireoidismo (4).

Os hormônios tireoidianos também aumentam o *turnover* ósseo, especialmente a reabsorção (5,6), levando tanto à perda óssea como a um aumento da taxa de fraturas (7).

Apesar da nomenclatura de hipertireoidismo e tireotoxicose serem freqüentemente aplicados como sinônimos, o termo tireotoxicose refere-se a qualquer estado caracterizado por excesso de hormônio tireoidiano, seja produzido pela glândula tireóide ou não (8). Quando ocorre um aumento nas dosagens hormonais de T3 total, embora os valores de T4 total e livre permaneçam normais, na presença de TSH suprimido, dizemos que estamos diante de um quadro de TpT3 (9). Com a maior disponibilidade dos métodos de diagnóstico laboratorial para hormônios tireoidianos, especialmente as dosagens de hormônios livres (10,11), uma variante da TpT3 chamada tireotoxicose por T3L (TpT3L) tem sido descrita (12-14).

No presente estudo, foram avaliados 3 pacientes com TpT3, provenientes de área não-endêmica e com características clínicas e laboratoriais distintas, sugerindo ser um deles a forma variante e mais rara descrita na literatura como TpT3. Nenhum dos casos descritos a seguir apresentou qualquer doença grave concomitante ou uso de medicação capaz de interferir na avaliação laboratorial da função tireoidiana.

RELATO DOS CASOS

Caso 1

Homem de 41 anos, natural da PA, morando em Cabo Frio, RJ, por 17 anos. Procurou o serviço com

queixa de "aumento do pescoço". Referia sintomas de nervosismo, inquietação, insônia, intolerância ao calor, alteração do paladar, tremores de extremidades e perda ponderal progressiva não aferida à cerca de 6 meses. Relatava quadro de "aumento do tamanho" dos olhos associado a ardor e hiperemia de início mais recente. Referia história familiar de hipertireoidismo.

Ao exame físico apresentava-se emagrecido, agitado, com proptose bilateral, taquicárdico (110bpm), normotenso (140x80mmHg). Tireóide volumosa (LE: 8x7cm e LD: 10x8cm), móvel, indolor, de consistência fibro-elástica, com frêmito. Os exames iniciais mostraram T3= 534ng/dL (VR= 82-180), T4= 8,5µg/dL (VR= 4,5-12) e TSH= 0,02mUI/mL (VR= 0,4-6,5). Iniciado propiltiouracil (PTU) 600mg/dia com aumento progressivo até 1200mg, sem obter compensação clínica nem laboratorial satisfatórias (T3= 1464ng/dL; T4= 3,7µg/dL e TSH não detectável). Hemograma, hepatograma e bioquímica foram normais durante todo o período.

O laudo ultra-sonográfico revelou tireóide muito aumentada de volume com contorno bocelado, ecotextura homogênea e sem nódulos definidos. A captação de I131 nas 24hs foi de 67% (VR= 15-45%) e a cintigrafia revelava aumento da glândula com hipercaptação difusa e distribuição heterogênea do radioiodo. O raio-X de trânsito esofágico não mostrava sinais de compressão ou desvios significativos. A densitometria óssea foi normal. Considerando-se a dificuldade de compensação clínica e o volume do bócio, o paciente foi submetido a tireoidectomia sub-total bilateral cerca de um ano após o início do tratamento. O laudo histopatológico foi de bócio hiperplásico. O paciente evoluiu com hipoparatiroidismo transitório (necessitou de reposição com cálcio por apenas 3 meses) e hipotireoidismo permanente, tendo sido iniciado reposição de hormônio tireoidiano (100µg/dia) e uma vez compensado, o paciente obteve alta para acompanhamento no município de origem.

Caso 2

Mulher de 39 anos, natural do CE, residente no Rio de Janeiro à cerca de 20 anos, procurou o serviço com queixa de aumento do volume cervical notado há 8 meses. Sem queixas de disfunção tireoidiana. Ao exame mostrava tireóide tópica, aumentada duas vezes, consistência firme e irregular. Não fez os exames solicitados, tendo retornado ao ambulatório após 11 meses com queixas de disfagia, emagrecimento, insônia, nervosismo, intolerância ao calor, tremor de extremidades e lacrimejamento.

Os níveis de TSH não era detectáveis, T4 normal (8,9µg/dL) e T3 elevado (282ng/dL). O hemograma e hepatograma não mostraram alterações. A cintigrafia com I131 mostrou uma captação de 2hs de 51% (até 13%) e de 24hs foi normal (39%) com distribuição irregular do traçador. A ultra-sonografia revelou textura difusamente heterogênea com aumento difuso da glândula. Foi iniciado PTU, que a paciente usou por menos de 1 mês, pois o relacionou a anosmia e reações cutâneas não detectadas ao exame físico, se recusando a usar qualquer outra medicação. Embora orientada para outras opções terapêuticas, só retornou após cerca de 1 ano ainda mantendo queixas de hiperfunção tireoidiana e com exame físico compatível. A densitometria realizada neste período mostrou osteoporose de coluna lombar em L1-L4 (T= -3,39 e Z= -3,13) e osteopenia de colo de fêmur (T= -1,25 e Z= -1,05). Os exames subsequentes mostraram T3, T4 e T4L normais (164ng/dL, 8,2µg/dL e 1,1ng/dL, respectivamente) (VR T4L= 0,8-1,9ng/dL) com T3L aumentado (869pg/dL; VR= 140-440). Com o diagnóstico de hipertireoidismo por T3L, a paciente foi encaminhada para tratamento definitivo com radioiodo. Não obteve compensação clínica nem laboratorial, tendo recebido a segunda dose de radioiodo. No momento encontra-se clínica e laboratorialmente eutireoidiana. Durante todo o período manteve positividade para anticorpo anti-microsomal (1:6.400 e 1:214.400) e anti-peroxidase tireoidiana (20.626IU/mL).

Caso 3

Mulher de 26 anos, natural e residente no RJ, procurou o serviço para acompanhamento de bócio descoberto há ±6 meses em exame médico de rotina, quando assintomática e com dosagens hormonais tireoidianas normais. Evoluiu com intolerância ao calor, cefaléia, palpitações, queda de cabelo, nervosismo, parestesias e constipação. Referia picos hipertensivos e hipercolesterolemia. História familiar de hipotireoidismo. Ao exame físico apresentava-se normotensa com frequência cardíaca normal e com discreto bócio difuso com predomínio de lobo esquerdo e superfície irregular. Mantinha o peso e as características do bócio ao ser descoberto, mas apresentava reflexo aquileu acelerado.

A captação de iodo radioativo em 2h foi aumentada (15%) e a de 24hs normal (35%), com cintigrafia mostrando distribuição homogênea do radioiodo compatível com bócio difuso. As dosagens hormonais revelaram TSH < 0,002mUI/mL, T4L= 1,5ng/dL, T3= 285ng/dL e T3L= 440pg/dL (VR = 230-410). A auto-imunidade foi positiva (anti-TPO= 496IU/mL) e o TRAb normal. O hepatograma e o hemograma com-

pletos foram normais. Apresentava discreta hipercolesterolemia (220mg/dL). Foi prescrito metimazol 20mg/dia. Houve melhora clínica progressiva com normalização do perfil hormonal após 4 meses e suspensão da medicação após 12 meses do início do tratamento. Mantém-se eutireoidiana até hoje.

DISCUSSÃO

A presença de níveis suprimidos de TSH em pacientes que não usam drogas capazes de induzir esse efeito, nem apresentam doença não-tireoidiana grave, sugere patologia do eixo hipotálamo-hipófise com hipotireoidismo central ou hipertireoidismo (14-17). Geralmente, o diagnóstico de hipertireoidismo é confirmado pela elevação dos níveis de T4 ou T4L (15,18), mas em presença de hipertireoidismo sub-clínico (TSH suprimido e T4 e T4L normais) torna-se necessária a avaliação do T3 e T3L (18-20).

A TpT3 é incomum e mais freqüente em áreas carentes de iodo (14,21). Geralmente é observada em uma fase precoce do hipertireoidismo (9), como em dois de nossos casos. Pode se manifestar em um bócio multinodular, adenoma autônomo hiperfuncionante ou, mais raramente, bócio difuso (9,14). Acomete desde adolescentes (22) a idosos (17,23), com predominância dos últimos, nos quais a síndrome pode cursar com apatia e depressão (23). A resposta do TSH ao estímulo com hormônio liberador de tireotropina (TRH) é suprimida, como nas outras formas de tireotoxicose e no hipertireoidismo subclínico (2,14). A captação de 2hs está aumentada e deve ser realizada em todos os pacientes para melhor avaliar a função tireoidiana (13,14).

Em um estudo realizado com 480 pacientes com tireotoxicose não tratada (9), a TpT3 foi encontrada em 11% destes, sendo que a grande maioria apresentava-se com BMN ou nódulo autônomo (85%). Os níveis de T3L mais elevados foram encontrados na doença de Graves com autoimunidade positiva. Dos pacientes com TSH suprimido e T4L normal, a TpT3 foi encontrada em 40%. O autor lembra que todos os pacientes residiam em área de discreta deficiência de iodo, conforme os valores de excreção urinária deste sal.

Um estudo em Singapura, área não carente de iodo, revelou que a TpT3 é uma raridade, bem como em outras áreas do planeta sem deficiência de iodo (21). Figge e cols. (14) registraram na literatura médica os casos de 3 pacientes não usuários de drogas e sem distúrbios hipotálamo-hipofisárias que apresentavam níveis de T3 total e T4L normais, com TSH discreta-

mente suprimido, mas com T3L em níveis altos. Todos eram portadores de doença tireoidiana nodular, e os autores sugerem a dosagem de T3L em casos semelhantes, para diagnóstico diferencial do hipertireoidismo subclínico com a TpT3L.

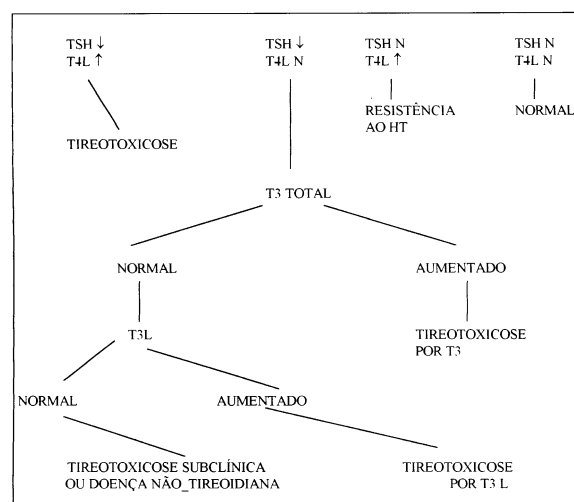
Do ponto de vista etiológico, a TpT3 parece decorrer da síntese e liberação aumentada de T3 endógeno (13,14). Na variante por T3L, a etiologia ainda não está estabelecida. A deficiência de TBG não parece ser um pré-requisito para a TpT3L, já que pacientes descritos na literatura com esta síndrome apresentaram níveis de TBG normais (12-14).

Relatamos 3 casos de TpT3, um deles da forma TpT3L, que chamam a atenção por ocorrer em pacientes mais jovens, residindo fora de área carente de iodo e associado a bócio difuso. Trata-se de casos de provável doença de Graves com apresentação e evolução clínica bastante diversa. No primeiro caso, observamos que o aparecimento do hipertireoidismo e do bócio foi rápido, tendo o paciente apresentado oftalmopatia, o que raramente acontece nos pacientes com TpT3 (9). A dificuldade para obtenção de controle com o tratamento medicamentoso e o volume do bócio determinaram a opção cirúrgica com respaldo na literatura (24).

Na segunda paciente, o quadro clínico foi frustrado e de evolução lenta, embora se apresentasse com auto-imunidade positiva. Evoluiu com tireotoxicose, discreto aumento de T3 e predominância do T3L, o que provavelmente trata-se da forma de TpT3 livre, que recentemente tem sido descrita (13,14). A densitometria óssea evidenciando osteopenia e osteoporose pode ser resultado dos vários anos de hipertireoidismo não tratado (5-7). O tratamento com radioiodo (25) foi a opção para a paciente que se recusou ao tratamento medicamentoso e cirúrgico.

O último relato expõe o caso de uma mulher jovem com quadro clínico oligossintomático, com níveis de TSH suprimido e com autoimunidade positiva. Se o T3 e o T3L não tivessem sido avaliados, provavelmente a paciente não teria sido medicada, uma vez que os níveis de T4L mantiveram-se sempre normais. A evolução com boa resposta à droga anti-tireoidiana não são o esperado na TpT3, como descrito previamente (13,14).

Embora o rastreamento de doença tireoidiana se limite à dosagem de T4L e TSH, é importante ter em mente que algumas vezes se faz necessária a dosagem de T3L e T3 total, principalmente na presença de TSH subnormal. Com base nos relatos de literatura acima citados sugerimos, no quadro 1, os passos para o diagnóstico da TpT3 e TpT3L.



Quadro 1. Estratégia de abordagem diagnóstica para a disfunção tireoidiana. (Adaptado de Helfand M. In: Mazaferri EL, ed. *Advances in endocrinology and metabolism*. Vol. 3. 1992).

REFERÊNCIAS

1. Tunbridge WMG, Evered DC, Hall R, Appleton D, Brewis M, Clark F, et al. The spectrum of thyroid disease in a community: The Wickham survey. *Clin Endocrinol* 1997;7:481-93.
2. Ladenson PW. Diagnosis of thyrotoxicosis. In: **Werner and Ingbar's The thyroid**. 7th ed. Philadelphia: Lippincott-Raven, 1996:708-12.
3. Weissel M. Hyperthyroidism and heart. *Wien Klin Wochenschr* 2001;113:157-61.
4. Kahaly GJ, Wagner S, Nieswandt J, Mohr-Kahaly S, Ryan TJ. Stress echocardiography in hyperthyroidism. *J Clin Endocrinol Metab* 1999;84:2308-13.
5. Frevert EU, Biester A, Muller MJ, Schmidt-Gayk H, von zur Muhlen A, et al. Markers of bone metabolism during short-term administration of thyroxine in healthy volunteers. *Eur J Endocrinol* 1994;131:145-9.
6. Poa HL, Krockover MR. Thyroid-induced osteoporosis. *Curr Opin Orthop* 1995;6:39-44.
7. Cummings SR, Nevitt MC, Browner WS, Stone K, Fox KM, Ensrud KE, et al. Risk factors for hip fracture in white women. *N Engl J Med* 1995;332:767-73.
8. Woeber KA. Manejo do hipertireoidismo e do hipotireoidismo - Atualização. *JAMA Brasil* 2000;4:3408-12.
9. Konrady A. T3-thyrotoxicosis: Incidence, significance and correlation with iodine intake. *Orv Hetil* 2000;141:337-40.
10. Lin T, Nankin HR. Direct measurement of free thyroxine in patients with T3-toxicosis. *Horm Metab Res* 1980;12:611-4.

11. Braverman LE, Abreau CM, Brock P, Kleinmann R, Fournier L, Odstrchel G, et al. Measurement of serum free thyroxine by RIA in various clinical states. **J Nucl Med** 1980;21:233-9.
12. Simons RJ, Manni A, Fang SL, Braverman L. Free triiodothyronine toxicosis in a patient with multinodular goiter. **Am J Med** 1990;88:689-92.
13. Bitton RE, Wexler C. Free triiodothyronine toxicosis: a distinct entity. **Am J Med** 1990;88:531-3.
14. Figge J, Leinung M, Goodman AD, Izquierdo R, Mydosh T, Gates S, et al. The clinical evaluation of patients with subclinical hyperthyroidism and free triiodothyronine (free T3) toxicosis. **Am J Med** 1994;96:229-34.
15. Wallach JB. Endocrine diseases. In: Wallach JB, ed. **Interpretation of diagnostic tests**. 6th ed. Boston: Little, Brown and Co., 1996;p.523-652.
16. Simons RJ, Simon JM, Demers LM, Santen RJ. Thyroid dysfunction in elderly hospitalized patients. Effect of age and severity of illness. **Arch Intern Med** 1990;150:1249-53.
17. Reuter E. Total and free triiodothyronine in euthyroid individuals: The ambivalent influence of albumin in advanced age. **Exp Clin Endocrinol Diabetes** 1995;103:209-12.
18. Goldman MH. Elevated free triiodothyronine: an uncommon form of hyperthyroidism. **N J Med** 1995;92:516-7.
19. Ferrari C, Romussi M, Rampini P, Benco R, Boghen M, Paracchi A, et al. Serum free thyroid hormones in T3-toxicosis: a study of 35 patients. **J Endocrinol Invest** 1983;6:55-8.
20. Shalet SM, Beardwell CG, Lamb AM, Gowland E. Value of routine serum-triiodothyronine estimation in diagnosis of thyrotoxicosis. **Lancet** 1975;2:1008-10.
21. Yeo PB, Gwee HM, Tan NB, Ho CL, Cheah JS, et al. T3 toxicosis and its relation to the iodide status in Singapore. **Aust NZ J Med** 1976;6:311-4.
22. Root AW. Free triiodothyronine toxicosis in two adolescents. **J Pediatr** 1994;124:276-8.
23. Portnoi VA. T3 toxicosis presented by depression in an elderly woman. **Postgrad Med J** 1980;56:509-10.
24. Werga-Kjellman P, Zedenius J, Tallstedt L, Träisk F, Lundell G, et al. Surgical treatment of hyperthyroidism: a ten-year experience. **Thyroid** 2001;187-92.
25. Franklyn JA, Maisonneuve P, Sheppard MC, Betteridge J, Boyle P. Mortality after the treatment of hyperthyroidism with radioactive iodine. **N Engl J Med** 1998;338:712-8.

Endereço para correspondência:

Marise Machado
Rua Mario Viana, 460 - apto 301
24241-002 Niterói, RJ
Fax: (021) 2587-6447
e.mail: marise_machado@bol.com.br