

# Estudo clínico e ultra-sonográfico da ceratectomia fototerapêutica (PTK)

*Clinical and ultrasound results of phototherapeutic keratectomy (PTK)*

Helena M. Tanaka  
Norma Allemann  
Wallace Chamon  
Edson S. Mori  
Mauro Campos

## RESUMO

**Objetivo:** Avaliar os resultados clínicos e ultra-sonográficos (UBM) dos pacientes portadores de opacidades ou irregularidades corneanas submetidos a ceratectomia fototerapêutica (PTK).

**Pacientes e Métodos:** Estudo prospectivo de 36 olhos (29 pacientes, 16 do sexo masculino), idade de 10 a 76 anos, portadores de opacidades corneanas e candidatos a transplante de córnea, divididos em 4 grupos (distrofia, 10; degeneração, 20; pós-infecciosa, 5; e pós-trauma, 1). Foram submetidos a PTK com excimer laser de fluoreto de argônio (ArF) com comprimento de onda de 193 nm. No pré e pós-operatório foram realizados: medida de acuidade visual com correção (AVcc), refração sob cicloplegia, biomicroscopia, tonometria de aplanção, videoceratografia, oftalmoscopia binocular indireta e, em 12 pacientes, a biomicroscopia ultra-sônica pré e pós-operatoriamente. O seguimento pós-operatório variou de 1 a 29 meses.

**Resultados:** A média do número de pulsos efetivos de laser foi de 279 pulsos, com profundidade estimada média de ablação estromal de 69,7µm. A média logarítmica de AVcc melhorou de 20/162 para 20/87 ( $p < 0,01$ ) em 23 olhos (67,6%), 8 olhos (23,5%) permaneceram estáveis e 3 olhos (8,5%) pioraram. Houve melhora das condições de transparência da córnea na avaliação clínica em todos os casos (100%) com recidiva em 1 caso (2,8%). As complicações ocorridas foram: a indução de hipermetropia média de +2,87 DE em 82,3% dos olhos, retardo de epitelização em 1 olho (2,8%) e afinamento corneano excessivo em 1 caso (2,8%). Ao exame de UBM pré-operatório, a profundidade de alteração estromal média foi 140µm (espessura total de 523µm) e no pós-operatório a opacidade estromal residual foi detectada em 7 olhos.

**Conclusão:** A PTK é uma cirurgia menos invasiva que oferece melhora clínica de acuidade visual, postergando a necessidade de transplante de córnea. O exame de UBM auxiliou na programação cirúrgica da profundidade de tratamento e possível retratamento no caso de opacidade estromal residual.

**Palavras-chave:** Opacidade corneana; Ceratectomia fototerapêutica (PTK); Excimer laser; Ultra-som.

## INTRODUÇÃO

O excimer laser é utilizado no tratamento de várias ametropias como miopia, astigmatismo e, atualmente em caráter experimental no Brasil, a hipermetropia. Além disso, é utilizado no tratamento de distúrbios corneanas superficiais, tais como: degenerações, distrofias, irregularidades

Trabalho realizado no Setor de Cirurgia Refrativa do Departamento de Oftalmologia UNIFESP-EPM.

**Endereço para correspondência:** Helena Tanaka. Serviço de Cirurgia Refrativa. Departamento de Oftalmologia UNIFESP-EPM. Rua Botucatu, 822. São Paulo (SP) Brasil. CEP 04062-023. Tel/fax: 55-11-573-4002.

e cicatrizes. Na ceratectomia fototerapêutica (PTK), utiliza-se o *excimer laser* para a retirada do tecido corneano sem a finalidade de alteração do poder dióptrico corneano. Embora algumas dessas desordens possam ser tratadas através de remoção mecânica, a PTK possibilita a retirada da área alterada com maior precisão e com menor trauma.<sup>1-4</sup>

A biomicroscopia ultra-sônica (UBM), método que utiliza ultra-som de alta frequência (de 50 MHz), com alta resolução (aproximadamente 20µm), mas pouca penetração sonora (aproximadamente 5mm) surgiu como método propedêutico para exame do segmento anterior do globo ocular e sua utilização tem sido descrita em diferentes patologias<sup>5,6</sup>. O presente estudo avalia o resultado clínico e as características ultra-sonográficas (UBM) dos pacientes submetidos à PTK.

## PACIENTES E MÉTODOS

### Pacientes

Foram avaliados prospectivamente 36 olhos de 29 pacientes (16 do sexo masculino), 21 de raça branca e 8 de raça negra, com idade mediana de 39 anos (variando de 10 a 76 anos) submetidos à PTK. Todos os pacientes foram atendidos no Serviço de Cirurgia Refrativa do Departamento de Oftalmologia da Universidade Federal de São Paulo (UNIFESP) - Escola Paulista de Medicina (EPM), no período compreendido entre 1993 e 1996. Foram incluídos todos os pacientes com alterações corneanas superficiais diagnosticadas pelo exame em lâmpada de fenda, que aguardavam transplante de córnea.

As desordens corneanas superficiais que foram submetidas à cirurgia de PTK (total de 36 olhos) foram agrupadas no pré-operatório, segundo diagnóstico clínico, em 4 grupos: distrofias (10 olhos), degenerações (20 olhos), pós-infecciosas (5 olhos) e pós-trauma (1 olho). Os dados referentes a cada grupo estão demonstrados na Tabela 1.

Após orientação verbal, os pacientes assinaram um termo de consentimento, onde os riscos, benefícios e alternativas ao tratamento eram esclarecidos.

### Exame oftalmológico pré-operatório

Todos os pacientes foram submetidos ao exame oftalmológico completo que incluía: medida da acuidade visual com e sem correção, refratometria sob cicloplegia quando possível, biomicroscopia em lâmpada de fenda, oftalmoscopia binocular indireta, tonometria de aplanção e videoceratografia.

Nos olhos com diagnóstico de leucoma por provável ceratite herpética, foi instituída cobertura anti-viral sistêmica 30 dias antes da cirurgia com Aciclovir (Zovirax®, laboratórios Wellcome, São Paulo) via oral 800mg ao dia, até o 30º dia pós-operatório (por 60 dias).

### Técnica Cirúrgica

Trinta minutos antes da cirurgia foi instilado o colírio de cloridrato de pilocarpina a 2% (Pilocarpina®, Allergan-Frum-

Tabela 1. Distribuição das afecções corneanas tratadas com PTK (ceratectomia fototerapêutica).

Diagnóstico	Número de Olhos (n = 36)	Seguimento Médio (meses)
<b>Distrofias</b>		
Macular	3	9
Reis-Bücklers	5	7
Map-Dot	1	29
Lattice	1	1
Total 10 (27,8%)		
<b>Degenerações</b>		
Ceratopatia em Faixa	6	5
Esferoidal	5	2
Salzman	5	6,5
Pterígio	4	8,5
Total 20 (55,5%)		
<b>Pós-Infecciosas</b>		
Herpes	2	1,5
Bacteriana	1	3
Tracoma	1	8
Adenoviral	1	2
Total 5 (13,8%)		
<b>PÓS-TRAUMA</b>		
	1	1
Total 1 (2,7%)		

tost, São Paulo) por duas vezes com intervalo de 5 minutos no olho a ser tratado. Após o posicionamento do paciente sob o microscópio cirúrgico, acoplado ao sistema de laser, foi instilada, no olho a ser operado, uma gota de cloridrato de proximetacaína a 0,5% (Anestalcon®, Alcon, São Paulo) por três vezes, a cada 3 minutos. A remoção do epitélio corneano foi feita mecanicamente ou com o próprio laser, dependendo da irregularidade da superfície a ser tratada. O diâmetro do feixe de laser utilizado no tratamento variou de 6,0 a 6,5mm. Em alguns olhos com grande irregularidade de superfície, houve necessidade da utilização de substância viscoelástica (Metilcelulose a 0,5%, 1,0% ou 2,0%®, Farmácia Ophthalmos, São Paulo) na tentativa de regularização durante a aplicação do laser. O número de pulsos aplicados dependeu do exame clínico, do exame ultra-sonográfico e da natureza da doença corneana. A profundidade estimada de ablação estromal foi definida pela divisão do número de pulsos efetivos sobre o estroma corneano por quatro. Nos tratamentos transepiteliais foram subtraídas 60µm (espessura epitelial aproximada) da profundidade total de ablação. Nos tratamentos onde foi utilizada a substância viscoelástica, coube ao cirurgião definir a quantidade de pulsos que efetivamente atingiram a superfície corneana.

Considerando-se, por exemplo, uma patologia corneana sem irregularidade de superfície. Nessa condição, optamos por realizar um tratamento transepitelial, ou seja, a desepitelização corneana realizada com o próprio laser. A medida total da córnea alterada detectada ao UBM foi de 200µm a partir da superfície e houve uma decisão clínica de retirada total de

tecido de 150 $\mu$ m. Para essa quantidade de tecido a ser retirada, necessitaria um total de 600 pulsos (150 multiplicado por 4), já que 4 pulsos consomem 1 $\mu$ m de tecido estromal normal.

Após o término da ablação foi colocada uma lente de contato terapêutica.

### **Excimer Laser**

Utilizou-se os aparelhos de *excimer laser* de área extensa da marca Summit (Summit Technology Inc., Waltham, MA, EUA) nos modelos Omnimed<sup>®</sup> em 23 olhos e Apex Plus<sup>®</sup> em 13 olhos. Ambos aparelhos utilizam um *excimer laser* de fluoreto de argônio (ArF) com comprimento de onda de 193nm, fluência no plano de tratamento de 180 mJ/cm<sup>2</sup> com taxa de repetição de 10 Hz e taxa de ablação média de 0,25 $\mu$ m por pulso.

### **Biomicroscopia Ultra-sônica (UBM)**

Os exames foram realizados no aparelho de biomicroscopia ultra-sônica (Ultrasound Biomicroscope<sup>®</sup> - UBM Modelo 840, Humphrey Instruments, EUA), usando transdutor com frequência de 50 MHz, sob anestesia local. Após a instilação de uma gota de colírio de associação de tetracaína e fenilefrina (Colírio Anestésico<sup>®</sup>, Allergan-Frumtost, São Paulo) foi colocada uma cuba de acrílico transparente entre as pálpebras do olho a ser examinado, com o paciente em decúbito dorsal, esta cuba foi preenchida com substância viscoelástica (solução de Metilcelulose a 2,0%<sup>®</sup>, Farmácia Ophthalmos, São Paulo), conforme técnica de imersão descrita por Pavlin<sup>6</sup>. As imagens foram avaliadas após a realização do exame.

Dezoito olhos foram submetidos ao exame de biomicroscopia ultra-sônica (UBM), para medida da espessura corneana total e medida total da córnea alterada, no pré-operatório. No pós-operatório, a medida da espessura total corneana foi realizada em 16 olhos. Como o UBM inclui o epitélio corneano nas suas medidas, a profundidade estromal de alteração corneana pré-operatória foi definida pela subtração de 60 $\mu$ m da medida total da córnea alterada.

### **Seguimento pós-operatório**

No pós-operatório imediato foi utilizado colírio de diclofenaco de sódio (Still<sup>®</sup>, Allergan-Frumtost) quatro vezes ao dia durante 24 horas e colírio de associação de dexametasona a 0,1% com ciprofloxacina a 3,5% (Biamotil-D<sup>®</sup>, Allergan-Frumtost) até epitelização corneana. Após epitelização, a lente de contato era retirada e iniciado o uso de colírio de acetato de fluorometolona a 0,1% (Flumex<sup>®</sup>, Allergan), quatro vezes ao dia por 60 dias e duas vezes ao dia por mais 30 dias. No pós-operatório, os pacientes foram orientados para retornar no 1<sup>o</sup>, 5<sup>o</sup>, 15<sup>o</sup>, 30<sup>o</sup>, 90<sup>o</sup> e 180<sup>o</sup> dias e depois anualmente. Após 1 mês, o exame oftalmológico completo igual ao pré-operatório foi repetido em todas as visitas.

### **Análise Estatística**

Foi utilizado o teste de Wilcoxon para análise da melhora da acuidade visual (logarítmica) após o tratamento. Foi utili-

zado o teste de Mann-Whitney para análise do equivalente esférico pré e pós-operatório. A relação entre a indução de hipermetropia (maior que 2,00 D) e a profundidade estimada de ablação estromal (maior que 50 $\mu$ m) foi analisada pelo teste do qui-quadrado. A relação entre a espessura total corneana pré e pós-tratamento foi analisada pelo teste de Wilcoxon. A relação entre a alteração estromal detectada pelo UBM e a profundidade estimada de ablação estromal foi avaliada pelo coeficiente R de Pearson. Foram considerados significantes os resultados de  $p < 0,01$  (1%).

---

## **RESULTADOS**

---

### **Aspectos cirúrgicos**

A remoção do epitélio corneano foi feita mecanicamente, com auxílio de espátula, em 23 olhos e em 13 olhos com o próprio laser (transepitelial). No tratamento de 14 olhos (3 olhos com tratamento transepitelial), houve a necessidade da utilização de solução de metilcelulose em diluição decrescente, para regularizar a superfície durante da aplicação do laser. O tratamento de PTK foi realizado com média de 279 pulsos de *excimer laser* (variando de 80 a 1.000, DP = 176,86) e a média da profundidade estimada de ablação estromal foi de 69,68 $\mu$ m (variando de 20 a 250 $\mu$ m, DP = 44,22 $\mu$ m).

### **Seguimento**

O seguimento pós-operatório variou de 1 a 29 meses (média de 6,5 meses). Considerando-se as patologias, o acompanhamento pós-operatório está referido na Tabela 1. O exame pós-operatório revelou melhora da transparência corneana na área central em todos os casos (36 olhos) (Figura 1), com algum grau de opacidade residual em 7 olhos (19%). O re-tratamento foi necessário em 1 olho com diagnóstico de ceratopatia em faixa devido a recidiva da opacidade estromal após 29 meses do primeiro tratamento. A epitelização ocorreu no máximo em 10 dias com exceção de um olho, cujo diagnóstico era opacidade corneana por tracoma, que demorou 30 dias.

### **Acuidade visual corrigida com óculos (AVcc)**

Nos 34 olhos, dentre os 36 olhos operados, a média logarítmica da AVcc melhorou de 20/162 para 20/87 após o tratamento ( $p < 0,01$ , Tabela 2). A melhora de pelo menos uma linha da AVcc ocorreu em 23 olhos (67,6%), enquanto 8 olhos (23,5%) mantiveram-se estáveis e 3 olhos (8,5%) pioraram, após o tratamento.

### **Equivalente esférico (EE)**

A refratometria foi possível em 23 olhos no pré-operatório e 26 olhos no pós-operatório. Em 17 olhos a refratometria foi possível no pré e no pós-operatório (Tabela 3). O EE médio aumentou de +1,30 DE (variando de -4,12 a +12,50) para +3,65 DE (variando de -0,75 a +14,00) após a cirurgia ( $p < 0,01$ ).

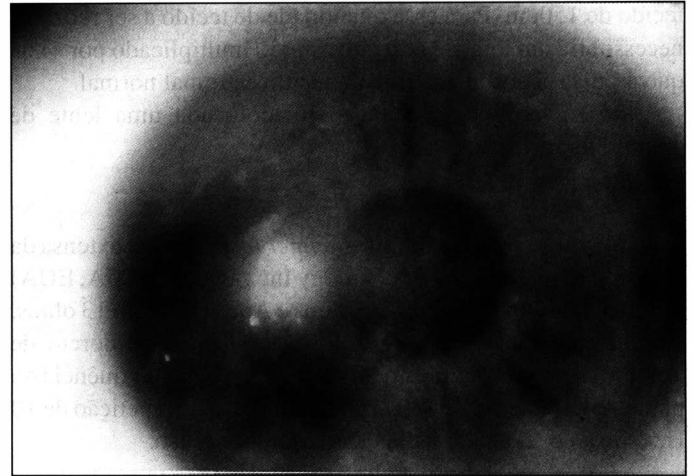
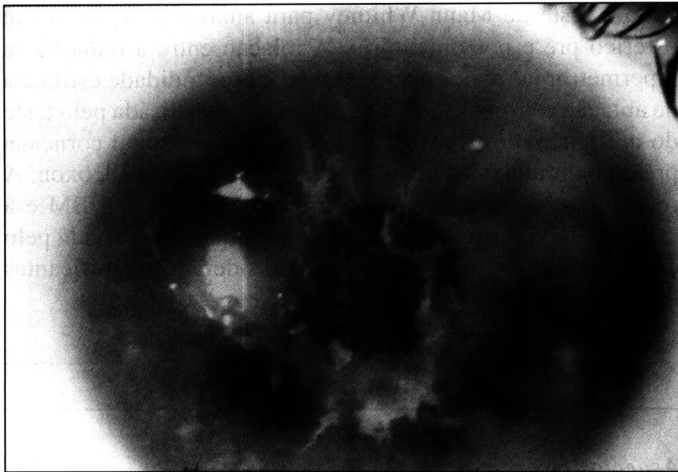


Fig. 1A - Fotografia em lâmpada de fenda demonstrando uma distrofia estromal do tipo macular, causando opacidade e irregularidade do eixo visual (PRÉ-OPERATÓRIO). 1B - Fotografia em lâmpada de fenda demonstrando o mesmo olho com distrofia macular com 18 meses de PÓS-OPERATÓRIO de PTK (ceratectomia Fototerapêutica), demonstrando tratamento de 6,5 mm central, com o eixo visual livre da opacidade e da irregularidade anteriormente existentes.

A indução de hipermetropia ocorreu em 14 dos 17 olhos (82,3 %) com uma média de + 2,87 DE e uma variação de -1,75 a +10,50 DE ( $p < 0,01$ ). Houve uma relação entre a indução de hipermetropia e a profundidade estimada de ablação estromal, onde houve maior indução de hipermetropia nos pacientes com ablação maior que 50 $\mu$ m ( $p < 0,01$ ). Vide Figura 3.

#### Biomicroscopia Ultra-sônica (UBM)

Foi realizada pré-operatoriamente em 18 olhos (Figura 2). No pré-operatório, medida total da córnea alterada média foi 140 $\mu$ m (variando de 46 a 370 $\mu$ m), em córneas de espessura total média de 523 $\mu$ m (variando de 336 a 660 $\mu$ m). No pós-operatório, a média da espessura total corneana diminuiu para 397 $\mu$ m (variando de 174 a 509 $\mu$ m,  $p < 0,001$ ). A espessura corneana total pós-operatória de 174 $\mu$ m ocorreu após PTK de um caso de distrofia Lattice, e foi considerada uma complicação da PTK (afinamento corneano excessivo e protrusão na área de menor espessura). Na maioria dos tratamentos houve a preocupação em se realizar a ablação estromal no

máximo até 100 $\mu$ m, mesmo que a espessura corneana acometida obtida pelo exame de UBM fosse maior (alteração estromal mais profunda). Houve uma relação entre a profundidade da alteração estromal detectada pelo UBM e a decisão clínica da profundidade de ablação estromal estimada ( $p < 0,01$ ) (Figura 4).

#### DISCUSSÃO E CONCLUSÕES

A faixa etária operada neste estudo nos mostra que a colaboração do paciente necessária para o tratamento pôde ser alcançada com crianças de 10 anos e adultos de até 76 anos. A grande variedade nas doenças tratadas reflete a realidade de um hospital universitário de referência em uma grande cidade brasileira.

É possível regularizar a superfície corneana utilizando-se o *excimer laser*, com aplicações sucessivas de substância viscoelástica nas depressões e conseqüentes ablações de seus picos, no presente estudo tal utilização, assim como a remoção mecânica do epitélio, ficou a critério do cirurgião. Estas variações de técnica demonstram a grande versatilidade da técnica de PTK<sup>3,4</sup>, e são justificadas pela heterogeneidade das desordens corneanas tratáveis com a técnica em questão.

Dentre os tratamentos realizados, foram tratados 2 olhos que apresentavam leucoma pós-infecção herpética. A complicação cirúrgica de reativação herpética após a ablação corneana pelo *excimer laser* já foi descrita anteriormente<sup>2,7</sup>, mas tal complicação não foi evidenciada no presente estudo, provavelmente pela cobertura anti-viral sistêmica instituída 30 dias antes da cirurgia.

O retardo na epitelização corneana (complicação cirúrgica do PTK), como descrito por Seiler e McDonnell<sup>7</sup> pode ocorrer, sendo as causas: *ceratoconjuntivite sicca*, hipóxia corneana pelo uso da lente de contato terapêutica ou toxicidade pelo anestésico (utilizado antes da cirurgia), antibiótico ou corticosteróide tópi-

Tabela 2. Distribuição da acuidade visual corrigida (AVcc) por óculos antes e depois da ceratectomia fototerapêutica (PTK).

	Pré (n = 36)	Pós (n = 34)
Pior ou igual a 20/400	9 (25%)	4 (11,8%)
Entre 20/100 e 20/200	16 (44,4%)	10 (29,4%)
Melhor ou igual a 20/80	11 (30,5%)	20 (58,8%)

Tabela 3. Distribuição do equivalente esférico antes e depois da ceratectomia fototerapêutica (PTK).

	Pré (n = 21)	Pós (n = 25)
Maior que +2,00 DE	8 (38,1%)	15 (60%)
Entre +1,99 a -2,00 DE	10 (47,6%)	10 (40%)
Menor que -2,01 DE	3 (14,3%)	0 (0,0%)

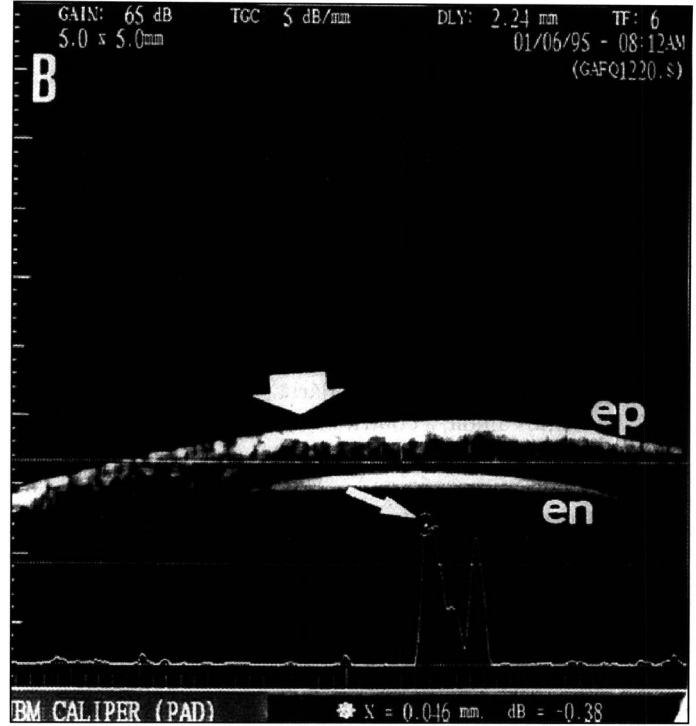
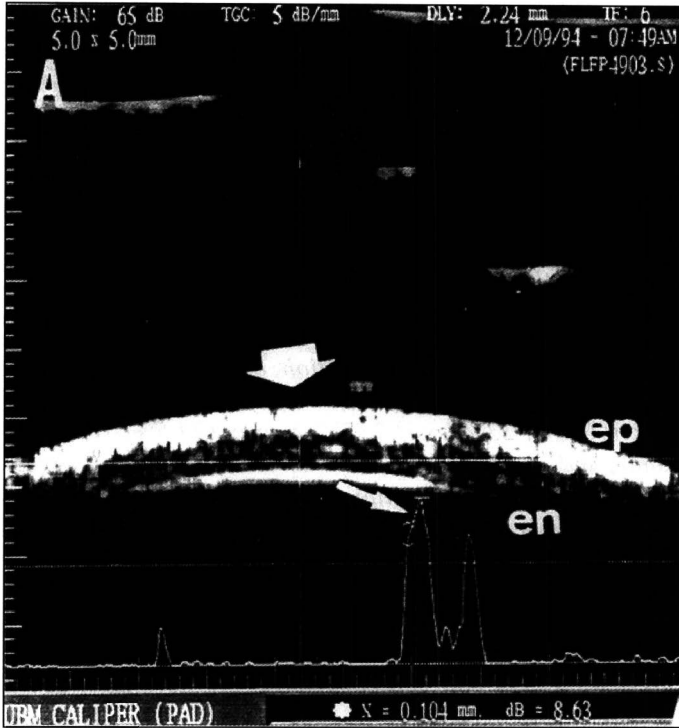


Fig. 2 - Biomicroscopia ultra-sônica (UBM-50 MHz) da porção central da córnea (ep = epitelial, en = face endotelial) com diagnóstico de degeneração esférica. 2A - PRÉ-OPERATÓRIO, com alterações granulares de alta refletividade (seta) atingindo o estroma até 104µm de profundidade na espessura total de 440 µm. 2B - POS-OPERATÓRIO de PTK (ceratectomia fototerapêutica), com residual de alterações estromais (seta) dispostas até 46µm em córnea de espessura total de 370µm.

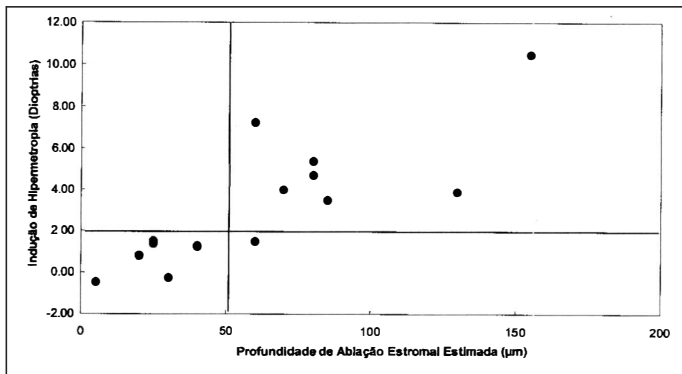


Fig. 3 - Gráfico demonstrando correlação entre a indução de hipermetropia e profundidade estimada de ablação estromal.

cos (introduzidos após a cirurgia). Nesta série, apenas um olho apresentou retardo de epiteliação, tratado clinicamente com o auxílio de um curativo oclusivo, e não tendo causado seqüelas.

A acuidade visual corrigida por óculos melhorou em 67,6% dos olhos operados. Segundo outros autores, esta melhora ocorreu entre 50% e 80%<sup>1,2,9</sup>. A melhora clínica com aumento da transparência corneana na área central, que ocorreu em todos os casos desta amostra, demonstra juntamente com a melhora da acuidade visual, a eficácia da PTK.

Foi observado o desenvolvimento de hipermetropia secundária em 82,3% dos olhos devido ao aplanamento corneano central.

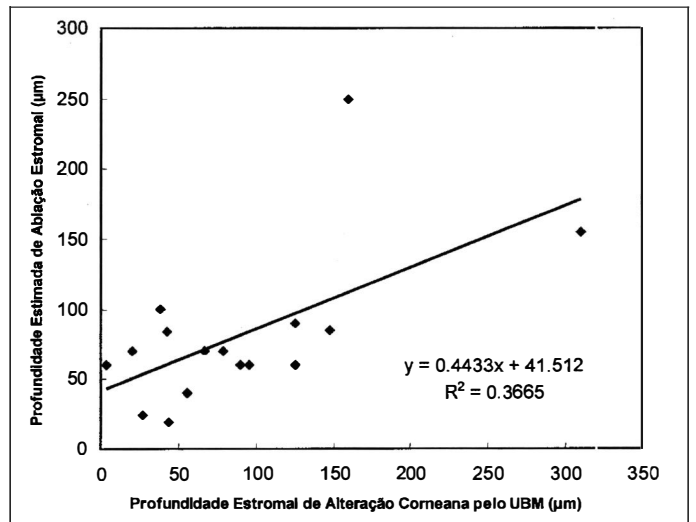


Fig. 4 - Gráfico demonstrando correlação entre a profundidade estimada de ablação estromal e a espessura corneana acometida segundo a Biomicroscopia Ultra-sônica (UBM).

Essa complicação já havia sido descrita por Stark e cols.<sup>1</sup>, que sugeriram suavizar a transição da ablação das bordas do tratamento, diminuindo dessa forma a indução de hipermetropia. Atualmente, com a possibilidade do tratamento da hipermetropia pela foto-ablação, este deve substituir a técnica descrita por estes

autores. A relação da indução de hipermetropia e a profundidade do tratamento foi descrita por alguns autores<sup>1,9</sup> e foi observada neste estudo. Esta característica da PTK limita o tratamento e obriga o cirurgião a ser parcimonioso na profundidade tratada (tratamento mais superficial induz menos hipermetropia).

Neste estudo, houve uma grande variabilidade quanto ao tempo de evolução, cuja variabilidade foi entre 1 a 29 meses. Isto poderia influenciar no resultado da acuidade visual final bem como na refratometria. Entretanto, o único paciente cujo pós-operatório foi de 29 meses, apresentava uma distrofia corneana anterior, cujo tratamento realizado foi bastante superficial, menor que 50µm de profundidade e portanto sem indução de hipermetropia secundária.

Salientamos ainda, a contribuição clínica da biomicroscopia ultra-sônica (UBM), para exame das patologias corneanas com resolução microscópica<sup>5,6</sup>. Tal exame foi importante no pré-operatório para orientar a programação cirúrgica de profundidade de tratamento e no pós-operatório para evidenciar profundidade de alteração estromal, e avaliar um possível retratamento<sup>6</sup>. Os dados referentes às medidas de profundidade de alteração estromal foram considerados para a programação do tratamento, sendo que em alterações profundas, considerava-se que o estroma residual deveria ter uma espessura mínima de 250µm, mesmo que alterações residuais permanecessem. O intuito destes cálculos foi de evitar as complicações relacionadas à maior profundidade de tratamento, tais sejam: a) afinamento corneano excessivo; b) indução de cicatrização no leito tratado com *excimer laser* ("haze", correlacionado com tratamentos profundos); e c) hipermetropização já descrita em relação direta com a profundidade de ablação<sup>1,9</sup>.

O *excimer laser* é um procedimento menos invasivo quando comparado ao transplante lamelar ou penetrante de córnea podendo retardar a necessidade desses últimos. Assim como na literatura, observamos que o *excimer laser* é uma alternativa efetiva no tratamento de cicatrizes corneanas superficiais, cujo único tratamento, até há alguns anos, era o transplante lamelar ou penetrante de córnea<sup>1,2,4,7,9</sup>. Entretanto, não podemos esquecer que tal procedimento apesar de se mostrar eficaz quanto a melhora clínica nessas desordens corneanas, não é totalmente isento de complicações, onde o bom senso e o exame minucioso em cada paciente se faz necessário.

#### SUMMARY

**Purpose:** *To analyze clinical outcome and ultrasound biomicroscopy (UBM) characteristics of excimer laser phototherapeutic keratectomy (PTK) for a variety of superficial corneal disorders.*

**Patients and Methods:** *Prospective study of 36 eyes of 29 patients (16 males), age 10 to 76 years, with superficial*

*corneal disorders divided in to 4 groups (dystrophy, 10; degeneration, 20; post-infection, 5; post-trauma, 1) Patients were submitted to PTK using argon fluoride excimer laser with 193 nm wavelength. They were assessed regarding preoperative and postoperative best spectacle-corrected visual acuity, cycloplegic refraction, biomicroscopy and dilated fundus examination, corneal topography, tonometry, and when possible, high-frequency ultrasound (ultrasound biomicroscopy - UBM) was performed. Follow-up ranged from 1 to 29 months.*

**Results:** *The average number of laser pulses was 279, with mean predicted stromal ablation of 69.7µm. The mean logarithmic visual acuity improved from 20/162 to 20/87 (p < 0.01) in 23 eyes (67.6%), 8 eyes (23.5%) remained stable and 3 eyes (8.5%) lost at least one line. Corneal transparency improved clinically in all cases (100%) and one patient presented recurrence of his pathology (2.8%). As complications: mean hyperopic shift was +2.87D in 82.3%, delayed reepithelialization in 1 case (2.8%) and excessive corneal thinning in 1 case (2.8%). At preoperative UBM examination, mean stromal change was 140 µm (total thickness of 523 µm) and postoperatively, residual stromal opacities were detected in 7 eyes.*

**Conclusion:** *Phototherapeutic keratectomy is a safe procedure which offers clinical improvement and delays penetrating or lamellar keratoplasty in some particular corneal disorders. The UBM was useful to program preoperatively the ablation required for removing the corneal opacities and postoperatively for eventual retreatment in case of residual stromal opacities.*

#### REFERÊNCIAS BIBLIOGRÁFICAS

1. Stark WJ, Chamon W, Kamp MT, Enger CL, Rencs EV, Gottsh JD. Clinical follow-up of 193 nm ArF excimer laser photokeratectomy. *Ophthalmology* 1992;99:805.
2. Campos M, Nielsen S, Szerenyi K, Garbus JJ, McDonnell PJ. Clinical follow-up of phototherapeutic keratectomy for treatment of corneal opacities. *Am J Ophthalmol* 1993;115:433-40.
3. Garty D, Muir MK, Marshall J. Excimer laser treatment of corneal surface pathology: a laboratory and clinical study. *Br J Ophthalmol* 1991;75:258-69.
4. Hersh PS, Burnstein Y, Mayers M. Excimer laser phototherapeutic keratectomy. *Ophthalmology* 1996;103:1210-22.
5. Allemann N. Biomicroscopia ultra-sônica. *Arq Bras Oftal* 1995;58:283-5.
6. Allemann N, Chamon W, Silverman RH, Azar DT, Reinstein DZ, Stark WJ, Coleman DJ. High-frequency ultrasound quantitative analyses of corneal scarring following excimer laser keratectomy. *Arch Ophthalmol* 1993;111:968-73.
7. Kornmehl EW, Steinert RF, Puliafito CA. A comparative study of masking fluids for excimer laser phototherapeutic keratectomy. *Arch Ophthalmol* 1991;109:860-3.
8. Seiler T, McDonnell PJ. Excimer laser photorefractive keratectomy. *Survey Ophthalmol* 1995;40:89-118.
9. Maloney R, Thompson V, Ghiselli G, Waring III G, O'Connell M. A prospective multicenter trial of excimer laser phototherapeutic keratectomy for corneal vision loss. *Am J Ophthalmol* 1996;122:149-69.

# XXX CONGRESSO BRASILEIRO DE OFTALMOLOGIA

4 - 7 de Setembro de 1999 – Recife - PE

## NORMAS BÁSICAS PARA APRESENTAÇÃO DE TEMAS LIVRES E PÔSTERES

1. Somente poderão ser inscritos trabalhos:
  - a) Não publicados em periódicos ou livros no Brasil ou no exterior (até a data da postagem do trabalho);
  - b) Não previamente apresentados em congressos de abrangência nacional;
  - c) Com 05 (cinco) autores no máximo.
2. Os trabalhos poderão ser apresentados oralmente( temas livres) ou sob a forma de pôsteres, não podendo um mesmo trabalho ser apresentado sob as duas formas
3. Temas Livres ou Pôsteres deverão ser enviados na íntegra (não serão aceitos só resumos) para a Secretaria Executiva do Congresso–CBO Eventos, Alameda Santos,1.343 11º-CEP 01419-001, São Paulo, SP.
4. **Data-limite** para o envio dos trabalhos é **10 de maio de 1999** (data do carimbo da postagem do correio).
5. O texto deverá ser datilografado ou impresso por computador, em português, espaço duplo, papel ofício, numa face só com o corpo de letra tamanho 12.
6. Somente serão apreciados pela Comissão Científica os trabalhos que apresentarem a literatura nacional pertinente ao trabalho enviado, independentemente de seu mérito intrínseco. As fontes de informação da literatura oftalmológica brasileira são: Arquivos Brasileiros de Oftalmologia e Revista Brasileira de Oftalmologia. O trabalho deverá conter título e resumo em português e inglês (mencionar o serviço e cidade da coleta de dados). Em português, são obrigatórios ainda os itens: introdução, material e métodos, resultados, discussão e referências bibliográficas. Estas últimas deverão obedecer às normas do “Index Medicus” ou “ World Medical Periodical”, e não exceder o número de 20 (vinte).
7. Embora trabalhos realizados no exterior possam ser considerados para apresentação, só poderão concorrer a “premiação”, os trabalhos em que a coleta de dados, experimentos, ou relato de caso, foram realizados no Brasil, exceto para o prêmio Latino – americano.
8. Os trabalhos deverão conter no máximo 10 (dez) páginas, 5 (cinco) tabelas e 3 (três) figuras.
9. Constar de 3 (três cópias, admitindo-se fotocópias (coloridas para figuras coloridas).
10. Em folha separada deverá constar:
  - a) título do trabalho;
  - b) nome(s) do(s) autor(es);
  - c) endereço completo;
  - d) instituição onde foi realizado o trabalho;
  - e) assinatura do(s) autor(es);
  - f) opção por Tema Livre ou Pôster;
  - g) classificação em uma das categorias abaixo:

Categoria Geral: que corresponderá ao prêmio ao qual o trabalho estará concorrendo:

- Oftalmologia Clínica
- Pesquisa básica (laboratorial ou animal)
- Oftalmologia Cirúrgica

Área específica da Oftalmologia a que o trabalho pertence:

- |  |  |  |  |
|--|--|--|--|
| <input type="checkbox"/> CATARATA        | <input type="checkbox"/> GLAUCOMA          | <input type="checkbox"/> PLÁSTICA OCULAR/VIAS LACRIMAIAS | <input type="checkbox"/> TRAUMA          |
| <input type="checkbox"/> CIR. REFRACTIVA | <input type="checkbox"/> LENTE DE CONTATO  | <input type="checkbox"/> PREVENÇÃO DA CEGUEIRA           | <input type="checkbox"/> TUMORES         |
| <input type="checkbox"/> CÓRNEA          | <input type="checkbox"/> NEUROFTALMOLOGIA  | <input type="checkbox"/> PROPEDEÚTICA                    | <input type="checkbox"/> UVEÍTES/AIDS    |
| <input type="checkbox"/> ESTRABISMO      | <input type="checkbox"/> ÓRBITA            | <input type="checkbox"/> REFRAÇÃO                        | <input type="checkbox"/> VISÃO SUBNORMAL |
| <input type="checkbox"/> GENÉTICA        | <input type="checkbox"/> PATOLOGIA EXTERNA | <input type="checkbox"/> RETINA                          |  |

11. Apresentação de Casos Clínicos serão aceitos apenas excepcionalmente. Não serão aceitos trabalhos de revisão de literatura.
12. Todos os trabalhos deverão vir acompanhados da Ficha de Apresentação de Trabalho preenchida.
13. Os trabalhos não serão devolvidos.
14. Regulamento para os Prêmios:

Os melhores trabalhos receberão prêmios nas seguintes categorias:

  - a) “Prêmio Conselho Brasileiro de Oftalmologia” – dado ao melhor trabalho;
  - b) “Prêmio Oftalmologia Cirúrgica”
  - c) “Prêmio Oftalmologia Clínica”
  - d) “Prêmio Pesquisa Básica” – laboratorial ou animal
  - e) “Prêmio Regional (Norte, Nordeste, Sul, Sudeste, Centro- Oeste)
  - f) “Prêmio Latino-americano” (excluindo Brasil)