

# Dacriocistorrinostomia transnasal vídeo-endoscópica com Nd:YAG laser e diodo laser

*Endonasal dacriocystorhinostomy with Nd:YAG laser and diodo laser*

Eurípedes da Mota Moura<sup>1</sup>  
Marcos Volpini<sup>2</sup>  
Maurício Ianase<sup>3</sup>

## RESUMO

**Objetivo:** Avaliar a técnica de dacriocistorrinostomia para o tratamento das obstruções do ducto lacrimo-nasal, pela vídeo-endoscopia transnasal com Nd:YAG “laser” e Diodo “laser”. **Métodos:** Cinquenta e uma cirurgias de dacriocistorrinostomia transnasal vídeo-endoscópica com Nd:YAG “laser” e Diodo “laser” foram realizadas em 42 pacientes, 36 do sexo feminino e 6 do masculino com idade variando de 3 a 92 anos; idade média 52,3 anos, no período de abril 1997 a fevereiro 2003. **Resultado:** O índice de sucesso na remissão dos sintomas foi de 92,15%. Em todos os pacientes era feita entubação bicanalicular com silicone e mantida por seis a oito semanas. **Conclusões:** A técnica empregada mostrou-se eficaz no tratamento das obstruções do ducto lacrimo-nasal. Não se observou diferença de resultados quando se utilizou Nd:YAG e Diodo “laser”. O pós-operatório em todos os casos foi confortável e sem hemorragias.

**Descritores:** Dacriocistorrinostomia; Obstrução dos ductos lacrimais; Endoscopia; Coagulação por laser; Lasers

## INTRODUÇÃO

Caldwell descreveu em 1893 a abordagem transnasal para as obstruções do ducto lacrimo-nasal (DLN)<sup>(1)</sup>. No entanto, a via externa, transcutânea ganhou mais popularidade pela limitação técnica de se obter uma adequada visibilidade do sítio operatório durante a abordagem intranasal com instrumental cirúrgico disponível na época. Como em muitos campos da medicina, freqüentemente despertam interesse idéias mais antigas, e no campo da cirurgia lacrimal não foi diferente. Os endoscópios nasais rígidos introduzidos na década de 70 que permitem uma alta resolução de imagens são agora disponíveis, fornecendo ao cirurgião uma excelente visão intranasal, logrando uma maior segurança na manipulação cirúrgica das estruturas na cavidade nasal incluindo a região do saco lacrimal<sup>(2)</sup>. O aperfeiçoamento de fibras ópticas e o desenvolvimento de várias modalidades de “laser” com capacidade hemostática, fotoablativa para partes moles e tecido ósseo, abriram um novo caminho para o tratamento das obstruções do DLN<sup>(2-4)</sup>.

Nos últimos anos a dacriocistorrinostomia (DCR) transnasal tem despertado grande interesse entre os cirurgiões do sistema lacrimal<sup>(2-3)</sup>. Esta técnica operatória pode ser executada com auxílios ópticos, como microscópio cirúrgico ou endoscópio rígido<sup>(4)</sup>. As imagens cirúrgicas podem ser transmitidas para um monitor acoplado a uma câmara de vídeo com gravação em fita. No caso da endoscopia, o cirurgião manipula o endoscópio acoplado a vídeo-câmara com uma das mãos, permitindo a observação através do monitor, enquanto a outra manipula o instrumental cirúrgico. Nesta condição diz-se que a cirurgia é vídeo-assistida.

Trabalho realizado no Hospital Sírio Libanês - SP.

<sup>1</sup> Assistente-Doutor e Chefe do Setor de Cirurgia Plástica Ocular da Clínica Oftalmológica do Hospital das Clínicas da Faculdade de Medicina da Universidade e São Paulo. Oftalmologista do Hospital Sírio Libanês. São Paulo - SP.

<sup>2</sup> Oftalmologista do Hospital Sírio Libanês. São Paulo - SP.

<sup>3</sup> Otorrinolaringologista do Hospital Sírio Libanês. São Paulo - SP.

**Endereço para correspondência:** Rua Pio XI, 1181  
São Paulo (SP) - CEP 05060-001  
E-mail: euripedesmoura@uol.com.br

Recebido para publicação em 30.04.2002  
Versão revisada recebida em 10.02.2004  
Aprovação em 18.06.2004

Sendo o objetivo da DCR uma derivação entre o saco lacrimal (SL) e a cavidade nasal, o procedimento transnasal consiste na remoção mecânica ou através de fotoablação das seguintes camadas: a mucosa nasal ao nível da porção anterior do meato médio, o osso lacrimal e freqüentemente parte da apófise frontal do osso maxilar e, finalmente a parte ínferonasal da mucosa do SL<sup>(5)</sup>.

Quando existe uma consolidação de fratura óssea (calo ósseo) no local a ser tratado, como no caso das dacriocistites traumáticas, a abordagem transnasal é contra-indicada<sup>(6)</sup>.

Normalmente não se usam suturas na DCR transnasal, e a entubação com silicone da via neoformada é uma conduta bastante difundida. Esta última teria a finalidade de prevenir a oclusão da fístula cirúrgica nas primeiras semanas do pós-operatório<sup>(5,7-8)</sup>.

O marco anatômico para a cirurgia endonasal é o arco formado pela inserção ântero-superior da concha média, que se prolonga para a região pósterio-superior formando a crista maxilar, correspondendo à região da sutura entre o osso lacrimal e o processo frontal da maxila<sup>(5)</sup>.

O *agger nasi* é uma célula etmoidal que aparece como uma elevação da parede lateral na região ântero-superior da inserção da concha média. É uma região de importância, pois as células do *agger nasi* estão em contato lateral com o osso lacrimal, que pode apresentar deiscências. Condições inflamatórias nessa área podem afetar o SL produzindo epífora ou dacriocistites<sup>(9)</sup>.

## MÉTODOS

No período de abril de 1997 a fevereiro de 2003, 42 pacientes sendo 36 do sexo feminino e 6 do masculino, idade variando de 3 a 92 anos, (idade média 50 anos), foram submetidos a 51 dacriocistorrinostomias transnasais vídeo-endoscópicas com Nd:Yag ou Diodo "laser" (DCRTVE-Nd:YAG e Diodo "laser").

O aparelho de Nd:YAG "laser" utilizado foi o da LASER-SONICS (EUA), o qual emite uma onda de 1064 nm que é conduzida por uma fibra óptica à ponteira endonasal. Este tipo de "laser" não é absorvido pela água ou hemoglobina, desta forma, sua penetração é mais profunda, ultrapassando 10 mm<sup>(8)</sup>. Além de irradiar maior volume tecidual, exerce grande efeito hemostático local por obstruir até os vasos mais calibrosos<sup>(10)</sup>. Trata-se de um "laser" de contato que vaporiza tanto as partes moles (mucosa nasal e SL) como os ossos (lacrimal e maxilar), permitindo uma adequada comunicação entre o SL e a fossa nasal. O ajuste do aparelho deve estar em uma potência de 5 a 8 watts (W) e o tempo de exposição de 0,5 a 0,8 segundos, para se proceder a fotoablação da mucosa nasal e do osso lacrimal até se conseguir um óstio cirúrgico adequado.

O componente eletrônico semicondutor do "laser" de Diodo DIOMED LASERS SYSTEMS (Grã-Bretanha) é uma unidade pequena e portátil; o "laser" Diodo apresenta comprimento de onda de 810 nm. É conduzido por uma fibra óptica, não é

absorvido pela água e tem um alto poder hemostático com uma profundidade de penetração de até 3 mm<sup>(10)</sup>.

Não se observou diferença no poder de fotoablação dos "lasers" Nd:YAG e Diodo, sendo que o último apresenta a vantagem de ser portátil.

Posteriormente, a via lacrimal é entubada com silicone, que deve permanecer por um período de seis a oito semanas. Os pacientes foram acompanhados semanalmente no pós-operatório para avaliação endoscópica do óstio nasal, remoção de crostas e avaliação da permeabilidade lacrimal, pela detecção da

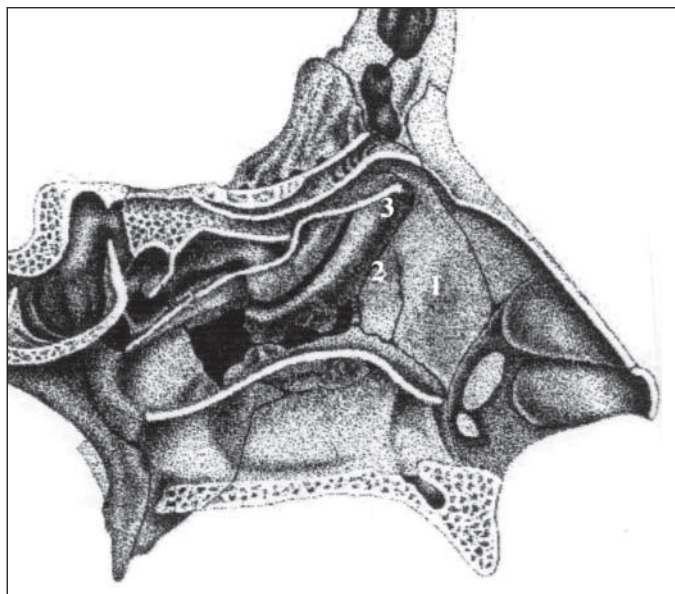


Figura 1 - Estruturas ósseas da parede lateral após remoção das conchas. (1) Processo frontal da maxila; (2) Osso lacrimal; (3) *Agger nasi*<sup>(13)</sup>

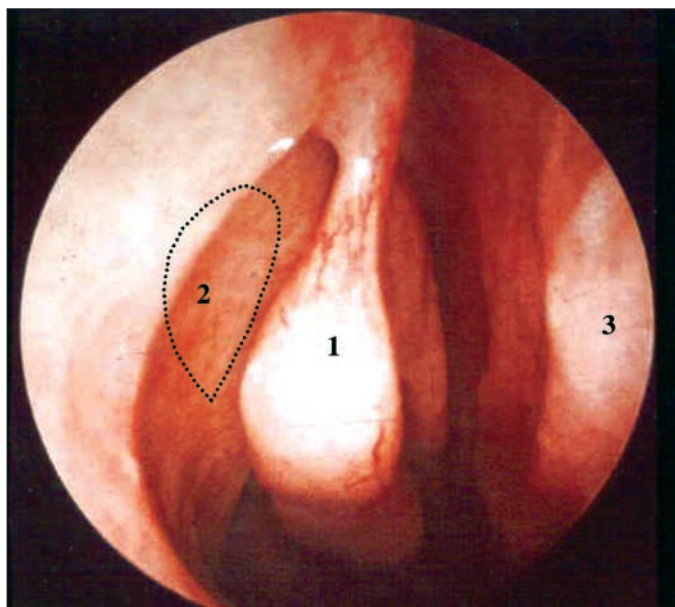


Figura 2 - Visão endoscópica do meato médio onde se observa a concha média (1); linha maxilar e a região do saco lacrimal (2) e o septo nasal (3)

fluoresceína na cavidade nasal, após a sua instilação no olho.

As cirurgias foram realizadas sob anestesia geral, associada à infiltração local de anestésico com vasoconstrictor. Os pacientes foram posicionados em decúbito dorsal, com elevação da cabeça para diminuir a pressão venosa e facilitar a posição do cirurgião.

### TÉCNICA CIRÚRGICA

1. Foram introduzidos nas narinas algodões embebidos em solução de lidocaína 2% com 1:10.000 de epinefrina. Infiltração 0,3 ml de lidocaína 1% com epinefrina 1:100.000 ao nível da crista maxilar anterior e concha média, 15 minutos antes da fotoablação;
2. Feita a compressão externa na região para esvaziamento do SL;
3. Dilatação dos pontos lacrimais, seguida da passagem de sonda de Bowman número 1 ou 2 pelo ponto lacrimal superior;
4. Fibra óptica de 0,5 mm (Karl Storz) conectada a uma fonte de luz fria era introduzida através do ponto lacrimal superior sendo posicionada no SL;
5. Endoscópio nasal rígido (Karl Storz) de 4 mm e 0° ligado a uma fonte de luz fria de xenônio era conectado a um sistema de vídeo-câmara e feita a localização topográfica da região do SL na parede nasal lateral por transiluminação, pela diminuição da intensidade luz do endoscópio endonasal. A intensidade luminosa era maior na parte posterior e terminal do SL onde o osso é mais delgado;
6. Retirava-se a fibra óptica através do ponto lacrimal superior e introduzia-se uma sonda de Bowman número 1 ou 2;
7. Sonda nasogástrica número 8 era introduzida pela narina contralateral até a região da rinofaringe, sendo conectada a um sistema de aspiração, com o intuito de se eliminar a fumaça proveniente da vaporização tecidual. Este sistema permitia manter uma adequada visibilidade da área operatória sem interromper a fotoablação;
8. Fibra de contato de Nd:YAG ou Diodo "laser" promovia a fotoablação da mucosa, osso e SL até se obter um óstio

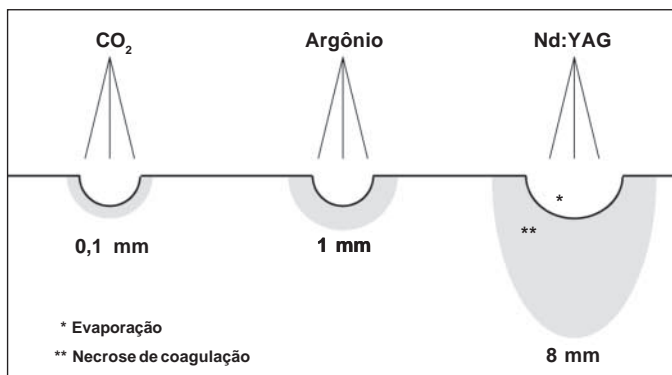


Figura 3 - Diferenças na interação tecidual dos lasers de aplicação clínica. (Srougi M. Hiperplasia prostática)




Figura 4 - Aparelhos utilizados: A) Nd:YAG laser; B) Diodo laser

9. Irrigação com soro fisiológico através do ponto lacrimal superior para se observar um livre fluxo para a fossa nasal;
10. Entubação da via lacrimal com tubo de silicone pelos canais lacrimais superior e inferior, através da técnica de Moura<sup>(6)</sup> ou à custa de um conjunto de Crawford. As duas extremidades do tubo de silicone eram presas uma na outra ao nível da narina com um anel de silicone de calibre um pouco maior. A alça de silicone intranasal era posicionada na parte posterior da fossa nasal;
11. Orientava-se o paciente não manipular o canto interno do olho operado, não assoar o nariz deste lado e quando espirrasse o fizesse com a boca aberta, para evitar a exteriorização do tubo de silicone pela narina.

### RESULTADOS

A taxa de sucesso na remissão dos sintomas no presente estudo foi de 92,15%. Os critérios de cura foram: desaparecimento da epífora, ausência de secreção à compressão do SL e irrigação positiva da via lacrimal.

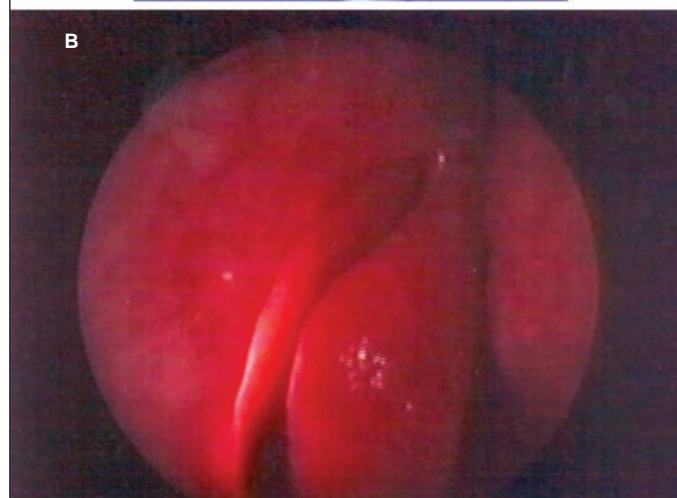


Figura 5 - A) Fibra óptica conectada à fonte de luz fria é inserida pelo canalículo superior até o saco lacrimal; B) Visão endoscópica do meato médio com transiluminação do saco lacrimal

A saída inadvertida do tubo de silicone na primeira semana do pós-operatório ocorreu em quatro pacientes (casos: 3, 5, 14, 23), mas todos apresentaram remissão dos sintomas. O tubo de silicone nos demais pacientes permaneceu por seis a oito semanas na via lacrimal neoformada e não se observaram lesões nos pontos lacrimais neste período.

Em quatro pacientes (casos: 11, 12, 13, 20), foram feitos procedimentos nasais concomitantemente: três septoplastias e duas uncinectomias, sendo que em um (caso 20) foram realizadas ambas as cirurgias.

Em nenhum paciente da presente casuística houve hemorragia nasal, tanto no pós-operatório imediato como no tardio.

Em quatro pacientes (casos: 12, 17, 34, 40) houve fechamento da anastomose, levando ao insucesso cirúrgico.

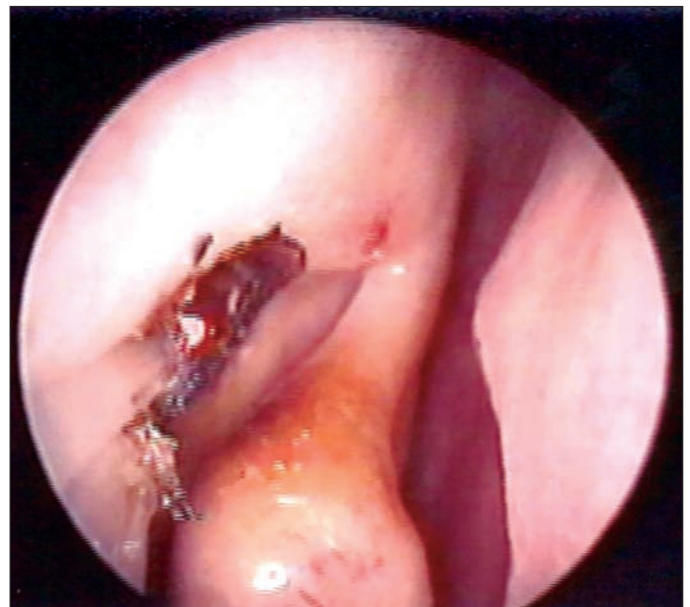

Figura 6 - Fotoablação da mucosa nasal com laser de contato

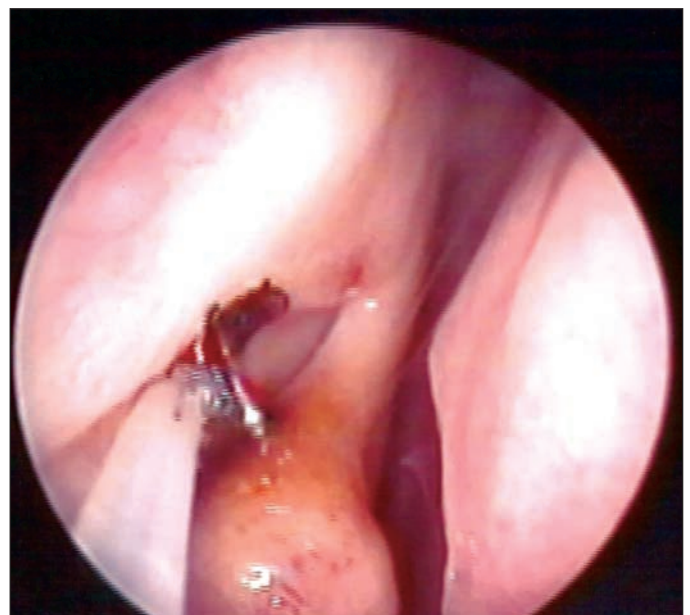


Figura 7 - Fotoablação do osso lacrimal com exteriorização da sonda de Bowmann no meato médio

Os dois pacientes (casos: 12, 34), em que a cirurgia DCRTVE - Nd:YAG ou Diodo “laser” não funcionou foram submetidos a DCR transcutânea com bom resultado.

Nos pós-operatórios imediato e tardio não ocorreram edemas ou hemorragias.

A avaliação endoscópica nasal pós-operatória não revelou em nenhum caso presença de sinéquias entre a concha média e o septo nasal, infecção, formação de granulomas, ou outras alterações na abertura nasal da anastomose.

A média de “follow-up” foi de 12 meses.

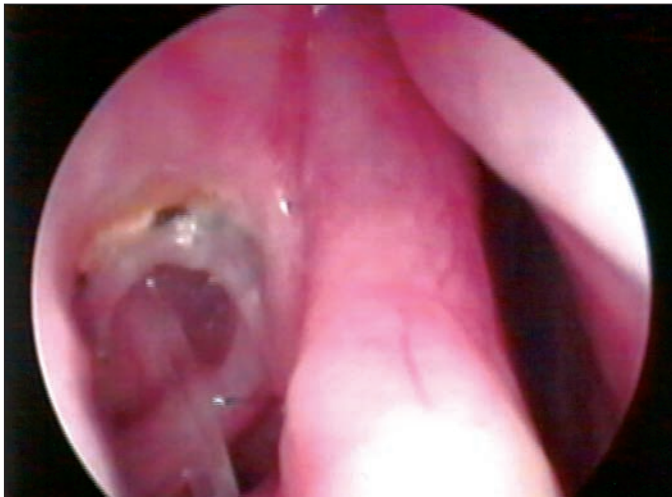

Figura 8 - Pós-operatório, 2ª semana com entubação bicanalicular com silicone

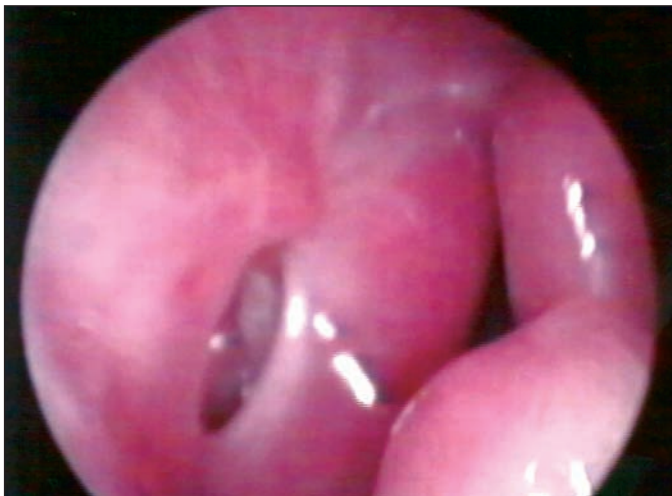


Figura 9 - Pós-operatório, 5ª semana com óstio cirúrgico epiteliado

## DISCUSSÃO

A DCR transnasal a "laser" tem sido matéria de interesse desde sua introdução por Massaro et al<sup>(2)</sup>, oferecendo vantagens como diminuição da morbidade pós-operatória, excelente hemostasia e ausência de incisão cutânea. Gonnering et al<sup>(3)</sup>, introduziram o uso do endoscópio nasal rígido neste procedimento descrevendo o seu uso em 20 olhos de 18 pacientes. Vários tipos de "laser" têm sido utilizados como o Nd:YAG e o Holmium YAG "laser", com capacidade fotoablativa, inclusive para partes ósseas<sup>(4,11-12)</sup>.

Os aspectos histológicos e a espessura do osso lacrimal foram estudados por outros autores em 69 fossas lacrimais de 48 pacientes. A espessura média foi 106  $\mu\text{m}$ . Em 67% dos pacientes a espessura média do osso lacrimal foi menor que 100  $\mu\text{m}$  e em 4% maior que 300  $\mu\text{m}$ . A medida mais delgada no corte sagital ao nível do osso lacrimal foi de 11  $\mu\text{m}$  e a mais

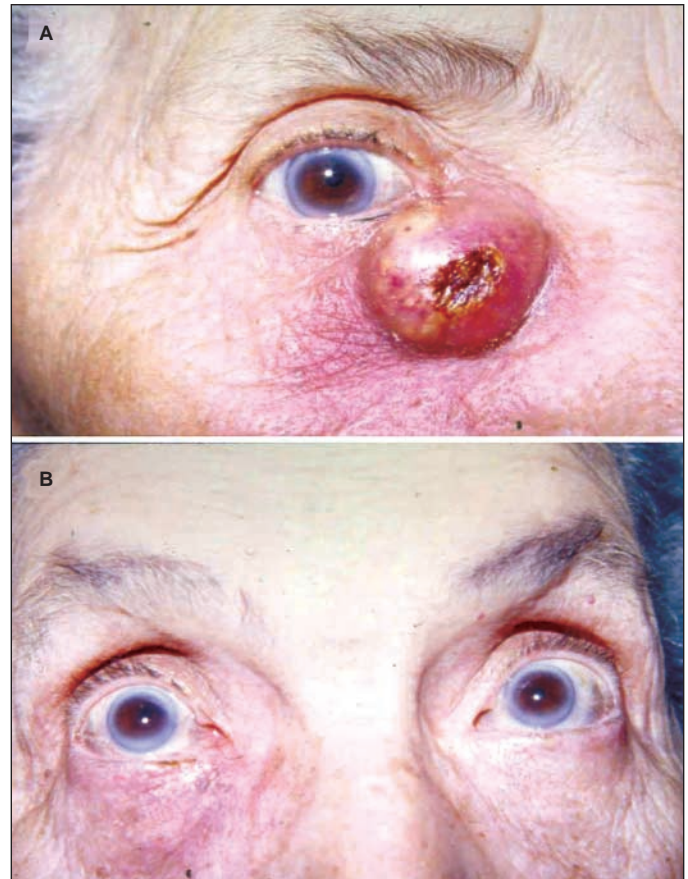

Figura 10 - A) Dacriocistite crônica agudizada. Observa-se necrose da pele na região do canto interno; B) Pós-operatório - 5ª semana

espessa de 722  $\mu\text{m}$ . O osso lacrimal, histologicamente, é composto de finas placas de lamelas ósseas. Na maioria dos casos o osso lacrimal é tão delgado que pode ser facilmente penetrado por instrumentos cirúrgicos<sup>(13)</sup>. Os dados acima são coerentes com os achados durante a fotoablação óssea nas cirurgias com Nd:YAG "laser" ou Diodo "laser". Na presente casuística a carbonização e vaporização óssea pela aplicação do "laser", observou-se que o osso lacrimal era mais facilmente perfurado e removido que a porção ascendente do osso maxilar, que era muito mais espessa. Como consequência, contrariamente a DCR transcutânea, a osteotomia na DCR transnasal fica praticamente restrita à abertura do osso lacrimal. No entanto, quando se fazia necessária, a osteotomia com Nd:YAG ou Diodo "laser" também incluía pequena porção do osso maxilar.

Alguns autores compararam o tamanho da osteotomia criada na DCR externa com a dimensão do neo-óstio intranasal que pode ser observado no pós-operatório por via endoscópica. Embora a média do diâmetro da osteotomia per-operatória era 11,84 mm, a abertura da mucosa nasal cicatrizada apresentava em média 1,8 mm de diâmetro; a contratatura era evidenciada em alguns pacientes dentro de poucos dias após a operação. Em virtude dos pacientes estudados apresentarem o sistema lacrimal pérvio, e porque não havia correlação entre o tamanho da

Tabela 1. Relação dos pacientes submetidos a DCRTVE-Nd:YAG e Diodo "laser" no período de abril de 1997 a fevereiro de 2003

	Identificação	Lado	Intercorrência ou procedimento associado	Tipo laser	Permeabilidade
1	MSM, 48, F	E		Nd:YAG	+
2	MRA, 29, F	E		Nd:YAG	+
3	SAL, 43, M	E	Retirada T.S. 3º P.O.	Nd:YAG	+
4	JSA, 46, F	D		Nd:YAG	+
5	GTM, 47, F	D	Retirada T.S. 7º P.O.	Nd:YAG	+
6	DAB, 13, M	E		Nd:YAG	+
7	ATS, 61, F	E		Nd:YAG	+
8	MAB, 69, F	E		Nd:YAG	+
9	JCLA, 7, F	E		Nd:YAG	+
10	JU, 54, F	D		Nd:YAG	+
11	IP, 78, M	D	Uncinectomia D	Nd:YAG	+
12	MDRF, 62, F	D	Septoplastia D	Nd:YAG	-
13	VAS, 40, F	D	Septoplastia D	Nd:YAG	+
14	AAS, 36, F	D/E	Retirada T.S. 4º P.O. E	Nd:YAG	+
15	VRP, 37, F	E		Nd:YAG	+
12	MDRF, 62, F*	D	Reoperação	Nd:YAG	+/+
16	IFL, 76, F	E		Nd:YAG	+
17	AMM, 83, F	D/E		Nd:YAG	+/-
18	MGJ, 37, F	E		Nd:YAG	+
19	PT, 53, M	E		Nd:YAG	+
20	MCPN, 61, F	E	Septoplastia-Uncinectomia E	Nd:YAG	+
21	MEFC, 69, F	D/E		Nd:YAG	+/+
22	NMA, 34, F	D		Nd:YAG	+
23	ASO, 3, M	D	Retirada T.S. 5º P.O.	Nd:YAG	+
24	SGCL, 4, F	E		Nd:YAG	+
25	RMG, 40, F	E	DCR ext. OD	Nd:YAG	+
26	AKK, 79, F	D/E	DCR ext. OD	Nd:YAG	+/+
27	LZ, 83, F	D		Nd:YAG	+
28	NAP, 76, F	D/E	Exposição de gordura orbitária	Nd:YAG	+/+
29	SGM, 92, F	D		Nd:YAG	+
30	SLM, 40, F	E		Nd:YAG	+
31	SBC, 37, F	D		Diodo	+
32	AC, 48, F	D		Diodo	+
33	HMF, 47, F	E		Diodo	+
34	JRM, 73, M	D/E		Diodo	-/+
35	JCPSF, 77, F	D		Diodo	+
36	MCS, 81, F	D/E	DCR ext. OD	Diodo	+/+
37	ZV, 81, F	D		Diodo	+
38	HDPA, 75, F	D		Diodo	+
39	MAM, 46, F	D/E		Diodo	+/+
40	DQS, 42, F	D		Diodo	-
41	VS, 54, F	D		Diodo	+
42	PBMC, 36, F	D	Correção de septo	Nd:YAG	+

F: feminino; M: masculino; D: direito; E: esquerdo; T.S.: tubo de silicone; P.O.: pós-operatório; DCR: dacriocistorrinostomia; ext.: externa

osteotomia e o óstio intranasal pós-operatório que era encontrado, os autores sugeriram que o sistema de condução lacrimal poderia funcionar com fístulas de diâmetros menores que os que tinham sido recomendados previamente<sup>(14)</sup>. No presente estudo o óstio tinha o diâmetro médio de 2,0 mm.

Alguns autores descreveram 46 casos de DCR endonasal com "laser" dentre os quais observaram a remissão dos sintomas em 32 casos e 14 falências na primeira intervenção, sendo

a taxa de sucesso de 70%. Desses 14 pacientes que apresentaram falências, seis foram submetidos à revisão cirúrgica e destes cinco apresentaram sucesso. A taxa de sucesso considerando os dois procedimentos foi de 80% (37/46)<sup>(7)</sup>.

Tutton<sup>(15)</sup> descreveu o uso do Nd:YAG "laser" em DCR endonasal sob visão direta em seis pacientes, com idade média de 65 anos e "follow up" de seis meses. Os resultados foram que todos os pacientes estavam satisfeitos com os resultados das

cirurgias sendo que dois apresentavam epífora intermitente em condições climáticas adversas como vento e frio.

Os pacientes candidatos a esse procedimento precisam ter uma avaliação endoscópica prévia da cavidade nasal para se diagnosticar desvios de septo ou hipertrofia da concha média, condições que podem prejudicar a manipulação do instrumental. Essas patologias nasais podem ser corrigidas no mesmo tempo cirúrgico da DCR transnasal através de septoplastia e uncinectomia. No presente estudo estes procedimentos foram realizados em quatro pacientes (casos: 11, 12, 13 e 20), havendo recidiva em um destes pacientes (caso 12). Estas cirurgias quando realizadas concomitantemente com a DCR transnasal criam uma nova superfície cruenta na mucosa nasal, que pode levar à formação de sinéquias com o óstio cirúrgico no meato médio<sup>(8,16)</sup>.

A adequada manutenção do tubo de silicone por um determinado tempo parece ser um fator importante na taxa de sucesso da DCRTVE a “laser”. A diferença entre a taxa de sucesso de 81% com uma adequada entubação com silicone e uma taxa de sucesso de 22% sem tubo de silicone é muito relevante ( $p < 0,001$ ), e indica que esta diferença não é resultado de uma variação padronizada<sup>(7)</sup>. No presente estudo todos os pacientes foram submetidos a entubação bicanalicular; sendo que quatro pacientes (casos: 3, 5, 14 e 23) retiraram inadvertidamente o tubo de silicone na primeira semana do pós-operatório. Apesar disso, todos apresentaram remissão dos sintomas de epífora. O tubo de silicone pode induzir a formação de tecido de granulação que freqüentemente compromete o fluxo lacrimal<sup>(7-8)</sup>. O tubo de silicone era programado para modelar a via lacrimal neoformada por um período de seis a oito semanas. Na opinião dos autores o tubo de silicone pode ser retirado precocemente quando a epífora desaparece e a endoscopia nasal apresenta um óstio na mucosa nasal do meato médio bem definido e epitelizado. Neste estudo o tubo de silicone foi mantido por um tempo menor que o de outros autores<sup>(7,9,17-18)</sup>. A impressão clínica pós-operatória, analisando os resultados é que o molde de silicone pode ser removido mais precocemente, sem prejuízo do resultado cirúrgico.

A falência da DCR também pode ser causada pela presença de um saco lacrimal residual, a epífora ocorre quando a lágrima fica coletada no divertículo e a condução lacrimal é retardada. A irrigação para o nariz pode ser normal. Esta condição conhecida como síndrome “sump” lacrimal pode ser diagnosticada pela dacriocistografia e tem aspecto radiológico característico. Seis pacientes com falência da DCR transcutânea foram tratados com sucesso através da endoscopia e Nd:YAG “laser” de contato<sup>(19)</sup>. A DCRTVE-Nd:YAG “laser” mostrou-se um método eficaz para o tratamento da epífora persistente ou dacriocistite após a falência da DCR transcutânea<sup>(19)</sup>.

A estatística dos resultados cirúrgicos na DCR varia muito nos diversos trabalhos porque existe uma grande diversidade de condições que interferem no êxito da operação<sup>(14)</sup>. É bem estabelecida que DCR em saco lacrimal pequeno tem maior probabilidade de insucesso em qualquer técnica cirúrgica, seja

pela via transcutânea, seja pela via nasal. Outros fatores que interferem nos resultados operatórios são cirurgias lacrimais prévias, agudizações progressivas, presença de mucocele do saco lacrimal, dacriocistite traumática, etc. Enfim, para que sejam feitas adequadas comparações de porcentagens de sucesso tornar-se-ia necessário que cada grupo apresentasse pacientes com as mesmas características de processo obstrutivo da via lacrimal<sup>(7-8,14,16-17,20)</sup>. Numa amostra heterogênea como a do presente estudo obteve-se 92,15% de sucesso cirúrgico com a DCRTVE “laser”.

---

## CONCLUSÕES

---

A técnica empregada mostrou-se eficaz no tratamento das obstruções do DLN. O percentual de sucesso cirúrgico foi 92,15%. Não houve diferença de resultados quanto ao uso Nd:YAG e Diodo “laser”. O pós-operatório foi confortável e sem hemorragias.

---

## AGRADECIMENTOS

---

À Diretoria do Hospital Sírio Libanês e às Sras. Elizabeth Regina Marotti Bocater e Isa Maria M. de Oliveira do Serviço Social pela seleção dos pacientes operados.

---

## ABSTRACT

---

**Purpose:** To evaluate the technique of dacryocysthorrinostomy for the treatment of nasolacrimal duct obstruction, by transnasal endoscopic video-assisted approach with Nd:YAG laser and diode laser. **Methods:** Fifty one surgeries dacryocysthorrinostomy transnasal endoscopic video assisted were performed in 42 patients, 36 females, 6 males, aged between 3 and 92 years, mean age 52.3 years, in the period of April 1997 to February 2003. **Result:** The surgery successfully relieved lacrimal duct obstruction in 92.15% of the patients. **Conclusion:** The technique was efficient for the treatment of nasolacrimal obstruction. In all patients bicanalicular silicone stents were inserted at the time of surgery and removed after six to eight weeks. There is no difference in the results between Nd:YAG and diode laser. The postoperative period in all cases was comfortable and there was no hemorrhage.

**Keywords:** Dacryocystorhinostomy; Lacrimal duct obstruction; Endoscopy; Laser coagulation; Lasers

---

## REFERÊNCIAS

---

1. Caldwell GW. A new operation for the radical cure of obstruction of the nasal duct. N Y Med J. 1893;58:476.
2. Massaro BM, Gonnering RS, Harris GJ. Endonasal laser dacryocystorhinostomy: a new approach to nasolacrimal duct obstruction. Arch Ophthalmol. 1990; 108(8):1172-6.

3. Gonnering RS, Lyon DB, Fisher JC. Endoscopic laser assisted lacrimal surgery. *Am J Ophthalmol.* 1991;111(2):152-7.
4. Woog JJ, Metson R, Puliafito CA. Holmium:YAG endonasal laser dacryocystorhinostomy. *Am J Ophthalmol.* 1993;116(1):1-10.
5. Metson R. Endoscopic dacryocystorhinostomy - an update on techniques. *Otolaryngol Head Neck Surg.* 1995;6(2):217-20.
6. Soares EJC, Moura EM, Gonçalves JOR. Cirurgia plástica ocular - Dacriocistorrinostomia. São Paulo SP: Roca; 1997
7. Saint Blancat P, Risse JF, Klossek JM, Fontanel JP. Dacryocystorhinostomie au laser Nd:YAG par voie endocanaliculaire. *Rev Laryngol Otol Rhinol.* 1996;117(5):373-6.
8. Hehar SS, Jones NS, Sadik AS, Downes RN. Endoscopic holmium:YAG laser dacryocystorhinostomy - safe and effective as a day case procedure. *J Laryngol Otol.* 1997;111(11):1056-9.
9. Hartikainen J, Aho HJ, Seppä H, Grenman R. Lacrimal bone thickness at the lacrimal sac fossa. *Ophthalmic Surg Lasers.* 1996;27(8):679-84.
10. Linberg JV, Anderson RL, Bumsted RM, Barreras R. Study of intranasal ostium external dacryocystorhinostomy. *Arch Ophthalmol.* 1994;101(5):995-9.
11. Boush GA, Lemke BN, Dortzbach RK. Results of endonasal laser assisted dacryocystorhinostomy. *Ophthalmology.* 1994;101(5):955-9.
12. Tutton MK, O'Donnell NP. Endonasal laser dacryocystorhinostomy under direct vision; *Eye.* 1995;9(Pt 4):485-7.
13. Monteiro CG. Nariz interno: suas paredes e abertura posterior. In: Monteiro CG. Nariz. São Paulo: Robe; 1998. p.43-4.
14. Woog JJ, Kennedy RH, Custer PL, Kaltreider AS, Meyer DR, Camara JG. Endonasal dacryocystorhinostomy: A report by the American Academy of Ophthalmology. *Ophthalmology.* 2001;108(12):2369-77.
15. Schwesinger WH, Hunter JG. Lasers na cirurgia geral - interações laser tecido. In: Clínicas Cirúrgicas da América do Norte. Rio de Janeiro: Interlivros; 1992. p.525-51.
16. Sadiq AS, Hugkulstone CE, Jones NS, Downes RN. Endoscopic holmium:YAG laser dacryocystorhinostomy. *Eye.* 1996;10(Pt 1):43-6.
17. Bartley GB. The pros and cons of laser dacryocystorhinostomy. *Am J Ophthalmol.* 1994;117(1):103-5. Comment in: *Am J Ophthalmol.* 1994;118(2):263.
18. Hartikainen J, Grenman R, Puukka P, Seppä H. Prospective randomized comparison of external dacryocystorhinostomy and endonasal laser dacryocystorhinostomy. *Ophthalmology.* 1998;105(6):1106-13.
19. Migliori ME. Endoscopic evaluation and management of the lacrimal sump syndrome. *Ophthalm Plast Reconstr Surg.* 1997;13(4):281-4.
20. Sadik AS, Ohrlich S, Jones NS, Downes RN. Endonasal laser dacryocystorhinostomy - medium terms results. *Br J Ophthalmol.* 1997;81(12):1089-92.

## **XVII JORNADA DE OFTALMOLOGIA CENTRO DE ESTUDOS PROF. HEITOR MARBACK**

**11 e 12 de Março de 2005**

**Fiesta Convention Center  
Salvador - BA**

**INFORMAÇÕES: INTERLINK Consultoria & Eventos Ltd.**  
**Tel: (71) 336-5644 - Fax (71) 336-5633**  
**Email: [itl@interlinkeventos.com.br](mailto:itl@interlinkeventos.com.br)**  
**Home page: [www.interlineventos.com.br](http://www.interlineventos.com.br)**