

Contaminação de halos doadores córneo-esclerais em ceratoplastia penetrante no Hospital de Clínicas de Porto Alegre

Positive corneoscleral rim culture in penetrating keratoplasty at the Porto Alegre Clinical Hospital

Cláudia Martins Borowsky¹
Anelise Dutra Wallau²
Aline Reetz³
Sérgio Kwitko⁴
Samuel Rymer⁵
Claudete Inês Locatelli⁶

RESUMO

Objetivos: Avaliar a incidência de positividade de culturas de halos doadores córneo-esclerais preservados em Optisol GS, identificar os patógenos envolvidos, a sensibilidade dos mesmos à gentamicina e a ocorrência de infecções em olhos receptores. **Métodos:** Foram analisadas retrospectivamente 163 culturas de halos córneo-esclerais cujos botões corneanos foram utilizados em transplantes de córnea no Hospital de Clínicas de Porto Alegre entre janeiro de 2001 e janeiro de 2003. Os halos foram divididos em dois segmentos, metade inoculada em meio Sabouroud e a outra metade em tioglicolato, com posterior semeadura em ágar-sangue, ágar-chocolate e meio de MacConkey, conforme necessidade para identificação dos patógenos. Os prontuários dos pacientes receptores foram revisados. **Resultados:** Dos 163 halos analisados, 11 apresentaram culturas positivas, correspondendo a 6,7% do total. Destes, quatro foram por *Staphylococcus epidermidis*, um por *Staphylococcus aureus*, um por *Serratia* sp, um por *Pseudomonas aeruginosa* e os outros quatro por diferentes subtipos de *Candida* (dois por *Candida* sp, um por *Candida albicans* e um por *Candida parapsilosis*). No antibiograma, todas as bactérias apresentaram-se resistentes à gentamicina. Nenhum olho que recebeu córnea com cultura positiva apresentou infecção após a cirurgia. **Conclusões:** Baixos índices de positividade de cultura de halos utilizados em transplantes de córnea no Hospital de Clínicas de Porto Alegre foram encontrados. Os patógenos mais frequentemente identificados não apresentam boa cobertura pelos antimicrobianos presentes nos meios de preservação. A cultura de halos corneanos é recomendada para auxílio no tratamento de possível infecção ocular pós-cirúrgica.

Descritores: Ceratoplastia penetrante; Infecção de ferida operatória; Endoftalmite; Preservação de órgãos; Soluções para preservação de órgãos; Gentamicinas/farmacologia; Banco de olhos; Córnea/microbiologia; Antimicóticos

INTRODUÇÃO

A ocorrência de endoftalmite e de ceratite infecciosa precoce pós-ceratoplastia penetrante são eventos raros, acometendo, respectivamente, entre 0,10 a 0,77% e entre 1,8 a 4,9% dos pacientes submetidos ao procedimento⁽¹⁻¹⁰⁾. No entanto, quando ocorrem são situações graves, colocando em risco não somente o transplante, mas também toda a estrutura ocular. Sendo assim, todos os esforços para evitá-los ou reduzir sua incidência são de enorme valor.

Trabalho realizado no Departamento de Oftalmologia da Universidade Federal do Rio Grande do Sul, Hospital de Clínicas de Porto Alegre.

¹ Médica Oftalmologista, ex fellow em Córnea e Doenças Externas do Hospital de Clínicas de Porto Alegre da Universidade Federal do Rio Grande do Sul - UFRGS - Porto Alegre (RS) - Brasil.

² Médica Oftalmologista, Pós-graduanda pela Universidade Federal de São Paulo - UNIFESP - São Paulo (SP) - Brasil.

³ Acadêmica de Medicina da Universidade de Passo Fundo - UPF - Passo Fundo (RS) - Brasil.

⁴ Doutor em Oftalmologia pela UNIFESP - São Paulo (SP) - Brasil. Médico Oftalmologista do Hospital de Clínicas de Porto Alegre da UFRGS - Porto Alegre (RS) - Brasil.

⁵ Doutor em Oftalmologia pela UNIFESP - São Paulo (SP) - Brasil. Professor Adjunto da Faculdade de Medicina da UFRGS. Chefe do Setor de Córnea e Doenças Externas e do Serviço de Oftalmologia do Hospital de Clínicas de Porto Alegre da UFRGS - Porto Alegre (RS) - Brasil.

⁶ Mestre em Microbiologia pela UFRGS - Porto Alegre (RS) - Brasil.

Endereço para correspondência: Cláudia Martins Borowsky. Rua Catumbi, 434 - Porto Alegre (RS) CEP 90870-270
E-mail: cbororo@yahoo.com.br

Recebido para publicação em 25.05.2005
Última versão recebida em 07.08.2007
Aprovação em 25.09.2007

Nota Editorial: Depois de concluída a análise do artigo sob sigilo editorial e com a anuência do Dr. Procópio Miguel dos Santos sobre a divulgação de seu nome como revisor, agradecemos sua participação neste processo.

Uma potencial fonte de contaminação na patogenia das endoftalmites, e ceratites infecciosas precoces pós-transplante de córnea, é a presença de microrganismos viáveis no meio de preservação ou no botão doador⁽¹¹⁾. A contaminação de halos doadores córneo-esclerais ocorre mesmo tendo sido realizada a preparação do tecido doador em condições as mais assépticas possíveis e preservado em meio de cultura contendo antibióticos^(1-5,12-13). Culturas positivas de halos córneo-esclerais estão associadas a condições sépticas no momento da morte, uso de ventilação mecânica, técnica de enucleação, tipo de antibiótico no meio de preservação, entre outros⁽⁵⁾.

Os agentes microbianos freqüentemente encontrados em culturas de olhos com endoftalmite após transplante de córnea são bactérias Gram positivas, particularmente espécies de *Staphylococcus* sp e *Streptococcus* sp^(3-5,13). Atualmente, os métodos de preservação mais utilizados contêm pelo menos um antimicrobiano (em geral gentamicina, efetiva principalmente contra Gram negativos)^(1-5,13).

Este estudo tem como objetivos verificar a incidência de culturas positivas de halos doadores córneo-esclerais, identificar os patógenos envolvidos e sua sensibilidade à gentamicina, além da ocorrência de infecções precoces em olhos transplantados cujos halos doadores apresentaram crescimento microbiano.

MÉTODOS

Foram analisadas retrospectivamente 163 culturas de halos doadores córneo-esclerais cujos botões corneanos foram utilizados para realização de transplante penetrante de córnea pelas mais diversas patologias entre 02/01/2001 e 30/01/2003 no Hospital de Clínicas de Porto Alegre.

A enucleação do globo ocular foi realizada em até seis horas "pos-mortem", de maneira o mais asséptica possível (lavagem das mãos, utilização de campos cirúrgicos, máscara, luvas cirúrgicas estéreis e, antes de se iniciar a enucleação, irrigação do globo ocular com solução salina a 0,9%). Foi também instilada uma gota de colírio de gentamicina 0,3% no globo ocular quando em câmara úmida. A preservação foi realizada em até doze horas após a morte, em condições as mais assépticas possíveis, e as córneas foram colocadas em meio de preservação Optisol GS (Chiron Ophthalmics, Irvine, CA) a 4° C, meio contendo dois tipos de antimicrobianos - gentamicina (100 µg/ml) e estreptomicina (200 µg/ml).

As córneas eram retiradas da refrigeração e deixadas em temperatura ambiente uma hora antes do transplante e todas foram utilizadas em até 14 dias após a preservação. Após a trepanação da córnea doadora, o halo córneo-escleral era imediatamente recolocado no meio de preservação e então encaminhado ao Serviço de Microbiologia do Hospital de Clínicas de Porto Alegre.

O halo enviado em Optisol GS para o laboratório de Microbiologia era então seccionado em duas metades: um fragmento era inoculado em meio tipo Sabouraud (mantido em

temperatura ambiente por 30 dias) e o outro em meio tioglicolato (mantido em estufa por 37° C durante 24 horas). Após, era realizada a coloração de Gram a partir do tioglicolato. Na presença de microrganismos, estes eram então classificados em Gram positivos (50% dos quais eram inoculados em placas de ágar-sangue e 50% em placas de ágar-chocolate) e em Gram negativos (inoculados em meio de Mac Conkey). Todos os meios de cultura eram colocados por 48 horas em estufa a 37° C. Caso houvesse crescimento, a identificação do microrganismo era então realizada e a sensibilidade ou resistência à gentamicina testada (Figura 1).

A sensibilidade à estreptomicina não foi testada. O Hospital de Clínicas de Porto Alegre não realizava antibiograma para estreptomicina de rotina na época em que os transplantes foram realizados.

Os prontuários dos pacientes que receberam córneas cujos halos córneo-esclerais apresentaram cultura positiva foram revisados para a avaliação de possível infecção no seguimento de seis meses após a realização do transplante.

RESULTADOS

Dos 163 halos analisados, 11 apresentaram culturas positivas, correspondendo a 6,7% do total. Destes, 4 foram por *Staphylococcus* sp coagulase negativo, 1 por *Staphylococcus aureus*, 1 por *Serratia* sp, 1 por *Pseudomonas aeruginosa* e os outros 4 por diferentes espécies de *Candida* (2 por *Candida* sp, 1 por *Candida albicans* e 1 por *Candida parapsilosis*). Todas as bactérias foram resistentes à gentamicina.

Em nenhum dos 11 casos de cultura positiva de halos doadores houve qualquer tipo de infecção ocular nos pacientes receptores durante o período pós-operatório de seis meses.

DISCUSSÃO

A conjuntiva humana sadia é normalmente colonizada por espécies de bactérias Gram positivas saprófitas, mais comumente por *Staphylococcus epidermidis*, *Corynebacterium* e *Streptococcus* sp^(2,12). Vários estudos mostram um alto índice de contaminação dos halos córneo-esclerais (variando de 5% a mais de 50% dos casos), dependendo da forma de enucleação e preservação da córnea doadora^(1-2,14).

Alguns métodos de esterilização têm sido propostos para minimizar a contaminação. Entre eles, a realização da enucleação em ambiente mais asséptico possível, colocação do globo ocular em câmara úmida com colírio de gentamicina, a preservação realizada o mais rápido possível (em ambiente estéril) e, por fim, a utilização de meios de preservação contendo antibióticos^(6,11). A irrigação do globo ocular com solução salina antes da enucleação diminui bastante a positividade das culturas⁽¹⁾. Outros fatores que diminuem a con-

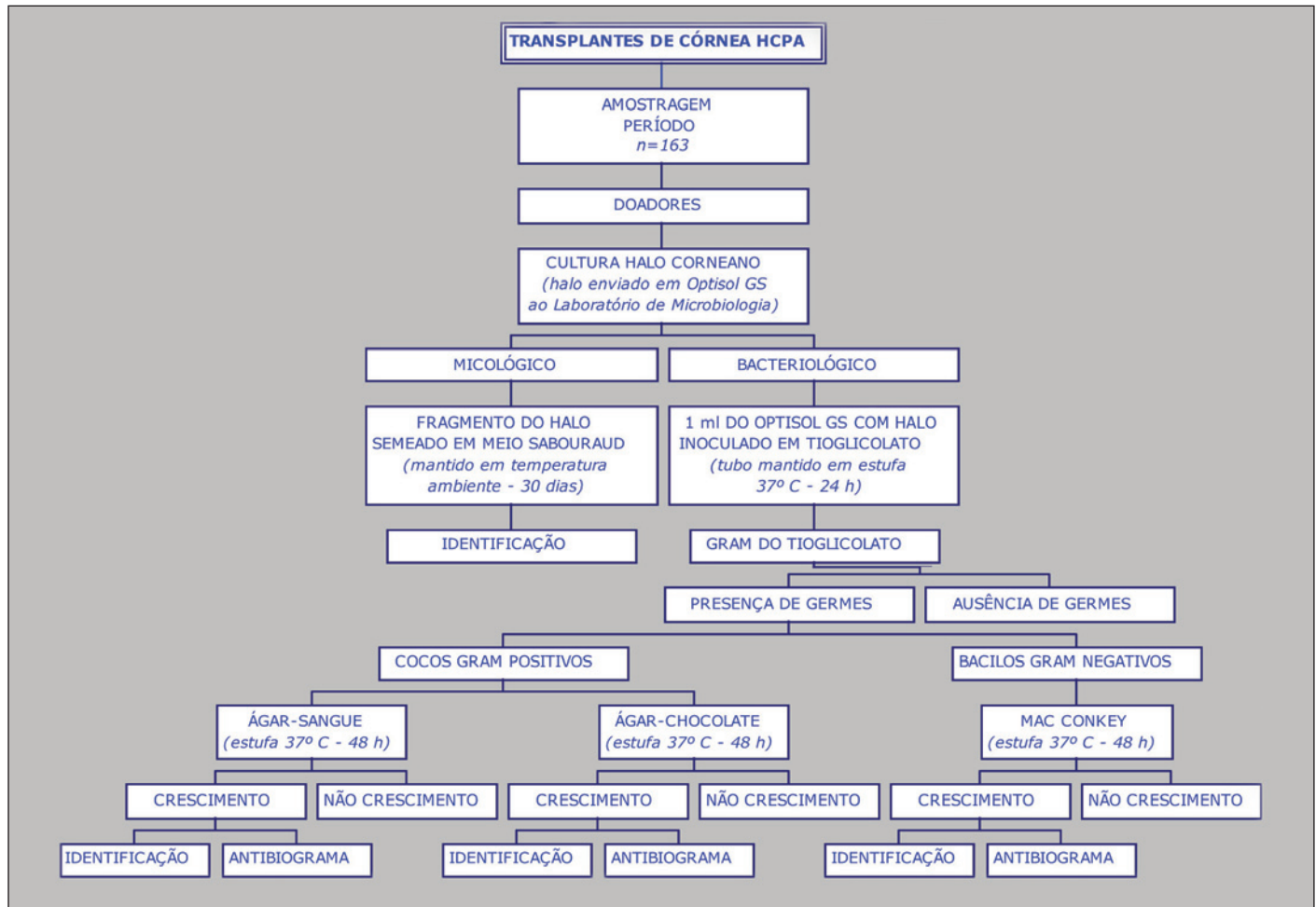


Figura 1 - Metodologia da cultura de halos córneo-esclerais

taminação de halos corneanos são a retirada do menor material possível (evitando retirar grande margem escleral)⁽¹²⁾, o uso de iodo-povidona a 1% antes da enucleação e menor tempo decorrido entre a preservação e o uso do tecido⁽⁵⁾. Fatores também associados, independente do tipo de patógeno, relacionam-se à septicemia do doador e/ou ao uso de ventilação mecânica antes da morte^(3,5).

O sulfato de gentamicina (100 µg/ml) tem sido empregado de rotina nos mais diversos meios de preservação, sendo inativo a 4° C. A gentamicina é efetiva contra a maioria dos microrganismos Gram negativos encontrados na flora normal do olho⁽⁴⁾. No entanto, vários estudos têm demonstrado a resistência dos patógenos mais comuns à gentamicina, evidenciando a inefetividade desta contra alguns microrganismos Gram positivos, anaeróbios e fungos^(1-2,5). Na maioria dos estudos publicados, a média de resistência à gentamicina é de 70%^(1-4,13-15). Resultados semelhantes ao de nosso estudo, em que todas as bactérias testadas em antibiograma foram resistentes à gentamicina.

Estudo realizado por alguns autores comparando a eficácia antimicrobiana de três meios - Optisol GS (contendo gen-

tamicina e estreptomicina), Optisol (contendo apenas gentamicina) e Likorol (gentamicina, estreptomicina e penicilina) - não demonstrou diferença estatística entre eles⁽¹⁶⁻¹⁷⁾. A adição de outros antibióticos aos meios, como a cefalosporina ou a vancomicina, tem sido postulado por muitos autores, considerando-se que grande parte dos germes encontrados nas culturas são Gram positivos e sensíveis a estes antimicrobianos^(1,3).

A maioria dos trabalhos da literatura mostram índices de contaminação entre 8% e 14%^(1-2,18). Talvez o baixo índice de contaminação constatado em nosso trabalho (6,7%) deva-se às técnicas de enucleação e preservação, realizadas em meio o mais asséptico possível e utilizando meio de preservação contendo dois antibióticos - gentamicina e estreptomicina. Também precisamos considerar como um dos fatores para o baixo índice de culturas positivas de nossos halos córneo-esclerais a talvez não detecção de contaminações por parte de nosso laboratório.

Uma importante observação é o grande número de culturas positivas por fungos ocorrido em nossa série (4 casos, correspondendo a 36,3% das culturas positivas). Na maioria

dos estudos as bactérias são as responsáveis pelo maior número de contaminação; entretanto, muitos estudos também apontam altos índices de positividade para fungos (variando entre 2% e 10%)^(1-2,4-5). Apesar disso, os meios de preservação de córnea permanecem sem cobertura para fungos. A dificuldade em adicionar antifúngicos aos meios de preservação deve-se à grande toxicidade corneana dos mesmos⁽⁴⁾.

A positividade de culturas para fungos está associada ao estado de imunossupressão do paciente e ao uso de ventilação mecânica, principalmente em relação à *Candida*⁽⁵⁾. Além disso, o crescimento de fungos depende muito de como foram realizados os exames de cultura, lembrando que fungos filamentosos necessitam de meios muito enriquecidos para crescer⁽¹⁸⁾. Outros autores citaram um índice de 3,92% de contaminação por fungo em conjuntivas de pacientes saudáveis (dentre eles *Penicillium*, *Aspergillus* e *Candida*)⁽¹⁹⁾.

Em estudos analisando a flora fúngica em conjuntivas saudáveis, foi encontrado uma maior prevalência de *Penicillium* sp.⁽²⁰⁻²¹⁾, contrastando com dados de outro trabalho, que identificou 38,5% de culturas positivas para fungo, sendo o gênero mais prevalente *Candida* sp, seguido de *Fusarium solani*⁽²²⁾. No presente estudo, a maior positividade para espécies de *Candida* em relação a outros fungos deve-se, provavelmente, à maior facilidade de crescimento deste tipo de fungo.

A endoftalmite seguindo-se ao transplante penetrante de córnea é rara, sendo, porém, mais freqüente do que na facectomia extra-capsular, por exemplo. No entanto, é um evento devastador para o olho, no qual a maioria dos pacientes obtém uma acuidade visual final pior que 20/400. Como a positividade das culturas dos halos córneo-esclerais é muito alta quando comparada aos índices de endoftalmite no pós-operatório, sugere-se que muitos outros fatores estejam implicados até que se estabeleça uma infecção clinicamente percebida, o mais importante deles seria a condição de imunidade do receptor⁽²⁾.

É importante que todo banco de olhos tome as precauções para a obtenção de um tecido doador final o mais asséptico possível. Para isso, todos os procedimentos devem ser realizados em ambiente o mais estéril possível, irrigando o globo ocular com solução salina antes da enucleação, realizando a preservação o mais rapidamente possível e utilizando meios de preservação de boa qualidade.

Recomenda-se a realização rotineira de cultura de halos córneo-esclerais utilizados em transplantes, a fim de que se conheçam os índices de contaminação, os patógenos mais freqüentemente envolvidos e que esta possa servir de auxílio no tratamento em caso de infecção ocular no período pós-operatório.

CONCLUSÕES

Baixos índices de positividade de cultura de halos córneo-esclerais utilizados em transplantes de córnea no Hospi-

tal de Clínicas de Porto Alegre foram encontrados. Os patógenos mais freqüentemente envolvidos foram espécies de *Staphylococcus* (todas resistentes à gentamicina) e *Candida*. Nenhuma infecção foi observada nos olhos receptores durante seguimento de seis meses.

ABSTRACT

Purpose: To determine the incidence of positive corneoscleral rim cultures preserved in Optisol GS medium, to identify pathogens involved and possible recipient eye infection.

Methods: A hundred sixty-three corneoscleral rim cultures penetrating keratoplasties performed from January 2001 to January 2003 in the Hospital de Clínicas de Porto Alegre were reviewed. Enucleations and corneal storage were done as aseptic as possible and gentamicin 0.3% was instilled. Corneoscleral rim was divided into two segments, half was inoculated into Sabouraud broth and the other half into thioglycolate broth; inoculation into blood agar, chocolate agar and MacConkey agar was done later if necessary for pathogen identification. The receiver's eye data were reviewed. **Results:** There were eleven positive cultures (6.7%) out of 163 evaluated corneoscleral rim cultures. Of these, four were *Staphylococcus epidermidis*, one was *Staphylococcus aureus*, one was *Serratia* sp., one was *Pseudomonas aeruginosa* and the other four were different subtypes of *Candida* (two *Candida* sp., one *Candida albicans* and one *Candida parapsilosis*). All pathogens were resistant to gentamicin. None of the eleven cases of positive corneoscleral rim cultures resulted in ocular infection at the receiver's eyes (six months follow-up). **Conclusions:** We found low rates of positive corneoscleral rim cultures after penetrating keratoplasty at the Porto Alegre Clinical Hospital. The most frequent involved pathogens were *Staphylococcus* sp and *Candida* sp. Although we did not identify any postoperative infection at the receiver's eyes, we recommend corneoscleral rim culture for guidance of postoperative infection, a rare but possible devastating ocular event.

Keywords: Keratoplasty, penetrating; Surgical wound infection; Endophthalmitis; Organ preservation; Organ preservation solutions; Gentamicins/pharmacology; Eye banks; Cornea/microbiology; Antifungal agents

REFERÊNCIAS

1. Pardos GJ, Gallagher MA. Microbial contamination of donor eyes. A retrospective study. Arch Ophthalmol. 1982;100(10):1611-3.
2. Farrell PL, Fan JT, Smith RE, Trousdale MD. Donor cornea bacterial contamination. Cornea. 1991;10(5):381-6. Review.
3. Cameron JA, Antonios SR, Cotter JB, Habash NR. Endophthalmitis from contaminated donor corneas following penetrating keratoplasty. Arch Ophthalmol. 1991;109(1):54-9.
4. Kloess PM, Stulting D, Waring GO 3rd, Wilson LA. Bacterial and fungal endophthalmitis after penetrating keratoplasty. Am J Ophthalmol. 1993; 115(3):309-16. Erratum in: Am J Ophthalmol. 115(4):548.

5. Gomes JA, Dana MR, Dua HS, Goren MB, Laibson PR, Cohen EJ. Positive donor rim culture in penetrating keratoplasty. *Cornea*. 1995;14(5):457-62.
6. Antonios SR, Cameron JA, Badr IA, Habash NR, Cotter JB. Contamination of donor cornea: postpenetrating keratoplasty endophthalmitis. *Cornea*. 1991; 10(3):217-20.
7. Bates AK, Kirkness CM, Ficker LA, Steele AD, Rice NS. Microbial keratitis after penetrating keratoplasty. *Eye*. 1990;4(Pt 1):74-8.
8. Tavakkoli H, Sugar J. Microbial keratitis following penetrating keratoplasty. *Ophthalmic Surg*. 1994;25(6):356-60.
9. Lameensdorf M, Wilson LA, Waring GO, Cavanagh HD. Microbial keratitis after penetrating keratoplasty. *Ophthalmology*. 1982;89(Suppl):124.
10. Tuberville AW, Wood TO. Corneal ulcers in corneal transplants. *Curr Eye Res*. 1981;1(8):479-85.
11. Insler M, Cavanagh HD, Wilson LA. Gentamicin-resistant pseudomonas endophthalmitis after penetrating keratoplasty. *Br J Ophthalmol*. 1985;69(3): 189-91.
12. Polack FM, Locatcher-Khorazo D, Gutierrez E. Bacteriologic study of "donor" eyes. Evaluation of antibacterial treatment prior to corneal grafts. *Arch Ophthalmol*. 1967;78(2):219-25.
13. Baer JC, Nirankari VS, Glaros DS. Streptococcal endophthalmitis from contaminated donor corneas after keratoplasty: Clinical and laboratory investigation. *Arch Ophthalmol*. 1988;106(4):517-20.
14. Stocker FW. Preservation of donor cornea in autologous serum prior to penetrating grafts. *Am J Ophthalmol*. 1965;60:21-4.
15. Everts RJ, Fowler WC, Chang DH, Reller LB. Corneoscleral rim cultures: lack of utility and implications for clinical decision-making and infection prevention in the care of patients undergoing corneal transplantation. *Cornea*. 2001;20(6):586-9.
16. Albon J, Armstrong M, Tullo AB. Bacterial contamination of human organ-cultured corneas. *Cornea*. 2001;20(3):260-3.
17. Rymer S. Comparação entre a eficácia antimicrobiana de três diferentes meios de preservação de córnea [tese]. Rio Grande do Sul: Universidade Federal do Rio Grande do Sul; 1995.
18. Wiffen SJ, Weston BC, Maguire LJ, Bornie WM. The value of routine donor corneal rim cultures in penetrating keratoplasty. *Arch Ophthalmol*. 1997; 115(6):719-24.
19. Liotet S, Krzywowski JC, Warnet VN, Jacq C. [Conjunctival fungal flora of healthy people]. *J Fr Ophthalmol*. 1980;3(10):557-60. French.
20. Scarpi MJ, Belfort JR, Gompertz OF. Microbiota fúngica de conjuntiva normal em trabalhadores no corte de cana-de-açúcar. *Rev Bras Oftalmol*. 1985;44(1):57-65.
21. Santos PM, Muccioli C, Santos RC, Martins SA, Fischman O, et al. Microbiota fúngica conjuntival: estudo comparativo entre pacientes com AIDS, pacientes infectados pelo HIV e pacientes HIV negativos antes da era do HAART. *Arq Bras Oftalmol*. 2001;62(6):731-4.
22. Vieira LA, Belfort RBJ, Fischman O, Scarpi M. Estudo da flora fúngica da conjuntiva normal, da cana-de-açúcar e de anemófilos da região canavieira de Santa Rita, Paraíba Brazil. *Arq Bras Oftalmol*. 1989;52(3):63-7.

Congresso de Oftalmologia da UNICAMP

30 e 31 de maio de 2008

**Centro de Convenções do Hospital Sírio-Libanês
São Paulo - SP**

Informações

JDE Comunicação e Eventos

Tel.: (11) 5084-9174/5082-3030 • Fax: (11) 5574-8261

E-mail: jdecomev@uol.com.br

home page: www.oftalmounicamp.com.br