

# TRATAMENTO LAPAROSCÓPICO DE COLEDOCOLITÍASE

Marcel Autran C. **MACHADO**, Julio Rafael Mariano da **ROCHA**, Paulo **HERMAN**, André Luís **MONTAGNINI** e Marcel Cerqueira Cesar **MACHADO**

**RESUMO** - Paciente com história de 18 meses de emagrecimento e icterícia foi encaminhado ao Serviço de Cirurgia Abdominal do Hospital do Câncer, São Paulo, SP., com hipótese diagnóstica de câncer de cabeça de pâncreas. Exames laboratoriais mostraram elevação de bilirrubinas e de enzimas canaliculares. Ultra-sonografia abdominal revelou dilatação de via biliar intra e extra-hepática. Tomografia computadorizada mostrou árvore biliar dilatada com presença de cálculo de cerca de 3 cm em colédoco distal. O paciente foi submetido a colecistectomia com coledocotomia, retirada do cálculo e anastomose colédoco-duodenal por laparoscopia. Evoluiu sem intercorrências, recebendo alta no sexto dia de pós-operatório. Conclui-se que o tratamento laparoscópico da coledocolitíase é factível em alguns pacientes, especialmente naqueles com dilatação de via biliar. A retirada de cálculos deve ser seguida de procedimento de drenagem da via biliar com dreno de Kehr. Em alguns pacientes com colédoco cronicamente dilatado, como o do presente caso, a anastomose colédoco-duodenal é o procedimento de escolha.

**DESCRIPTORIOS** - Neoplasias pancreáticas. Cálculos do ducto biliar comum. Laparoscopia.

## INTRODUÇÃO

Com os avanços da videocirurgia, a colecistectomia laparoscópica tornou-se o tratamento de escolha da colelitíase. Entretanto, até 10% dos pacientes podem apresentar coledocolitíase associada e muitos cirurgiões ainda têm dificuldade no manejo laparoscópico desta complicação e preferem a conversão ou resolução por papilotomia endoscópica.

É apresentado um paciente portador de icterícia obstrutiva e emagrecimento, com suspeita de câncer de pâncreas que, porém, mostrou tratar-se de coledocolitíase, tratado com sucesso por via videolaparoscópica.

## RELATO DO CASO

E.L.S., 60 anos, sexo masculino, com história de 18 meses de dor em hipocôndrio direito, emagrecimento, icterícia, prurido e colúria. Foi encaminhado ao Serviço de Cirurgia Abdominal do Hospital do Câncer, São Paulo, SP, com hipótese diagnóstica de câncer de cabeça de pâncreas. Ao exame físico, o paciente se apresentava em regular estado geral, emagrecido e icterício. O exame abdominal revelou abdome escavado, hepatomegalia moderada com superfície regular. Exames laboratoriais mostraram elevações da bilirrubina total (10,1 mg/dL) da fosfatase alcalina (2020 U/L) e da gama-GT (671 U/L). As transaminases estavam aumentadas (2x

normal). O hemograma revelou hemoglobina de 13 g/dL sem leucocitose e com plaquetas normais. O coagulograma era normal, bem como a dosagem sérica de eletrólitos. Ultra-sonografia abdominal revelou vesícula biliar escleroatrófica com dilatação de via biliar intra e extra-hepática. Tomografia computadorizada mostrou dilatação da árvore biliar intra e extra-hepática (Figura 1) e presença de cálculo de cerca de 3 cm de diâmetro em colédoco distal (Figura 2).

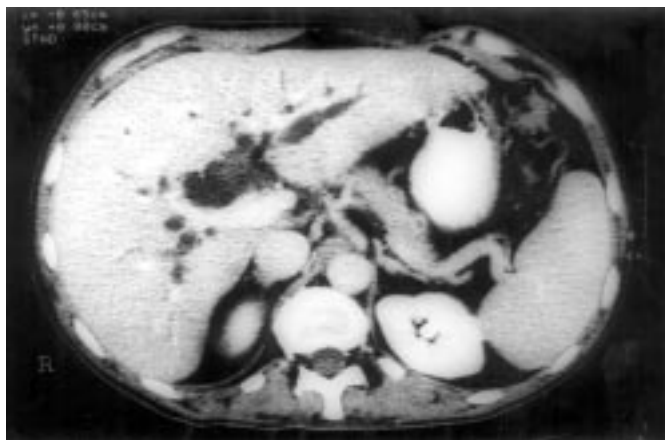
Com estes achados, o paciente foi submetido a exploração cirúrgica. O paciente não apresentava qualquer contra-indicação à intervenção por via videolaparoscópica, sendo indicada colecistectomia e exploração das vias biliares por este método. O preparo pré-operatório foi o habitual.

### Técnica

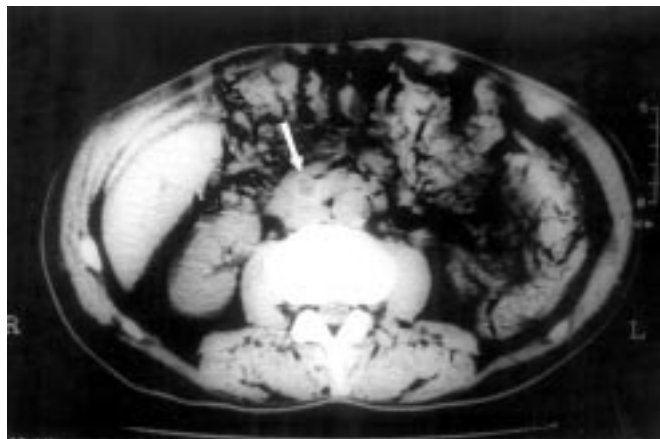
Sob anestesia geral, com o paciente em decúbito dorsal horizontal e em posição semi-ginecológica, realizou-se incisão supra-umbilical, colocação de trocarte de 10 mm sob visão direta<sup>(6)</sup> e instalação de pneumoperitônio. Três outros portos, em flanco direito (5 mm), pararectal direito (5 mm) e epigástrico (10 mm), foram instalados de maneira habitual. O cirurgião postou-se à esquerda do paciente, com o primeiro auxiliar em frente e o câmara a sua esquerda.

No intraoperatório foi encontrada vesícula biliar de pequenas dimensões, de parede espessada e situada no segmento IV junto ao ligamento redondo. O colédoco apresentava-se muito dilatado. Iniciou-se a dissecação cuidadosa do pedículo vesicular com ligadura e secção da artéria e ducto císticos e procedeu-se à ressecção da vesícula biliar do seu leito hepático.

O colédoco foi, então, seccionado longitudinalmente na sua porção mais distal, junto ao duodeno. Através da coledocotomia, realizou-se coledoscopia com coledoscópio flexível (introduzido pelo porto epigástrico) com visualização de enorme cálculo em terço distal



**FIGURA 1** – Tomografia computadorizada de abdome mostrando grande dilatação das vias biliares intra-hepáticas.



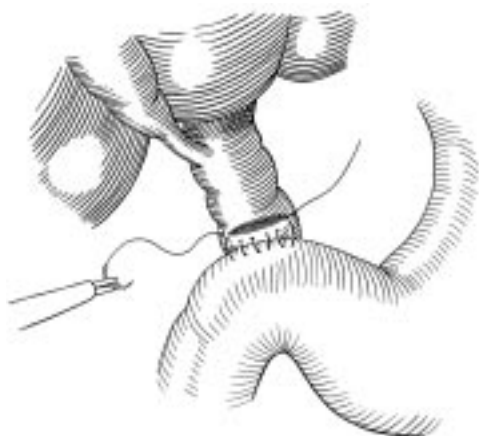**FIGURA 2** – Tomografia computadorizada de abdome mostrando colédoco muito dilatado com imagem de cálculo no seu interior (seta).

do colédoco. O cálculo não pôde ser retirado com nenhum tipo de pinça de preensão pois o diâmetro das mesmas não eram compatíveis. O cálculo foi extraído do colédoco com manobras de compressão duodenal e coledociana simultâneas. Após revisão cuidadosa da árvore biliar, procedeu-se à coledocoduodeno anastomose látero-lateral. A anastomose (Figuras 3, 4, 5) foi feita manualmente em plano único com sutura contínua com fio absorvível 4-0, conforme descrição anterior<sup>(7)</sup>. Após término da anastomose, introduziu-se ar pela sonda nasogástrica e água ao redor da anastomose para verificação da mesma (manobra do borracheiro) que se revelou normal.

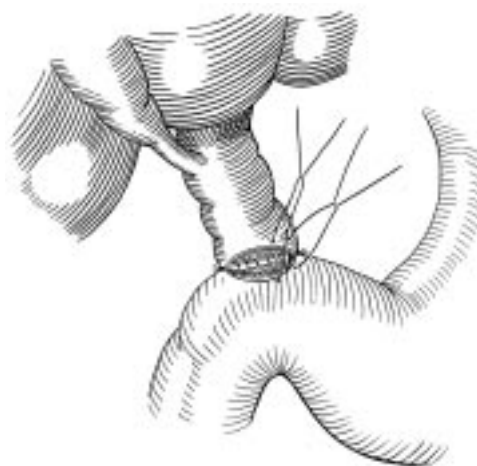
O paciente evoluiu sem intercorrências no período pós-operatório com normalização gradativa de enzimas canaliculares. Recebeu alta no sexto dia de pós-operatório. O paciente apresenta-se bem, sem complicações, durante o seguimento tardio.

### DISCUSSÃO

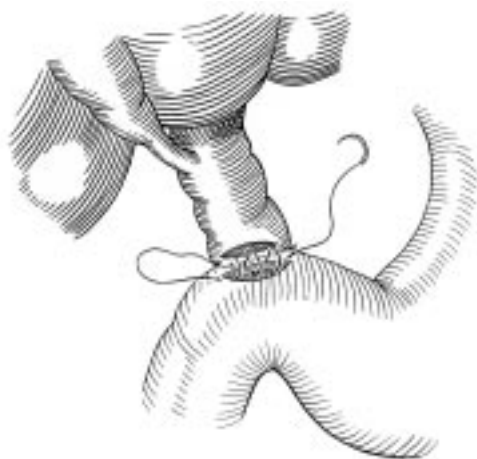A primeira colecistectomia por videolaparoscopia realizada por Mouret na França, em 1987, mudou permanentemente o tratamento cirúrgico das doenças biliares<sup>(4)</sup>. Colecistectomia laparoscópica é atualmente o método preferido para o tratamento da colelitíase em todo o mundo. Nos Estados Unidos é a técnica utilizada em 95% das colecistectomias. Vários fatores impediram o emprego, na mesma escala, da técnica laparoscópica nas doenças benignas do colédoco. O principal desses fatores foi o uso excessivo da papilotomia endoscópica para tratar coledocolitíase, presumivelmente com menor morbidade que a coledocotomia aberta. Isto, associado à inabilidade de realizar suturas por laparoscopia e o medo da incidência aumentada de lesões da via biliar, induziu a maioria dos cirurgiões a evitar a manipulação da via biliar com técnicas laparoscópicas. Desta maneira, a maioria dos cirurgiões permitiu que pacientes com coledocolitíase fossem tratados



**FIGURA 3** – Após a coledocotomia e retirada do cálculo, o duodeno é suturado à borda inferior do colédoco com sutura contínua de fio absorvível, sem abertura do duodeno - adaptado de Machado MAC et al.<sup>(7)</sup>



**FIGURA 5** – Uma vez terminada a sutura do plano posterior, a anastomose coledocoduodenal é completada com pontos separados de fio absorvível - adaptado de Machado MAC et al.<sup>(7)</sup>



**FIGURA 4** – Após a abertura do duodeno com tesoura, sua parede é incluída na sutura contínua, utilizando-se o mesmo fio - adaptado de Machado MAC et al.<sup>(7)</sup>

endoscopicamente, geralmente com maior custo e índice de complicações (se considerarmos falhas, repetições de exames e pancreatite como complicações do método). Entretanto, com o desenvolvimento de novas técnicas e instrumentais, vários autores desenvolveram grande variedade de metodologias para o tratamento de diversas formas de coledocolitíase de maneira segura e eficiente por via laparoscópica<sup>(1,2,3,5,8)</sup>.

A incidência atual de coledocolitíase é de 3% a 6%. Nas décadas de 60 e 70 era entre 8% e 15%. Este declínio pode ser consequência da mudança da terapêutica, com colecistectomia eletiva mais precoce, especialmente na era laparoscópica. Além disso, esta incidência é dependente da idade do paciente, podendo chegar a um terço dos

pacientes com colelitíase e mais de 80 anos de idade<sup>(4)</sup>. Por este motivo, é de suma importância o seu reconhecimento intra-operatório, que pode ser feito através de colangiografia realizada rotineiramente.

A presença de cálculos na via biliar principal pode ser suspeitada no período pré-operatório a partir da história clínica, de exames laboratoriais complementares que podem indicar aumento de enzimas canaliculares e bilirrubinas e, finalmente, ultra-sonografia abdominal que pode mostrar sinais diretos ou indiretos de coledocolitíase. Apesar disso, boa parte dos pacientes com coledocolitíase não apresenta alteração desses exames. No presente caso, o paciente apresentava elevação significativa de enzimas canaliculares e bilirrubinas. Além disso, exames de imagem mostravam dilatação de via biliar com coledocolitíase. Outro exame complementar que vem modificando radicalmente a cirurgia da via biliar é a colangioressonância, pois é procedimento não-invasivo e permite avaliação precisa da via biliar, substituindo, em muitos casos e com vantagens, a colangiografia endoscópica. No entanto, perde em sensibilidade e especificidade quando não há dilatação da via biliar.

Se o diagnóstico tiver sido feito no pré-operatório, existe a opção de realizar-se uma papilotomia endoscópica com retirada dos cálculos. No entanto, muitos autores estão preferindo a intervenção cirúrgica, indicando a papilotomia em pacientes com colangite que não responde ao tratamento clínico ou com icterícia de longa duração, onde há suspeita de câncer. Além disso, o tamanho do cálculo pode impedir ou dificultar a sua retirada por esta via. No paciente em questão, optou-se pela resolução do quadro em tempo único, pois o cálculo presente na via biliar era muito grande e a tomografia descartou a possibilidade de câncer peri-ampular.

Quando a coledocolitíase é diagnosticada no intra-operatório de colecistectomia laparoscópica, é possível a retirada dos cálculos através da exploração das vias biliares através do ducto cístico ou através de

coledocotomia. A exploração é mais fácil de ser realizada quando há dilatação das vias biliares. Na presença de via biliar fina (inferior a 6 mm), é recomendável a resolução do quadro através da papilotomia endoscópica, pelo risco de estenose do colédoco. Em pacientes com cálculos numerosos, grandes, devemos considerar a remoção através de coledocotomia pois ela pode ser realizada sem a secção da papila de Vater. Isto é muito importante em pacientes com dilatação da via biliar pois a abertura insuficiente após a papilotomia endoscópica, pode levar a estase e a complicações relacionados ao refluxo, como colangite e cálculos recorrentes<sup>(9)</sup>.

Uma vez realizada a remoção completa dos cálculos coledocianos, o colédoco necessita de um procedimento de drenagem, para evitar estase e conseqüente colangite. A drenagem pode ser realizada através de colocação de dreno em T, dreno de Kehr ou, em pacientes com colédoco cronicamente dilatados, uma anastomose biliodigestiva pode ser confeccionada. Os autores preferem a hepaticojejunostomia em Y de Roux, pois esta anastomose apresenta menor risco de refluxo e colangite. Em pacientes com via biliar extremamente dilatada e em

pacientes idosos, portanto com risco cirúrgico aumentado, a anastomose coledocoduodenal tem sido utilizada com freqüência. A maior facilidade que a maioria dos autores nacionais possuem, na realização da anastomose biliodigestiva com o duodeno por via videolaparoscópica, tem aumentado o emprego desta técnica em detrimento de hepaticojejunostomia em Y de Roux. No entanto, os autores acreditam que o uso disseminado da anastomose coledocoduodenal poderia aumentar o risco de colangite, restringindo o seu uso em pacientes idosos e com colédoco muito dilatado.

Com base no presente caso e na revisão da literatura, os autores concluem que, no atual estágio da cirurgia videolaparoscópica, o tratamento totalmente laparoscópico da coledocolitíase é factível na maioria dos pacientes, especialmente naqueles com dilatação de via biliar. A retirada de cálculos deve ser seguida de procedimento de drenagem da via biliar com dreno de Kehr. Em alguns pacientes, com colédoco cronicamente dilatado, como o do presente caso, ou em pacientes com coledocolitíase recorrente, a anastomose coledocoduodenal por laparoscopia é o procedimento de escolha.

Machado MAC, Rocha JRM da, Herman P, Montagnini AL, Machado MCC. *Laparoscopic treatment of common bile duct lithiasis. Arq Gastroenterol* 2000 38(3):183-186.

**ABSTRACT** - *With the advances of videolaparoscopic surgery, this approach had become the treatment of choice for cholelithiasis. However, about 5% to 10% may present common bile duct lithiasis. Most surgeons have still difficulties to deal with this situation and do prefer resolve with open surgery or with further endoscopic approach. We present a case of a 60-year-old man, with 18 months history of right upper quadrant pain, weight loss and jaundice. He was referred with diagnostic of pancreatic cancer. Laboratory investigation showed increased bilirubin (10 mg/dL), alkaline phosphatase and GGT. Abdominal ultrasound showed atrophic gallbladder with dilated intra and extrahepatic biliary tree. Computerized tomography scan disclosed enlarged biliary tree with 3 cm stone in the distal common bile duct. The patient underwent a laparoscopic cholecystectomy followed by choledochotomy and retrieval of the large stone. A latero-lateral choledochoduodenum anastomosis was then performed to decompress the biliary tree. The patient had an uneventful recovery being discharged at the 6th postoperative day. Laparoscopic management of choledocholithiasis is feasible in many patients, specially those with dilated biliary tree. The retrieval of stones may be followed by biliary drainage with T-tube. In some elderly patients with chronically dilated common bile duct, as in the present case, a choledochoduodenal anastomosis is the procedure of choice.*

**HEADINGS** - *Pancreatic neoplasms. Common bile duct lithiasis . Laparoscopy.*

## REFERÊNCIAS BIBLIOGRÁFICAS

- De Paula AL, Hashiba K, Bafutto M, Zago R, Machado MM. Laparoscopic antegrade sphincterotomy. *Surg Laparosc Endosc* 1993;3:157.
- Dorman JP, Franklin ME Jr, Glass JL. Laparoscopic common bile duct exploration by choledochotomy. An effective and efficient method of treatment of choledocholithiasis. *Surg Endosc* 1998;12:926.
- Franklin ME Jr, Pharand D, Rosenthal D. Laparoscopic common bile duct exploration. *Surg Laparosc Endosc* 1994;4:119.
- Franklin ME. Laparoscopic common bile duct exploration by choledochotomy. In: Phillips EH, Soper NJ, editors. *Problems in general surgery: common bile duct stones in the era of laparoscopy*. Philadelphia: Lippincott-Raven; 1996. p.55-63.
- Jacobs M, Verdeja JC, Goldstein HS. Laparoscopic choledocholithotomy. *J Laparoendosc Surg* 1991;1:79.
- Machado MAC, Rocha JRM, Machado MCC. An alternative technique for open laparoscopy. *Rev Hosp Clin Fac Med S Paulo* 1998;53:174.
- Machado MAC, Herman P, Rocha JRM, Machado MCC. Primary intrahepatic lithiasis: report of a case treated by laparoscopic biliointerenteric anastomosis. *Surg Laparosc Endosc* 1999;9:207.
- Paganini AM, Lezoche E. Follow-up of 161 unselected consecutive patients treated laparoscopically for common bile duct stones. *Surg Endosc* 1998;12:23.
- Pineres G, Yamakawa T, Kasugai H, Fukuda N, Ishiyama J, Sakai S, Maruno K, Miyajima N, Sunpaweravong S. Common bile duct stones: management strategies in the laparoscopic era. *J Hepatobiliary Pancreat Surg* 1998;5:97.

Recebido para publicação em 11/10/1999.  
Aprovado para publicação em 31/1/2000.