

CORRELAÇÃO DAS CARACTERÍSTICAS DO ECODOPPLER DO SISTEMA PORTA COM PRESENÇA DE ALTERAÇÕES ENDOSCÓPICAS SECUNDÁRIAS À HIPERTENSÃO PORTA EM PACIENTES COM CIRROSE HEPÁTICA

Ricardo Schmitt de BEM¹, Fabiana Lígia LORA¹, Raquel Canzi Almada de SOUZA², Marcus Adriano TRIPPIA³, Heda M. B. AMARANTE² e Eliane R. CARMES⁴

RESUMO – *Racional* - A hipertensão portal é a causa principal das complicações da cirrose hepática, traduzidas clinicamente por circulação colateral visível na parede abdominal, ascite e varizes esofágicas. *Objetivo* - Avaliar a capacidade do ecodoppler do sistema porta no diagnóstico de alterações esôfago-gástricas endoscópicas secundárias à hipertensão porta em pacientes com cirrose hepática. *Pacientes e métodos* - Cento e oitenta e seis pacientes dos ambulatórios de gastroenterologia e hepatologia do Hospital de Clínicas da Universidade Federal do Paraná, Curitiba, PR, foram selecionados para avaliação. Destes, 145 completaram todas as etapas e 133 puderam ser incluídos na análise final dos dados. Todos foram submetidos a endoscopia digestiva alta, visando determinar presença e grau de varizes esofágicas e gástricas e de gastropatia congestiva e ao ecodoppler do sistema porta para medir/aferir pico de velocidade sistólica da veia porta, diâmetro das veias porta e esplênica, tamanho do baço, presença de recanalização da veia umbilical e de fluxo hepatofugal. *Resultados* - Os pacientes com varizes esofágicas e gástricas tiveram diferença significativa do tamanho do baço quando comparados com os pacientes sem essas alterações. No entanto, a exatidão e a especificidade deste parâmetro não foi adequada. O diagnóstico de gastropatia congestiva pode ser predito de maneira significativa, tanto pelo diâmetro da veia porta, quanto pelo da esplênica e também pelo tamanho do baço. Da mesma forma, todavia, a exatidão e especificidade destes parâmetros foram ruins. As medidas foram validadas pela construção de curvas ROC (“Receiver Operating Characteristic”), cujas áreas sob as curvas foram sempre menores que 0,8. *Conclusão* - Nesta série de pacientes não houve boa correlação dos parâmetros do ecodoppler do sistema porta com a presença das principais alterações endoscópicas (varizes esofágicas, varizes gástricas, gastropatia congestiva) em pacientes com cirrose hepática.

DESCRIPTORIOS – Varizes esofágicas e gástricas. Cirrose hepática. Ultra-som. Hipertensão portal, ultra-sonografia.

INTRODUÇÃO

Em condições normais a circulação porto-hepática é capaz de acomodar grandes variações do fluxo sanguíneo com pequenas variações da pressão portal.

O sistema venoso portal é um sistema de alto fluxo (1 a 1,5 L/min) e baixas pressões sanguíneas (5 mm Hg). A hipertensão portal caracteriza-se pelo aumento crônico da pressão venosa no território

porta, secundário à interferência no fluxo sanguíneo venoso esplâncnico e traduzido, clinicamente, por circulação colateral visível na parede abdominal, ascite e alterações esôfago-gástricas, ou seja, varizes esofágicas (VE), varizes gástricas (VG) e gastropatia congestiva (GC)^(3, 12).

Em pacientes cirróticos ocorrem alterações arquiteturais no parênquima do fígado e funcionais que acarretam aumento da resistência vascular ao fluxo sanguíneo

¹ Hospital de Clínicas da Universidade Federal do Paraná (UFPR); ² Disciplina de Gastroenterologia da UFPR; ³ Serviço de Radiologia do Hospital de Clínicas da UFPR;

⁴ Departamento de Clínica Médica - UFPR, Curitiba, PR.

Endereço para correspondência: Dr. Ricardo Schmitt de Bem - Rua Dr. Alexandre Gutierrez, 863 – apt. 101 - 80240-130 – Curitiba, PR. E-mail: ricsdebem@gmail.com

na veia porta e, conseqüentemente, aumento das pressões do sistema venoso portal⁽²⁾.

Estudos sobre a história natural da cirrose hepática estimam uma taxa de desenvolvimento de varizes de esôfago de 5% ao ano e evolução das varizes de fino para médio e grosso calibre numa taxa de 10% a 25% ao ano⁽⁴⁾. Em 2 anos, após a detecção de varizes esofágicas, o risco de sangramento varia entre 20% e 30%, com mortalidade de 25% a 50% na primeira semana após o episódio hemorrágico⁽⁹⁾.

A endoscopia digestiva alta (EDA) é o procedimento recomendado para diagnóstico de varizes esôfago-gástricas e de GC com o objetivo de identificar os pacientes com maior risco de hemorragia digestiva. Apresenta aplicabilidade, também, na estratificação prognóstica dos pacientes com cirrose hepática⁽⁵⁾ e na estimativa do risco em procedimentos cirúrgicos, já que a presença de VE é fator que aumenta a morbidade e a mortalidade⁽⁸⁾.

Estudos recentes têm demonstrado correlação entre risco de sangramento das VE e aumento da resistência ao fluxo sanguíneo diagnosticado pela ultra-sonografia com Doppler (ecodoppler) do sistema porta^(7,22). Porém, o valor desse método para prever a existência de varizes esôfago-gástricas ainda não está definido. Com a demonstração da exatidão do ecodoppler no diagnóstico de alterações do fluxo portal e sua correlação com a presença ou não de varizes esôfago-gástricas, poder-se-iam diminuir as indicações de EDA e assim dispor de uma alternativa não-invasiva no rastreamento dessas alterações.

O presente estudo teve por objetivo avaliar e correlacionar os parâmetros mais comuns do ultra-som com Doppler do sistema porta (velocidade de fluxo venoso portal, diâmetros da veia porta e esplênica, medida longitudinal do baço, recanalização da veia umbilical, fluxo hepatofugal) com a presença de alterações endoscópicas secundárias à hipertensão porta em pacientes com cirrose hepática.

CASUÍSTICA E MÉTODOS

Pacientes

Entre os meses de maio de 2004 e julho de 2005 foram avaliados 304 pacientes em acompanhamento nos ambulatórios de hepatologia e gastroenterologia do Hospital de Clínicas da Universidade Federal do Paraná (UFPR), Curitiba, PR, com diagnóstico prévio de cirrose hepática. Desses, 186 foram selecionados, 118 foram excluídos de acordo com os critérios discriminados a seguir e 155 concordaram em participar do estudo.

O diagnóstico da doença foi confirmado por avaliações clínica, laboratorial e ecográfica antes do início do estudo.

Foram excluídos todos os pacientes já submetidos a tratamento endoscópico de varizes, os com contra-indicação à realização do procedimento endoscópico, os que não aceitaram participar do estudo e aqueles em que não foi possível a visualização adequada do espaço porta pelo ultra-som.

Dos 155 que concordaram em participar 150 realizaram a EDA e apenas 133 foram incluídos na análise final dos dados, visto que 5 não realizaram o ecodoppler abdominal, em 6 foi diagnosticada trombose de veia porta durante o exame, em 4 visualizou-se lesões expansivas no parênquima hepático sugestivas de hepatocarcinoma e 2 nos quais não foi possível a adequada visualização do espaço porta devido à ascite muito volumosa, em 1 caso, e ao excesso de panículo adiposo no outro.

Todos os que realizaram a EDA foram submetidos a avaliação clínica para determinar a causa da hepatopatia, a gravidade da doença pela classificação de Child-Turcotte-Pugh⁽¹³⁾ e a história prévia de hemorragia digestiva alta.

Consentimento informado foi assinado pelos pacientes antes da entrada no estudo cuja aprovação foi realizada pelo Comitê de Ética e Pesquisa em Seres Humanos do Hospital de Clínicas da UFPR.

Endoscopia digestiva alta

Todos os pacientes foram submetidos a EDA no Serviço de Endoscopia Digestiva do Hospital de Clínicas da UFPR, realizada pelo mesmo observador, que desconhecia o resultado do ecodoppler abdominal, com controle dos achados endoscópicos - no mesmo momento - por um segundo observador do mesmo Serviço. Utilizou-se endoscópio Olympus EXERA CVL 160, Tokyo, Japão.

O exame foi realizado de acordo com a técnica convencional, avaliando-se a presença de VE, VG e GC. Foram consideradas VE (Figura 1) os cordões venosos dilatados, tortuosos, normalmente de coloração azulada, correndo longitudinalmente na submucosa do esôfago; VG (Figura 2) os cordões venosos submucosos, em novelos, geralmente com a mucosa de coloração semelhante à adjacente, comumente observados no fundo gástrico. A GC (Figura 3) foi caracterizada por congestão da mucosa gástrica, que aparecia difusamente vermelha, com aspecto em mosaico, algumas vezes com petéquias e sangramento de pequena monta⁽¹⁹⁾.

Ultra-sonografia com Doppler

O ecodoppler do sistema venoso portal foi realizado no Serviço de Radiologia do Hospital de Clínicas da UFPR, com aparelho de ultra-som Medison Sonoace 8000 EX, Seul, Coréia do Sul.

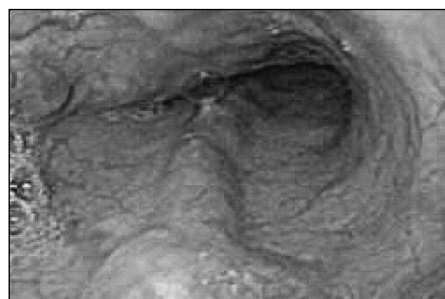

FIGURA 1 – Varizes esofágicas

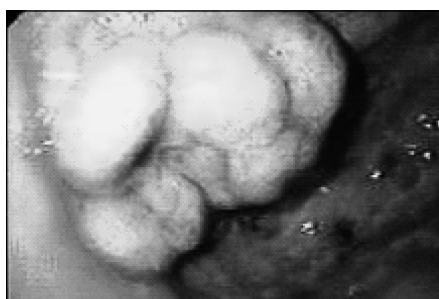

FIGURA 2 – Varizes gástricas

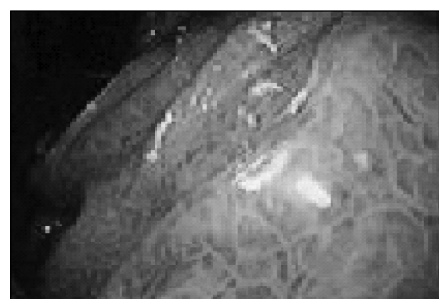

FIGURA 3 – Gastropatia congestiva

Todos os pacientes foram avaliados pelo mesmo aparelho e pelo mesmo observador, que desconhecia o resultado da EDA.

Ao ecodoppler foram avaliados a velocidade de fluxo venoso portal, o diâmetro da veia porta e esplênica, a medida longitudinal do baço, a presença de recanalização da veia umbilical (diagnosticada quando seu diâmetro é maior que 2 mm e seu fluxo é hepatofugal e de alta velocidade) e a presença de fluxo hepatofugal (reversão do fluxo da veia porta, em direção contrária ao fígado). Adotaram-se como parâmetros normais e anormais (compatíveis com hipertensão portal) aqueles descritos no Quadro 1⁽¹⁵⁾.

Análise estatística

Para a comparação entre a endoscopia digestiva e o ecodoppler calcularam-se, para cada uma das variáveis, os índices de sensibilidade, especificidade, valor preditivo positivo, valor preditivo negativo e exatidão. Adicionalmente, foi calculada a estatística de Kappa. Para todas estas características foram calculados intervalos de 95% de confiança. Também foi construída a curva ROC (“receiver operating characteristic”) para os dois métodos diagnósticos. A área sob a curva foi usada como índice para avaliar a capacidade do ecodoppler em discriminar entre os casos “positivos” e “negativos”, sendo que áreas maiores que 0,8 são necessárias para a validação dos testes⁽¹⁴⁾. Na comparação dos grupos de pacientes com e sem varizes esofágicas, para variáveis dicotômicas, adotou-se o teste exato de Fisher e, para variáveis quantitativas, adotou-se o teste *t* de Student, considerando-se a homogeneidade ou não das variâncias e a condição de normalidade. Em todos os testes, o nível de significância adotado foi de 5%.

Foram utilizados os softwares SPSS for Windows Release 10.0.1 Standart Version, EPI-Info version 3.3.2 e Microsoft Excel 2003, como ferramentas auxiliares na análise dos dados.

	Normal	Anormal
Pico de velocidade de sistólica da veia porta	>15 cm/seg	≤15 cm/seg
Diâmetro da veia porta	≤12 mm	>12 mm
Diâmetro da veia esplênica	≤9 mm	>9 mm
Tamanho do baço (eixo longitudinal)	≤13 cm	13 cm

QUADRO 1 – Valores considerados normais e anormais para os parâmetros do ecodoppler do sistema porta

RESULTADOS

Os 150 pacientes estudados foram divididos de acordo com as características endoscópicas encontradas nos exames. Nesta consideração, avaliaram-se 37 mulheres (média de idade 48,6 ± 16,6 anos) e 113 homens (média de idade 48 ± 11,7 anos). As características descritas na Tabela 1 determinam a homogeneidade das populações.

Na avaliação da gravidade da doença pela classificação de Child-Pugh-Turcotte, 21 (8 com varizes) dos 150 pacientes, foram classificados como Child C - que caracteriza doença grave. Sessenta e sete pacientes tinham doença de baixa gravidade, classificada como Child A (Gráfico 1). Não houve diferença estatística nos achados endoscópicos, de acordo com a gravidade da cirrose dos pacientes.

No ultra-som Doppler do sistema porta realizado em 133 pacientes, observou-se recanalização da veia umbilical em 29,3% e presença de fluxo hepatofugal em 6,4%. O pico de velocidade sistólica da veia porta foi de 20,0 ± 7,64 cm/seg (variando de 7-70 cm/seg), dos quais 26,5% foram considerados valores anormais. O diâmetro da veia porta estava alterado em 68,4% dos casos, com média de 12,9 ± 2,41 mm (7-18 mm) e o diâmetro da veia esplênica encontrava-se dentro da normalidade em 45,8% (média 9,1 ± 2,73 mm; 3-16 mm). A verificação do diâmetro longitudinal do baço demonstrou alteração em 75% dos pacientes (média 14,9 ± 3,14 cm; 8-23,7 cm).

Na seqüência são demonstrados os dados comparativos dos três principais achados à EDA, ou seja, VE, VG e GC em relação aos parâmetros do ecodoppler.

Na análise da correlação da presença de VE em comparação com os achados do ecodoppler, observou-se tendência à significância em relação à medida longitudinal do baço, uma vez que a diferença entre os grupos sem e com varizes alcançou poder estatístico da ordem $P = 0,0653$. Todos os demais parâmetros não apresentaram distribuição significativamente diferente entre pacientes com e sem esta alteração endoscópica. Para avaliar as propriedades dos parâmetros do ecodoppler como método diagnóstico, construiu-se uma curva ROC para os dois métodos diagnósticos. A capacidade de discriminação de VE através da medida longitudinal do baço apresentou área sob a curva de 0,611, logo inferior a 0,8, confirmando a baixa qualidade desse parâmetro.

Na verificação das alterações ecográficas nos pacientes com VG, obtiveram-se dados semelhantes aos encontrados para VE,

TABELA 1 – Características dos pacientes estudados

Variável	Homens		Mulheres		Valor de P
	n (113)	%	n (37)	%	
Idade ⁽¹⁾	47,6 ± 18,36		47,6 ± 11,59		0,9621
Varizes esofágicas	74	65,5	29	78,3	0,1422
Varizes gástricas	07	6,2	-	-	0,1210
Gastropatia congestiva	48	42,5	11	29,7	0,1682
HDA prévia	38	33,6	13	35,1	0,8666
Child A	49	43,4	18	48,6	0,5745
Child B	46	40,7	16	43,2	0,7857
Child C	18	15,9	3	8,1	0,2340

(1) Dado expresso como média ± desvio padrão

sendo que se observou diferença estatística entre os diferentes parâmetros avaliados somente em relação à medida longitudinal do baço ($P = 0,0061$). À construção da curva ROC, conforme demonstrado no Figura 4, obteve-se área sob a curva de 0,742.

Como pode ser observado no Gráfico 2, três parâmetros (diâmetro da veia porta, diâmetro da veia esplênica e medida longitudinal do baço) se mostraram estatisticamente significantes na avaliação dos pacientes com GC. Entretanto, após a construção das curvas ROC, todos se mostraram com baixa capacidade de discriminação, com áreas sob a curva

de 0,612, 0,646 e 0,641, respectivamente.

Quando foram desconsiderados os pacientes com fluxo hepatofugal e com recanalização da veia umbilical, possíveis fatores de viés na análise, não houve modificação na precisão dos diferentes parâmetros do ecodoppler na capacidade de discriminar os pacientes com alterações endoscópicas.

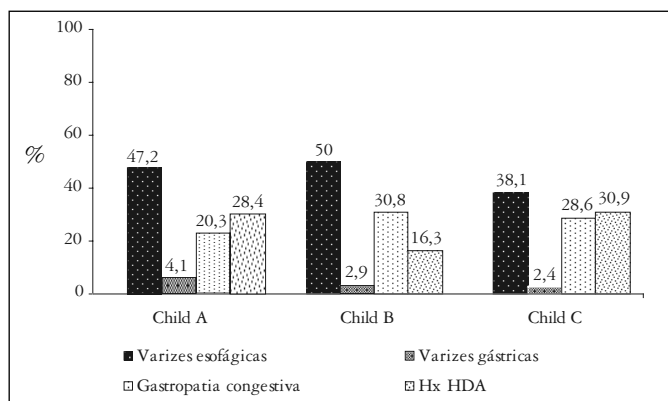


GRÁFICO 1 – Distribuição das alterações endoscópicas de acordo com a classificação de Child

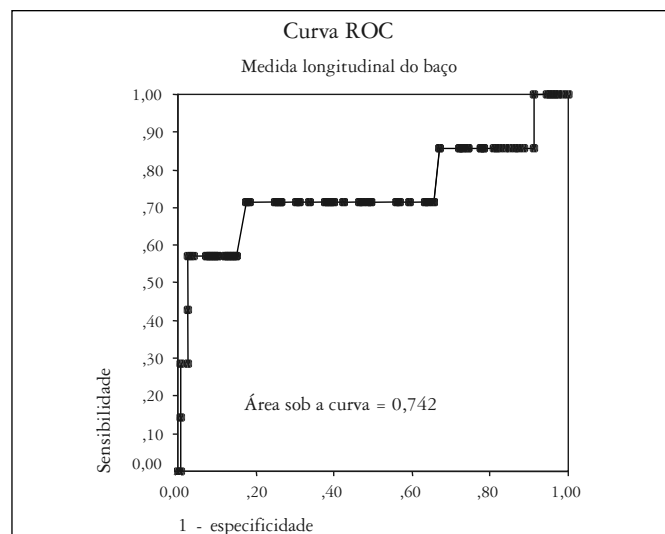


FIGURA 4 – Curva ROC estimada para a medida longitudinal do baço na determinação de pacientes com varizes gástricas

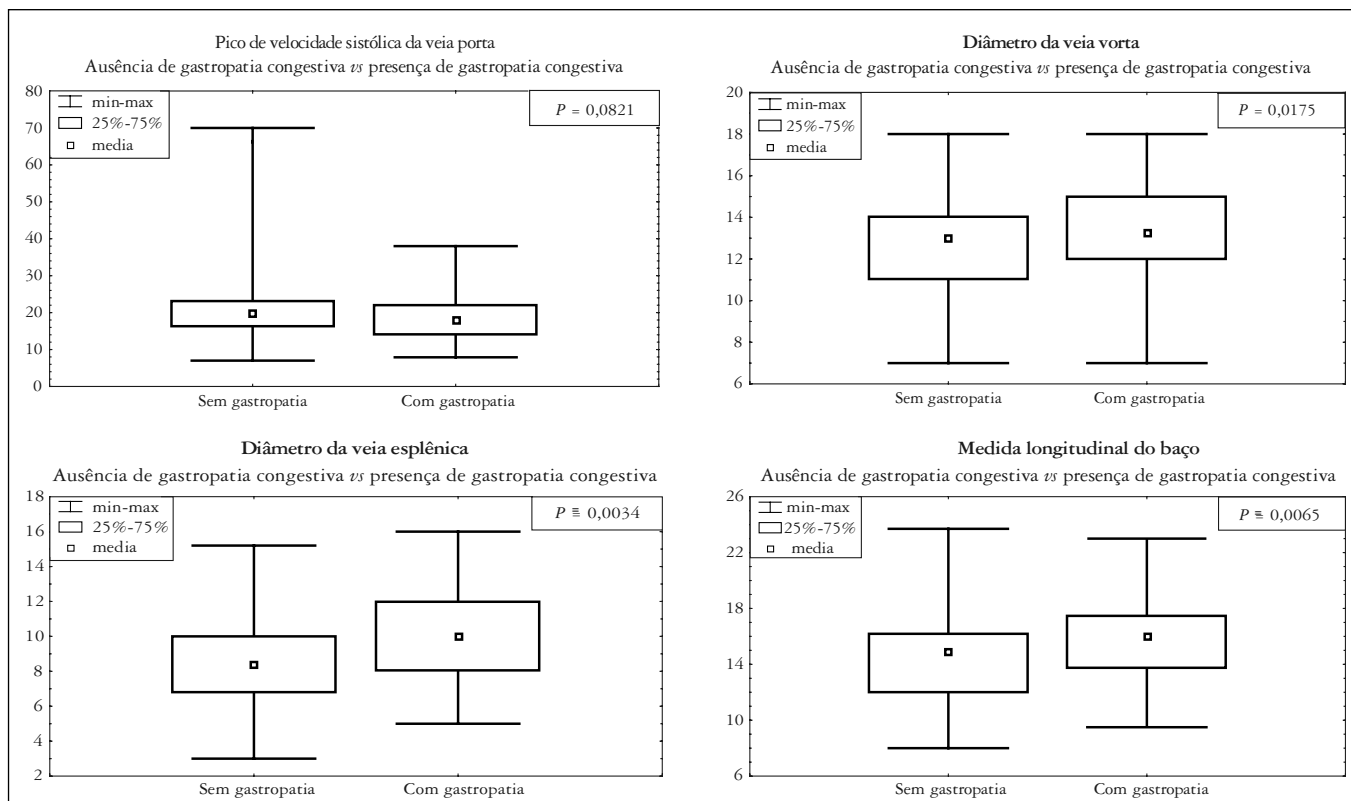


GRÁFICO 2 – Gastropatia congestiva versus parâmetros do ecodoppler

DISCUSSÃO

A hipertensão portal, decorrente do aumento da resistência ao fluxo sanguíneo hepático nos pacientes com cirrose, é a principal responsável pelas complicações dessa doença. O aumento da pressão portal resulta na formação de varizes esôfago-gástricas e retorno de sangue para as veias ázigos e cava superior⁽¹⁰⁾.

A complicação mais temida das varizes esôfago-gástricas é a hemorragia que acontece em 20% a 40 % dos pacientes com VE após 2 anos de seguimento⁽⁴⁾, condizente com a encontrada na presente casuística (34%). Assim, a EDA é realizada em todos os pacientes com diagnóstico de cirrose hepática, com o objetivo de se identificar a presença de VE e, então, instituir tratamento profilático da hemorragia.

A relevância do ecodoppler do sistema porta é ser um método não-invasivo de diagnóstico cada vez mais difundido na prática clínica. Assim, ao se estimar com precisão a presença de VE, não só diminuiria as indicações dos exames endoscópicos, como seria uma alternativa não-invasiva de rastreamento de varizes.

No entanto, esse método de diagnóstico tem certas limitações que precisam ser consideradas quando da sua solicitação. A técnica não pode ser usada quando há ascite volumosa, abdome muito globoso ou excesso de meteorismo, porque impede a adequada visualização do espaço porta⁽¹⁷⁾, razão pela qual dois pacientes foram excluídos da amostra. Do mesmo modo, a presença de alterações estruturais do parênquima hepático (por exemplo: tumores) e também da veia porta (por exemplo: trombose) impossibilitam sua aplicabilidade.

Há controvérsias na literatura quanto à capacidade do ecodoppler e de qual de seus parâmetros é o melhor na predição de VE^(11, 15, 18, 23). Neste estudo o diâmetro da veia porta, o diâmetro da veia esplênica e o tamanho do baço foram os únicos parâmetros obtidos pelo ecodoppler que apresentaram médias significativamente diferentes naqueles pacientes com VE, VG ou GC. Em trabalho de 2001, realizado com 143 pacientes, o diâmetro da veia porta foi a única variável independente do ecodoppler, preditora de VE⁽¹⁸⁾. Outro grupo também identificou o tamanho do baço como uma variável que diferenciou os dois grupos, apresentando tamanho maior, em média absoluta, naqueles pacientes com VE⁽²⁰⁾. No estudo de DRAGONI et al.⁽⁶⁾, analisando pacientes co-infectados por vírus da hepatite C e vírus da imunodeficiência adquirida, o diâmetro da veia porta e a medida longitudinal do baço foram capazes de predizer VE. O

diâmetro da veia esplênica foi o único dos três parâmetros que não teve descrições - em trabalhos recentes -, de diferença significativa entre os grupos, ao contrário do encontrado nesta amostra naqueles pacientes com GC.

Quando avaliada pelas curvas ROC, a precisão dos três parâmetros descritos anteriormente, nenhum demonstrou alta capacidade de discriminação quanto ao diagnóstico de VE, VG ou GC nesta casuística.

Outra variável estudada foi o pico de velocidade sistólica da veia porta, reconhecidamente menor nos pacientes com cirrose hepática em comparação à população sem hepatopatia, e que cada vez mais tem sido demonstrada como tendo boa correlação com a presença de VE^(1, 16). No entanto, nesta amostra, o pico de velocidade sistólica na veia porta não apresentou boa sensibilidade e especificidade para a presença de alterações endoscópicas secundárias à hipertensão porta nos pacientes cirróticos.

A recanalização da veia umbilical também não demonstrou exatidão em estimar VE, VG ou GC, talvez, porque, ao contrário do descrito em outros estudos nos quais se identificou a presença da recanalização da veia umbilical em até 42% dos pacientes com VE⁽¹¹⁾, apenas 29% dos pacientes desta amostra apresentaram essa característica.

O fluxo normal na veia porta e em seus ramos intra-hepáticos é relativamente uniforme e direcionado para o fígado (hepatopetal). Na hipertensão há alterações nos padrões de fluxo, especialmente na veia porta e veias hepáticas. Entre estas está a reversão do fluxo, conhecido como fluxo hepatofugal que, quando presente, é patognomônico da hipertensão portal⁽²¹⁾. Nesta amostra a presença deste padrão de fluxo vascular não acarretou alterações na capacidade discriminatória dos testes aplicados.

Para finalizar, a baixa capacidade do ecodoppler em estimar a presença de VE, VG e GC foi confirmada pela curva ROC, cuja maior área foi a da medida longitudinal do baço (0,742) na discriminação de VG, ainda assim, menor que 0,8⁽¹⁴⁾.

CONCLUSÃO

Não houve correlação das variáveis mais comuns do ultrassom com Doppler do sistema porta com a presença de VE, VG ou GC diagnosticadas na EDA, não podendo, ainda, este método substituí-la para diagnóstico das alterações endoscópicas secundárias à hipertensão porta.

Bem RS, Lora FL, Souza RCA, Trippia MA, Amarante HMB, Carmes ER. Correlation of Doppler ultrasound of the portal system with endoscopic changes caused by portal hypertension in cirrhotic patients. *Arq Gastroenterol.* 2006;43(3):178-83.

ABSTRACT – Background - The portal hypertension in cirrhotic patients is the main cause of this illness complication, that are clinically translated to visible collateral circulation in the abdominal wall, ascites and esophageal varices. **Aim** - To evaluate if the portal system echodoppler is able to estimate the presence of esophageal varices, gastric varices and congestive gastropathy in patients with hepatic cirrhosis. **Patients and methods** - One hundred and eighty six patients of the gastroenterology and hepatology ambulatory of the Clinical Hospital of the Federal University of Paraná, Curitiba, PR, Brazil, had been selected for evaluation. Of those, 145 had completed all the stages of the evaluation and 133 had been enclosed in the final analysis. All had been submitted to high digestive endoscopy for evaluation of esophagogastric varices and congestive gastropathy and then to Doppler ultrasound of the portal system with study of the systolic peak speed of the portal vein, diameter of the portal and splenic vein and spleen size, presence of the umbilical vein recanalization and hepatofugal flow. **Results** - The patients with esophagogastric varices had significant difference of the spleen size when compared to patients without these change. However, none of the Doppler ultrasound parameters showed good accuracy and specificity in this group of cirrhotic patients. Congestive gastropathy patients had their diagnosis predict with significant manner not only by the portal and splenic vein diameter but also by the spleen size. Similarly to that described above, they do not have a good accuracy and specificity. These evaluations were validated by the construction of ROC (Receiver Operating Characteristic) curves, whose areas below the curves had always been less than 0,8. **Conclusion** - There was not a good correlation of the Doppler ultrasound parameters of the portal system to the presence of the main endoscopic alterations (esophagogastric varices and congestive gastropathy) in patients with hepatic cirrhosis.

HEADINGS – Esophageal and gastric varices. Liver cirrhosis. Ultrasonics. Hypertension, portal, ultrasonography.

REFERÊNCIAS BIBLIOGRÁFICAS

1. Bolognesi M, Sacerdoti D, Merkel C, Bombonato G, Gatta A. Noninvasive grading of the severity of portal hypertension in cirrhotic patients by echo-color-doppler. *Ultrasound Med Biol.* 2001;27:901-7.
2. Bosch J, Garcia-Pagan JC. Complications of cirrhosis. I. Portal hypertension. *J Hepatol.* 2000;32(1 suppl):141-56.
3. Boyer TD. Portal hypertensive hemorrhage: pathogenesis and risk factors. *Semin Gastrointest Dis.* 1995;6:125-33.
4. Cales P, Desmorat H, Vinel JP, Caucanas JP, Ravaud A, Gerin P, Brouet P, Pascal JP. Incidence of large oesophageal varices in patients with cirrhosis: application to prophylaxis of first bleeding. *Gut.* 1990;31:1298-302.
5. D'Amico G, Morabito A, Pagliaro L, Marubini E. Survival and prognostic indications in compensated and decompensated cirrhosis. *Dig Dis Sci.* 1986;31:468-75.
6. Dragoni F, Gentile G, Cartoni C, Chiarotti F, Puopolo M, Mazzucconi MG, De Matteis LM, Pirillo M, Martino P. The role of real-time ultrasonography in predicting esophageal varices in hemophiliacs co-infected with hepatitis C and humanimmunodeficiency virus. *Haematologica.* 2005;90:207-13.
7. Fevery J, Nevens F. Oesophageal varices: assessment of the risk of bleeding and mortality. *J Gastroenterol Hepatol.* 2000;15:842-8.
8. Friedman LS. The risk of surgery in patients with liver disease. *Hepatology.* 1999;29:1617-23.
9. Graham DY, Smith JL. The course of patients after variceal hemorrhage. *Gastroenterology.* 1981;80:800-9.
10. Grosman RJ, Atterbury CE. The pathophysiology of portal hypertension. *Semin Liver Dis.* 1982;2:177-86.
11. Gupta D, Chawla YK, Dhemar RK, Suri S, Dilawari JB. Clinical significance of patent paraumbilical vein in patients with liver cirrhosis. *Dig Dis Sci.* 2003;45:1861-4.
12. Huet PM, Pomier-Layarargues G, Villeneuve JP, Vrin F, Viallet A. Intrahepatic circulation in liver disease. *Semin Liver Dis.* 1986;6:277-86.
13. Infante-Rivard C, Esnaola S, Villeneuve JP. Clinical and statistical validity of conventional prognostic factors in predicting short-term survival among cirrhotics. *Hepatology.* 1987;7:660-4.
14. López de Ullibarri Galparsoro I, Pita Fernández S. Curvas ROC. *Cad Aten Primaria.* 1998;5:229-35.
15. Machado MM, Rosa ACF, Barros N, Azeredo LM, Rosa JBF, Cerri LMO, Chammas MC, Daher MT, Daher RT, Saad WA, Cerri GG. Estudo Doppler na hipertensão portal. *Radiol Bras.* 2004;37:35-9.
16. Piscaglia F, Donati G, Serra C, Muratori R, Solmi L, Gaiani S, Gramantieri L, Bolondi L. Value of splanchnic Doppler ultrasound in the diagnosis of portal hypertension. *Ultrasound Med Biol.* 2001;27:893-9.
17. Sabba C, Merkel C, Zoli M, Ferraioli G, Gaiani S, Sacerdoti D, Bolondi L. Interobserver and interequipment variability of echo-Doppler examination of the portal vein: effect of a cooperative training program. *Hepatology.* 1995;21:428-33.
18. Schepis F, Cammà C, Niceforo D, Magnano A, Pallio S, Cinquegrani M, D'Amico G, Pasta L, Craxi A, Saitta A, Raimondo G. Which patients with cirrhosis should undergo endoscopic screening for esophageal varices detection? *Hepatology.* 2001;33:333-8.
19. Silverstein FE, Tytgat GNJ. *Endoscopia gastrointestinal* 2003, 3ª ed. pg 100, 131, 132.
20. Siringo S, Bolondi L, Gaiani S. The relationship of endoscopy, portal Doppler ultrasound flowmetry and clinical and biochemical tests in cirrhosis. *J Hepatol.* 1994;20:11-8.
21. Weill FS. *Ultrasound diagnosis of digestive diseases.* 4th ed. Berlin: Springer-Verlag; 1996. p.203-25.
22. Yin XY, Lu MD, Huang JF, Xie XY, Liang LJ. Color Doppler velocity profile assessment of portal hemodynamics in cirrhotic patients with portal hypertension: correlation with esophageal variceal bleeding. *J Clin Ultrasound.* 2001;29:7-13.
23. Zoli M, Magalotti D, Bianchi G, Ghigi G, Orlandini C, Grimaldi M, Marchesini G, Pisi E. Functional hepatic flow and Doppler-assessed total hepatic flow in control subjects and in patients with cirrhosis. *J Hepatol.* 1995;23:129-34.

Recebido em 1/2/2006.
Aprovado em 23/3/2006.