

ESTADOS DE MAL EPILEPTICO NA SÍNDROME DE LENNOX-GASTAUT

2 — ASPECTOS ELETRENEFALOGRAFICOS

MICHEL PIERRE LISON *
JOSÉ GERALDO SPECIALI **

O polimorfismo das crises isoladas e dos estados de mal epiléptico foi demonstrado recentemente na síndrome de Lennox-Gastaut. Julgamos de interesse relatar aspectos eletrencefalográficos registrados durante estados de mal epiléptico em pacientes com a referida síndrome.

MATERIAL E METODOS

Nossa casuística consta de 11 pacientes com síndrome de Lennox-Gastaut e estado de mal epiléptico com registro eletrencefalográfico (EEG). A caracterização da síndrome foi feita de acordo com os critérios clínicos e EEG estabelecidos por Gastaut e col.¹.

A avaliação das características clínicas dos estados de mal foi realizada através da descrição pormenorizada feita por dois ou mais familiares e da observação pessoal das manifestações epilépticas. Tal avaliação foi apresentada em trabalho anterior. Não consideramos os frequentes episódios de diminuição do contato social e rendimento intelectual com piora EEG nem as crises tônicas frustras e repetidas do sono.

Os exames EEG foram realizados em aparelho Grass, modelo VI, de 8 canais, com eletrodos colocados segundo a posição aconselhada pela Federação Internacional para a Eletrencefalografia e Neurofisiologia Clínica². A velocidade de registro do papel inscrito foi de 3 cm por segundo e a constante de tempo utilizada foi de 0,05 segundo. O ganho utilizado foi o de 50 μ V por 7 mm de deflexão. Em casos de potenciais superiores a 200 μ V o ganho foi reduzido.

As características das manifestações epilépticas ocorridas durante a realização dos exames foram anotadas no papel inscrito em relação temporal com as respectivas modificações no exame EEG. Crises atônicas generalizadas ou unilaterais foram caracterizadas por queda dos membros superiores mantidos em extensão, perpendicularmente ao plano do leito.

A nomenclatura dos estados de mal epiléptico foi a adotada em trabalho anterior. A terminologia EEG foi a proposta pelo Comitê de Terminologia da Federação Internacional para a Eletrencefalografia e Neurofisiologia Clínica³.

Departamento de Neuropsiquiatria e Psicologia Médica da Faculdade de Medicina de Ribeirão Preto (Prof. J. Armbrust-Figueiredo): * Professor Adjunto; ** Professor Assistente.

No quadro 1 estão indicados os dados de identificação dos pacientes, a idade de aparecimento, o tipo e a duração dos estados de mal registrados.

Caso	Nome	Sexo	Idade em anos	Estado de mal	Crise (frequência)	Duração
1	ACM	M	8	tônico generalizado	prolongada	4 dias
2	AB	M	2	ausência hipotônica	crônica	5 meses
			4	ausência hipotônica	crônica	4 meses
			5	ausência hipotônica	crônica	1 mês
			6 a 7	ausência hipotônica	crônica	12 meses
3	AMT	M	3	ausência hipotônica	prolongada	4 horas
				ausência hipotônica	prolongada	5 horas
4	DIC	F	6	ausência hipotônica	prolongada	15 dias
5	IBCS	F	7	ausência com mioclonias palpebrais	prolongada	5 dias
6	JRP	M	7	ausência com agitação	crônica	7 meses
			8	ausência com agitação	crônica	5 meses
7	LACJ	M	4 a 5	atônico	repetida * (1 a 12/min)	14 meses
8	MFS	F	11	ausência com crises atônicas	prolongada	15 dias
9	MEC	M	5	ausência com e sem mioclonias palpebrais	repetida (30-120/h)	8 dias
10	MLS	F	6	atônico	repetida (1-4/min)	1 mês
11	OCS	M	8	ausência	prolongada	30 min.

Quadro 1 — Iniciais, sexo, idade de aparecimento e características dos 16 estados de mal registrados nos 11 pacientes. Legenda: M = masculino; F = feminino; * períodos de 2 a 35 dias com 6 e 7 crises por dia intercalados por períodos de mesma duração com estado de mal.

RESULTADOS

1. *Descrição dos achados eletrencefalográficos durante estado de mal tônico prolongado* (caso 1). Traçado realizado 4 dias após o início do estado. Atividade de fundo irregular constituída por ondas teta de 4 a 5 c/seg e delta de 2,5 a 3 c/seg polimorfos de 100-200 μ V. Complexos ponta ou, menos vezes, poliponta-onda rápida ou lenta, irregulares, esporádicos ou pseudoritmicos entremeados por complexos onda aguda-onda lenta difusos, bifrontais ou localizados, com reversão de fase em projeções parietal direita, temporal média esquerda e, menos vezes, parietal esquerda. Não foram registradas modificações na incidência, morfologia e topografia dos paroxismos EEG durante os reforços generalizados do tono, observados a cada 2 a 3 minutos (fig. 1).

Após a aplicação de 1 mg de clonazepam por via endovenosa, desapareceram as manifestações clínicas e os paroxismos EEG; surgiram ritmo delta monomorfo bifrontal de 2 c/seg e ondas teta e delta polimorfos, de menor potencial, com ritmos beta sobrepostos nas demais projeções (fig. 2).

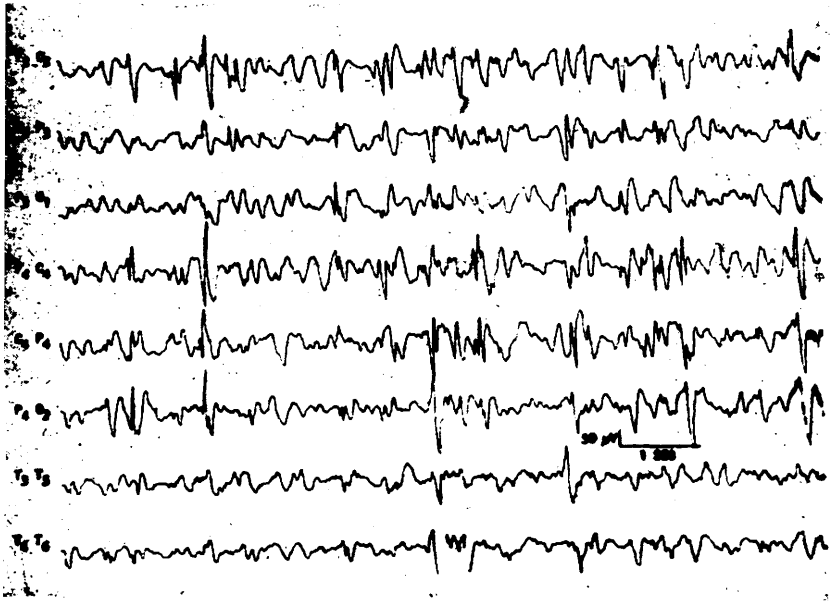

Fig. 1 — Caso 1. Estado de mal tônico generalizado prolongado. Pontas e ponta-ondas de projeção anterior e parietal entremeadas com ondas lentas irregulares. No término do fragmento início de um dos reforços generalizados do tono sem modificação da atividade de fundo.

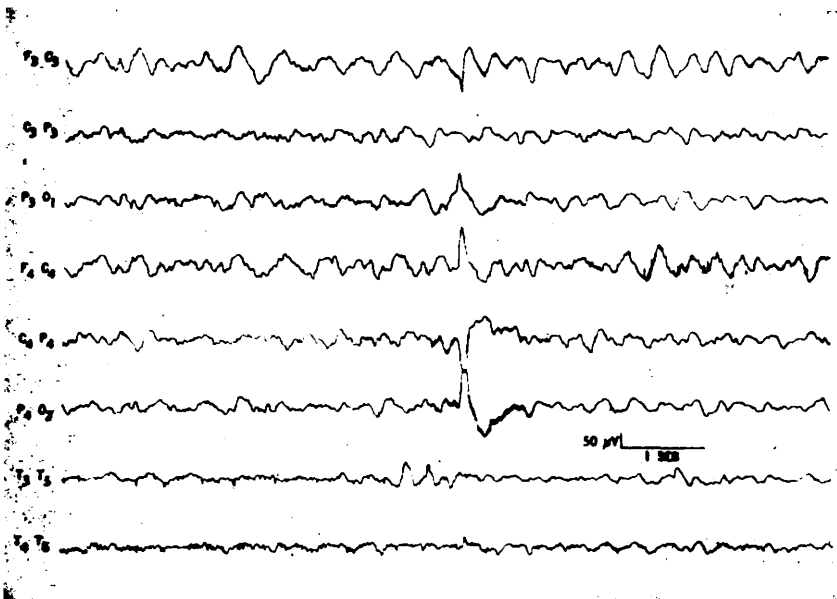


Fig. 2 — Caso 1. Traçado obtido 35 segundos após o término da administração endovenosa de 1 mg de clonazepam: desaparecimento das anormalidades paroxísticas.

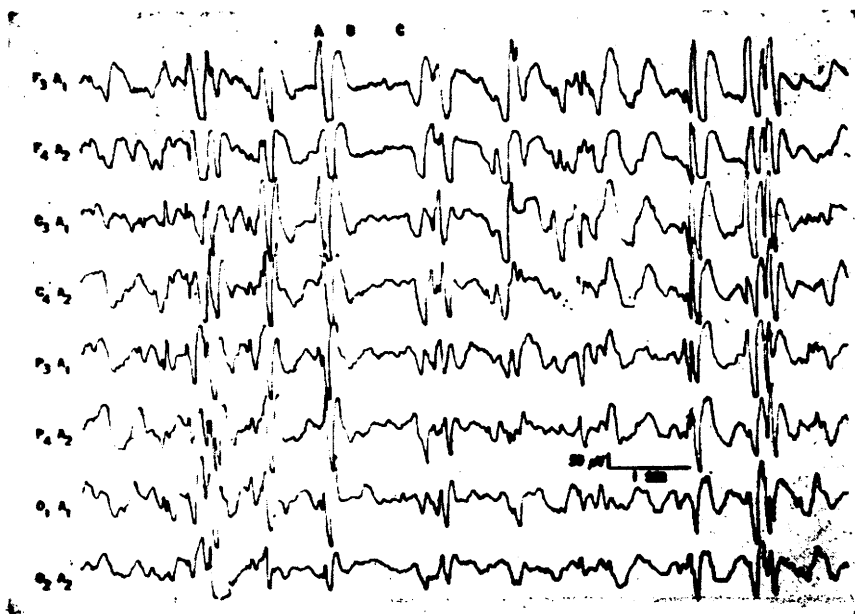

Fig. 3 — Caso 5. Estado de mal de ausência com mioclonias palpebrais. Em A, mioclonia palpebral; em B, elevação das pálpebras e desvio conjugado ocular para cima; em C, fechamento da fenda palpebral, seguido por nova mioclonia palpebral.

2. Descrição dos achados e eletrencefalográficos durante estados de mal não convulsivos.

a) *Estados de ausência prolongada* (caso 11) — Ponta-ondas rápidas seguidas por ponta-ondas lentas irregulares bilaterais, simétricas e sincronas, entremeadas ocasionalmente com ponta-ondas rápidas e, raras vezes, poliponta-ondas. No estado tratado com 10 mg de diazepam por via endovenosa aumentaram a frequência e amplitude das pontas e diminuíram a frequência, duração e amplitude das ondas lentas. As pontas, após dois minutos de administração, apresentaram maior potencial nas projeções esquerdas. No estado tratado com 1 mg de clonazepam por via endovenosa não ocorreram essas modificações. Após o término de ambos os estados surgiram ritmos beta, de menor potencial nas projeções esquerdas, mais desenvolvidos após administração de diazepam.

b) *Estados de ausência hipotônica prolongada* (casos 3 e 4).

Os dois estados observados no paciente AMT (caso 3) e registrados após 4 e 5 horas de duração apresentaram aspectos EEG idênticos: atividade de fundo irregular, polimorfa e polirrítmica, com predomínio de ondas de 2 a 5 c/seg de 100 a 200 μ V e complexos ponta ou onda aguda-onda lenta irregulares de projeção difusa ou localizada, havendo reversão de fase nas projeções rolândico-médio temporais e parassagitais direitas. Após administração de 7,5 mg de diazepam por via endovenosa desapareceram as manifestações clínicas, os paroxismos EEG e as ondas delta, surgindo ritmos beta difusos, menos amplos nas projeções temporo-rolândicas direitas, entremeados com ondas teta irregulares.

O estado registrado 15 dias após seu início na paciente DIC (caso 4) se caracterizou por sucessão ininterrupta de complexos ponta ou poliponta-onda lenta de 1,5 a 2/seg de projeção difusa, bilateral e síncrona, com maior potencial à direita.

c) *Estados crônicos de ausência hipotônica* (caso 2) — Os 4 estados registrados 1 a 12 meses após seu início apresentaram as seguintes características: em vigília, nos 2 primeiros, ondas monomorfas anteriores de 2,5 a 3 c/seg entremeadas com raras complexos ponta-onda; nos 2 últimos, ponta-ondas lentas difusas; durante o sono, complexos ponta-ondas lentas de 1 a 1,5/seg de elevado potencial, irregulares, pseudorrítmicos, difusos e síncronos.

d) *Estados crônicos de ausência com agitação* (caso 6) — Nos dois estados registraram-se pontas pseudorrítmicas difusas, pontas e sobretudo poliponta-ondas rápidas e raras pontas ou poliponta-ondas lentas; atividade de fundo irregular. Não se verificaram, em registros sucessivos, diferenças entre traçados de vigília e durante o sono lento.

e) *Estados de ausência prolongada com outras manifestações epiléticas* (casos 5 e 8):

— *com mioclonias palpebrais* (caso 5). Complexos pseudorrítmicos, generalizados, simétricos e síncronos, constituídos por uma a três ondas agudas seguidas por onda de 1 a 3,5 c/seg e ocasionalmente separados por ondas irregulares de elevado potencial de 2 a 5 c/seg. Coincidindo com as ondas agudas foram observadas mioclonias palpebrais. A partir do terço inicial da onda lenta surgiram elevação das palpebras e desvio conjugado ocular para cima (*sursum vergens*). A onda lenta era interrompida ou seguida por ondas rápidas, de baixo potencial cujo desaparecimento coincidia com o fechamento da fenda palpebral precedendo as novas mioclonias palpebrais e as respectivas ondas agudas (fig. 3).

— *com crises atônicas de curta duração* (caso 8). Atividade de fundo lenta com numerosos surtos de ponta-ondas lentas, esporádicas ou pseudorrítmicas, de maior potencial nas projeções esquerdas. Coincidindo com crises hemiatônicas direitas, surgiram pontas, ondas agudas e ponta ou poliponta-ondas rápidas ou lentas, predominando a esquerda, com duração de um a dois segundos.

f) *Estados de ausência atípica repetida* (caso 9) — Surtos de ponta-ondas lentas e raras poliponta-ondas lentas irregulares pseudorrítmicas, de 1,5 a 2/seg com predomínio anterior, de início e término progressivos e de 5 a 6 segundos de duração, separados por períodos de 3 a 25 seg com atividade polimorfa e polirrítmica (fig. 4).

g) *Estados atônicos repetidos* (casos 7 e 10):

— *crises atônicas repetidas de curta duração* (caso 7). Coincidindo com as crises atônicas foram registrados 2 a 4 (mais freqüentemente 3) complexos onda aguda-onda rápida e/ou lenta, rítmicos, bilaterais e síncronos, de 2 a 3/seg. Tais descargas eram, em geral, precedidas e/ou seguidas por complexos onda aguda-onda lenta difusos, irregulares e pseudorrítmicos durante 3 a 5 segundos. Atividade de fundo irregular (fig. 5).

— *crises atônicas repetidas de maior duração* (caso 10). Surtos de ondas rítmicas de 2,5 a 3 c/seg com raras pontas ou ondas agudas entremeadas, de 5 a 10 segundos de duração. Atividade de fundo irregular, com predomínio de ondas teta, havendo surtos de ondas de 2 c/seg em projeções posteriores.

COMENTÁRIOS

Nossos resultados demonstram a extrema variabilidade dos achados EEG durante estados de mal epilético em pacientes com síndrome de Lennox-Gastaut, variabilidade essa correspondendo em parte à multiplicidade de modalidades clínicas.

A classificação dos estados de mal por nós proposta não exclui a possibilidade de quadros EEG diferentes para pacientes com a mesma forma clínica. À guisa de exemplo citamos os estados de ausência hipotônica registrados nos pacientes AMT e DIC. Contudo, apesar de pertencerem ao mesmo grupo, tais estados também não apresentaram características clínicas iguais.




Fig. 4 — Caso 9. Estado de mal de ausências atípicas repetidas. Registro de 4 ausências sucessivas. Artefatos de movimento entre as crises.

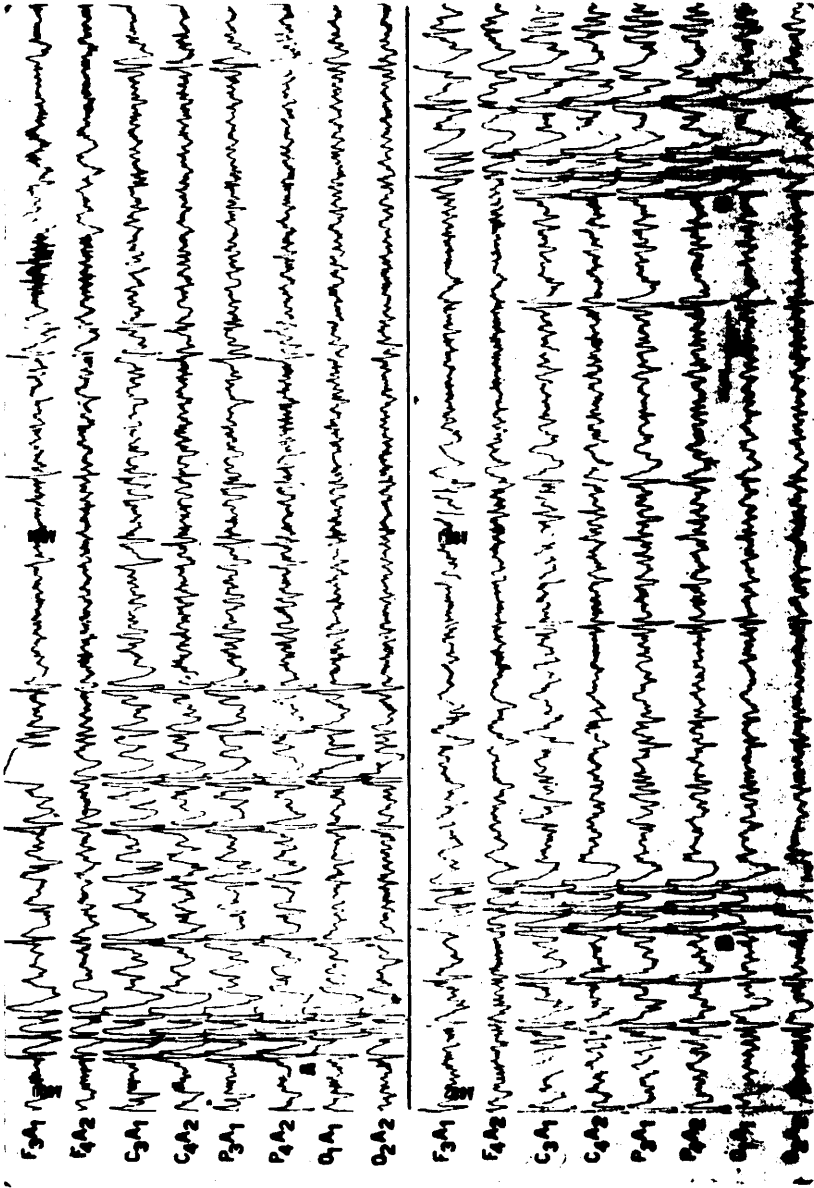


Fig. 5 — Caso 7. Estado de mal atônico repetido. Em A, B e C, crises atônicas.

No primeiro o distúrbio de consciência e a hipotonia eram mais acentuados e menor a duração do estado. O quadro do segundo se situava, em termos de classificação, mais perto da transição entre estado prolongado e crônico. Tais fatos, entretanto, não nos parecem justificar novas subdivisões dos estados de mal, a complicar o entendimento e a padronização de classificação.

Além das variações de quadros EEG relacionadas com as diferenças semiológicas dos estados de mal observamos atipias e aparentes dissociações eletro-clínicas. O registro EEG do estado tônico prolongado do paciente ACM evidenciou características semelhantes às do estado de ausência hipotônica prolongada do paciente AMT. Não encontramos os achados EEG clássicos das crises tônicas isoladas — dessincronização, ritmos recrutantes de 10 c/seg e/ou ritmos de 10 a 20 c/seg — mesmo durante os períodos de reforço generalizado da hipertonia. Embora o fenômeno muscular inibitório esteja usualmente relacionado com a onda lenta, Tassinari e Gastaut⁸ registraram crises tônicas de “longa duração (1 a 2 minutos)” com descargas de ponta-ondas atípicas de 2 a 2,5 c/seg.

Em nossa casuística outro paciente (caso 5) apresentou manifestações tônicas em associação temporal com o componente lento do complexo ponta-onda. Durante estado de mal de ausência, surtos de mioclonias palpebrais coincidindo com ondas agudas eram seguidos por desvio ocular tônico para cima a partir do terço inicial da onda lenta (fig. 3, B). Entretanto, com frequência a onda lenta parecia se prolongar ou ser interrompida por ritmos rápidos de baixo potencial cuja duração correspondia a do desvio ocular (dessincronização?). Tais fatos demonstram a dificuldade de interpretação dos exames EEG e do estabelecimento de correlações eletro-clínicas rígidas.

Outra dissociação foi observada em relação à difusão das descargas EEG. Embora todos os estados fossem generalizados ou com predomínio unilateral, foram registradas descargas localizadas multifocais, tanto no estado convulsivo tônico como em estado não convulsivo (caso 3). Essas alterações localizadas existem nos traçados intercríticos e constituem um dos argumentos a favor da bissincronia secundária⁴.

A assimetria de amplitude dos complexos ponta-onda persistiu durante o estado de mal num dos pacientes (caso 4). Verificou-se não ter havido congruência de hemisfério “mais lesado” e de predomínio de ponta-ondas. Tal fato foi observado nos traçados intercríticos de 2 em 8 pacientes com síndrome de Lennox-Gastaut⁴. Em outro doente (caso 11) com sintomas e sinais de acometimento hemisférico predominantemente unilateral, a discreta assimetria “congruente” das pontas-ondas lentas registrada durante traçados intercríticos, desapareceu por ocasião do estado de mal.

Nossos resultados comprovam a existência de formas crônicas de estados de ausência na síndrome de Lennox-Gastaut com manifestações clínicas e EEG semelhantes às encontradas por Lugaresi e col.⁶ Ponta-ondas lentas praticamente contínuas foram registradas, meses seguidos, em pacientes com hipotonia generalizada e rebaixamento da atividade intelectual. Esse quadro foi descrito pela primeira vez em nosso meio em 1967⁵. Em outro, com intenso distúrbio de comportamento, notou-se maior incidência de elementos rápidos: poliponta-ondas e mesmo pontas pseudorrítmicas.

As características EEG das ausências atípicas repetidas (caso 9) são iguais às das crises isoladas. Novos estados de mal surgidos nesse paciente na época da redação desse trabalho evidenciaram aumento progressivo da duração das ausências atípicas e, finalmente, instalação de estado de ausência hipotônica prolongada, demonstrando a existência de formas de transição entre estados de ausências repetidas e prolongadas.

Os estados com crises atônicas repetidas mais prolongadas apresentam aspectos EEG semelhantes aos descritos por Gastaut e Broughton² durante crises atônicas generalizadas prolongadas. Essas últimas têm maior duração que as registradas em nossa paciente (caso 10) e confundem-se com estados por nós denominados de ausência hipotônica prolongada, pelo predomínio das alterações de consciência.

As crises atônicas repetidas de curta duração não apresentaram as características EEG habituais (poliponta-ondas seguidas por ondas lentas): 2 a 4 complexos onda aguda-onda rápida e/ou lenta, rítmicos precedidos e/ou seguidos por complexos onda aguda-ondas lentas irregulares. O padrão EEG clássico das crises de curta duração foi, no entanto, registrado durante estado de ausência prolongada com crises atônicas.

A terapêutica com diazepam por via endovenosa modificou os padrões EEG críticos em um paciente em estado de ausência hipotônica. Antes do desaparecimento das descargas houve nítido aumento da frequência das pontas e diminuição das ondas lentas. Tal efeito foi observado por Tassinari e col.⁹ após administração de diazepam ou nitrazepam por via endovenosa em 5 pacientes com síndrome de Lennox-Gastaut com a ocorrência, não verificada em nosso paciente, de crises tônicas.

RESUMO E CONCLUSÕES

Foram descritos os achados eletrencefalográficos registrados durante estados de mal epilético, convulsivos e não convulsivos em 11 pacientes com síndrome de Lennox-Gastaut. Nossos resultados demonstram a extrema variabilidade dos achados eletrencefalográficos acompanhando, em parte, as diferentes modalidades clínicas dos estados de mal. Registramos aspectos paradoxais: inexistência de ritmos recrutantes ou de dessincronização durante estado de mal tônico e ausência dos elementos rápidos comuns durante os colapsos epiléticos em favor de complexos onda aguda-onda rápida regulares. Outras atípicas foram a persistência de anomalias localizadas e assimetrias das descargas críticas. Encontramos em nossos pacientes as diversas formas de estados crônicos de ausência. Ação benzodiazepínica paradoxal limitada ao componente eletrencefalográfico foi observada num paciente.

SUMMARY

Status epilepticus in Lennox-Gastaut syndrome: 2. Electrographic aspects

Electrographic aspects of convulsive and non-convulsive status epilepticus observed in 11 patients with Lennox-Gastaut syndrome were studied. All

conceivable forms of EEG findings appeared during status partly due to the great variability of clinical forms. Paradoxical findings were the lack of epileptic recruiting rhythm or desynchronization during tonic status epilepticus and the lack of rapid activity frequently observed during epileptic drop attacks. Atypical findings include persistence of focal abnormalities or assymmetrical critic discharges. The various forms of chronic absence status occurred in our patients according to the descriptions of Lugaresi et al. The paradoxical benzodiazepine action observed of Tassinari et al occurred in one patient although restricted to the EEG record.

REFERÊNCIAS

1. GASTANT, H.; ROGER, J.; SOULAYROL, R.; TASSINARI, C. A.; RÉGIS, H.; DRAVET, C.; BERNARD, R.; PINSARD, N. & SAINT-JEAN, M. — Childhood epileptic encephalopathy with diffuse slow spike-waves (otherwise known as "petit mal variant") or Lennox syndrome. *Epilepsia* (Amsterdam) 7:139, 1966.
2. GASTAUT, H. & BROUGHTON, R. — *Epileptic Seizures*. Charles C. Thomas, Springfield (Illinois), 1972.
3. JASPER, H. H. — The ten-twenty electrode system of the international federation. *Electroencephal. Clin. Neurophysiol.* 10:371, 1958.
4. LISON, M. P. — Bissincronia secundária na síndrome de Lennox. *Arq. Neuro-Psiquiat.* (São Paulo) 28:235, 1970.
5. LISON, M.P.; MOURA RIBEIRO, M. V. & MEGA, D. — Complicação rara e reversível de síndrome convulsiva: hipotonia generalizada e alterações da atividade intelectual. *Arq. Neuro-Psiquiat.* (São Paulo) 25:30, 1967.
6. LUGARESI, E.; PAZZAGLIA, P. & TASSINARI, C. A. — Differentiation of "absence status" and "temporal lobe status". *Epilepsia* (Amsterdam) 12:77, 1971.
7. STORM VAN LEEUWEN, W.; BICKFORD, R.; BRAZIER, M.; COBB, W. A.; DONDEY, M.; GASTAUT, H.; GLOOR, P.; HENRY, C. E.; HESS, R.; KNOTT, J. R.; KUGLER, J.; LAIRY, G. C.; LOEB, C.; MAGNUS, O.; OLLER-DAURELLA, L.; PETSCHÉ, H.; SCHWAB, R.; WALTER, W. G. & WIDEN, L. — Proposal for an EEG terminology by the terminology committee of the International Federation for Electroencephalography and Clinical Neurophysiology. *Electroencephal. Clin. Neurophysiol.* 20:293, 1966.
8. TASSINARI, C. A. & GASTAUT, H. — A particular form of muscular inhibition in epilepsy: the related epileptic silent period. *Current Research in Neurosciences*. Ed. por H. T. Wycis. *Topical Probl. Psychiat. Neurol.* 10:178, 1970.
9. TASSINARI, C. A.; DRAVET, C.; ROGER, J.; CANO, J. P. & GASTAUT, H. — Tonic status epilepticus precipitated by intravenous benzodiazepine in five patients with Lennox-Gastaut syndrome. *Epilepsia* (Amsterdam) 13:421, 1972.

Departamento de Neuropsiquiatria e Psicologia Médica da Faculdade de Medicina de Ribeirão Preto — 14100 Ribeirão Preto SP — Brasil.