

MENINGIOMA PARASAGITAL SIMULANDO COLEÇÃO EXTRACEREBRAL

RELATO DE UM CASO

*LUIS RENATO MELLO**

Configurações atípicas de meningiomas intracranianos tem sido descritas na literatura, especialmente na última década. No entanto, relatos de meningiomas com aspecto angiográfico que imite a aparência de uma coleção extracerebral, são raros. Pelo interesse que suscita e pela raridade da patologia, relatamos um caso de meningioma em placa, parasagital, que simulava um hematoma extracerebral.

OBSERVAÇÃO

W. H. (Reg. 393/74), sexo masculino, branco, 69 anos, internado pela primeira vez em 22-03-74 por apresentar, há 3 anos, crises convulsivas tipo Bravais-Jackson no hemicorpo esquerdo, com duração de dois a três minutos, seguidas de hemiparesia fugaz. Associava-se cefaléia constante que piorava após cada crise. Os episódios tornaram-se mais frequentes e a paralisia mais acentuada, instalando-se lentamente atrofia no hemicorpo esquerdo. Em seu passado tinha sido por muito tempo domador de cavalos, o que o levou a sofrer numerosas quedas com contusões do crânio, sem nunca ter perdido a consciência. O exame clínico-neurológico mostrou boas condições gerais, hemiparecia flácida, sensitivo-motora, do lado esquerdo, desproporcionada e incompleta, com predomínio crural, associada a atrofia muscular neste dimídio. A pressão líquórica inicial mostrou 300 mm de água, com 75 mg % de proteínas. O exame eletrencefalográfico evidenciou lentificação global, mais intensa à direita. O estudo angiográfico da artéria carótida interna direita demonstrou uma lesão expansiva avascular, extracerebral, fronto-parietal, com extensão à linha média (Fig. 1). Por insistência da família o paciente teve alta, retornando em 19-11-1974 com piora acentuada da cefaléia e moderado aumento do deficit motor à esquerda. As crises convulsivas haviam desaparecido com a medicação, aparecendo distúrbios do comportamento. Novo eletrencefalograma mostrou o mesmo aspecto anterior. A revisão das radiografias simples mostrou erosão da tábua interna na região parietal mediana motivando um estudo angiográfico bilateral das artérias carótidas externa e interna que mostrou grande lesão expansiva parasagital direita, fronto-parietal, ocupando a área avascular anteriormente descrita, sendo nutrida bilateralmente pelas artérias meníngeas médias e occipital direita, com sua maior nutrição proveniente da carótida externa direita (Fig. 2).

Abordada cirurgicamente a lesão mostrou ser um meningioma em placa de consistência dura, fortemente aderido ao seio longitudinal e à córtex cerebral, possuindo em sua superfície inferior, suplência por vasos corticais (Fig. 3). O tumor foi extirpado radicalmente persistindo a hemiplegia esquerda no pós-operatório. O exame histológico mostrou tratar-se de um meningioma endoteliomatoso.

*Chefe do Serviço de Neurologia e Neurocirurgia, Hospital Santa Isabel, Blumenau SC, Brasil.

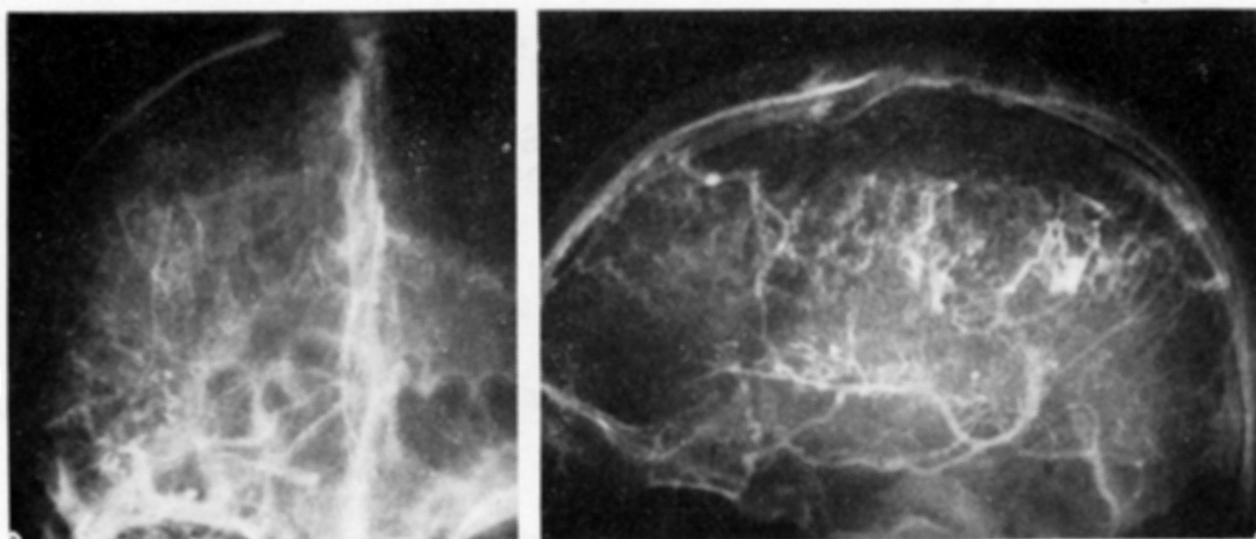


Fig. 1 — Caso W. H. À esquerda, angiografia de carótida interna direita, fase venosa, observando-se área avascular parasagital com acentuação da contrastação das veias corticais. À direita, verifica-se em perfil um aspecto angiográfico típico de coleção extracerebral que atinge a linha média inclusive com veia “em ponte”, parietal, desembocando no seio longitudinal. Observar, nas duas radiografias, a área de erosão óssea da tábua interna, parietal parasagital, provocada pelo tumor.

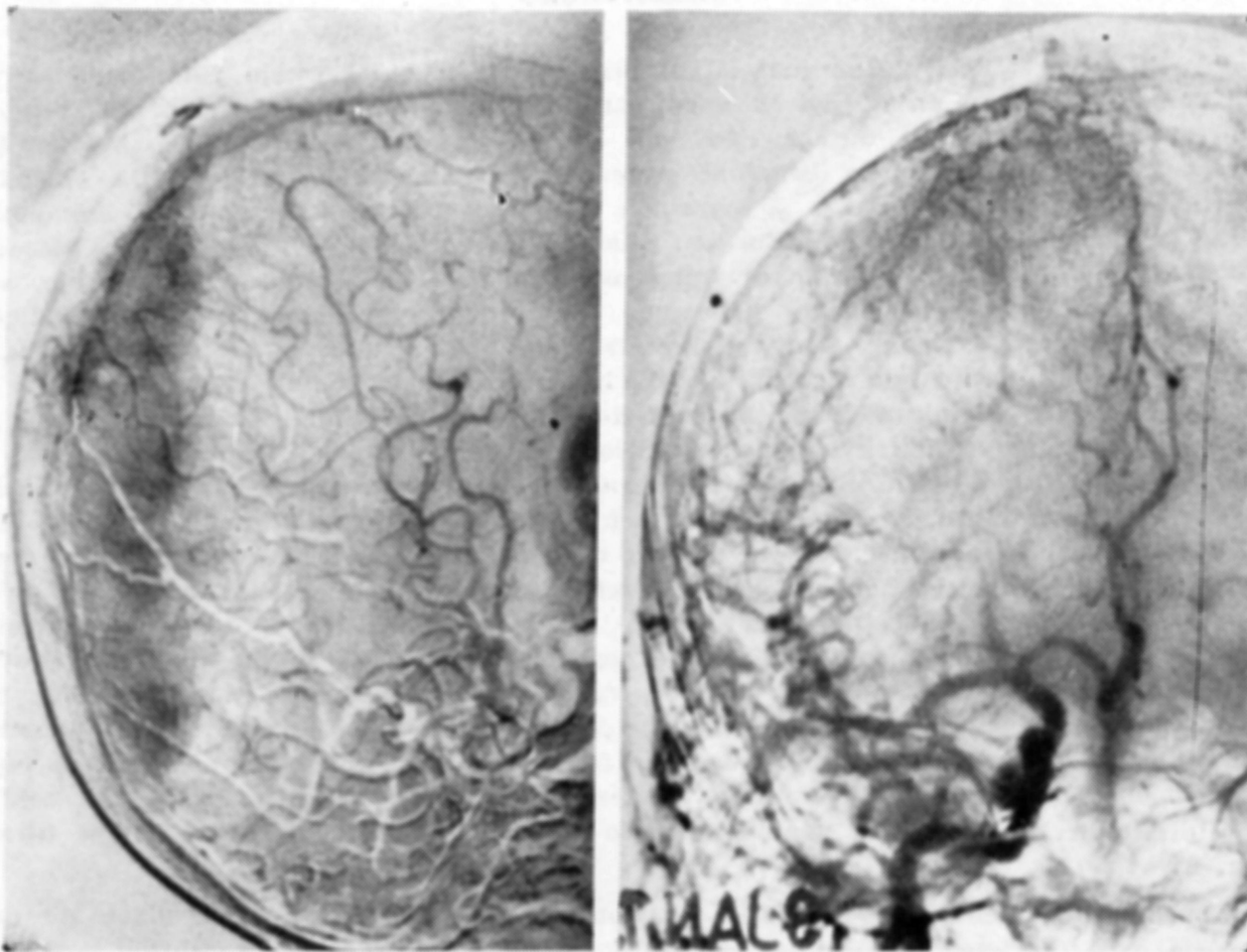


Fig. 2 — Caso W. H. Angiografias da carótida comum direita mostrando, à esquerda, o aumento de volume da artéria meníngea média, em especial seu ramo médio, que termina em um enovelado arterial mostrando ser o tumor parcialmente intraósseo. Hipertrofia da artéria occipital que dá o pedículo posterior da neoplasia. À direita, em antero-posterior, verifica-se o preenchimento da área avascular com vasos tumorais.

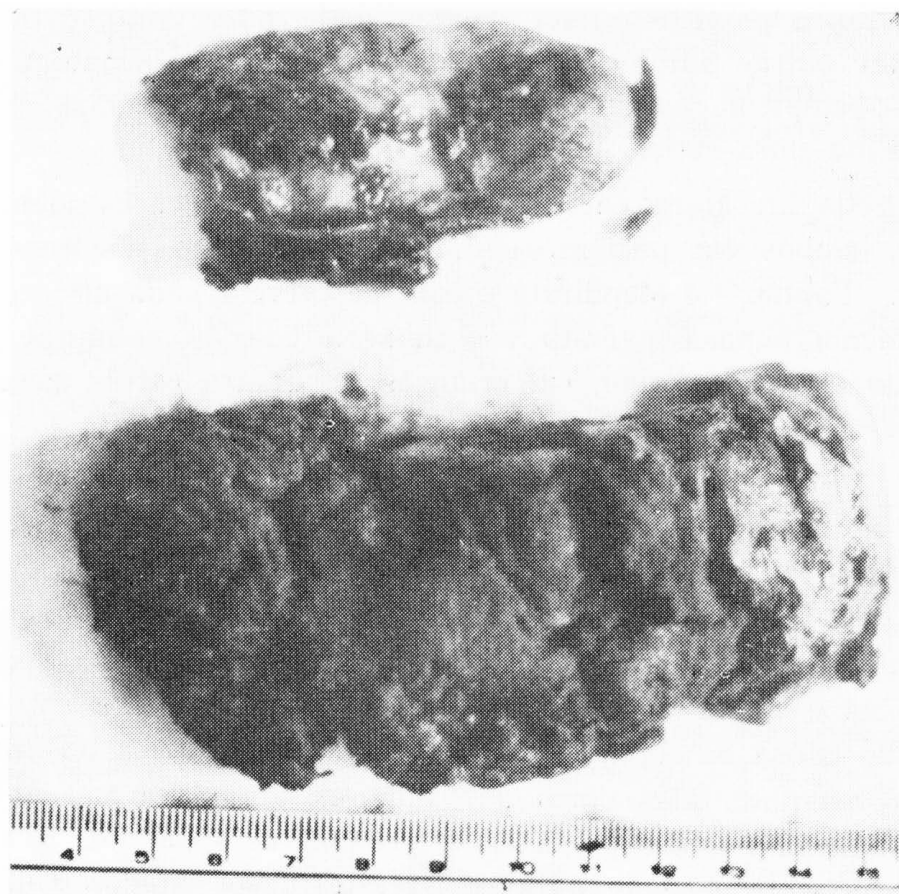


Fig. 3 — Caso W. H. Aspecto do tumor após a ressecção, ao lado do fragmento de dura-mater comprometido pela neoplasia.

COMENTARIOS

Meningiomas são tumores originários do neuroectoderma dos chamados meningócitos, encontrados especialmente nas vilosidades da aracnóide, nas zonas em que os nervos cranianos e raquidianos deixam a dura-mater, na bainha de nervos dentro e fora do crânio e também no periósteo craniano⁹. Quando o crescimento destes tumores se faz na convexidade ou na base craniana geralmente ocupam inicialmente o espaço subdural estendendo-se depois intraduralmente, para comprimir diretamente o tecido cerebral, provocando, ou não, lesões ósseas. Em suas variedades de evolução, podem apresentar as formas globóide ou achatada. Os tumores achatados ou “em placa”, quando de convexidade ou basais, crescem principalmente no espaço subdural e são nutridos por ramos da artéria meníngea média. Em casos mais raros podem progredir extraduralmente através dos meningócitos ectópicos encerrados nas suturas do crânio, levando ao aparecimento dos meningiomas extradurais e intraósseos^{1,2,8}.

O diagnóstico radiológico dos meningiomas é bem conhecido e comentado na literatura. Alguns aspectos angiográficos determinados pelo crescimento epidural reservam algumas surpresas e merecem ser destacados^{4,13}. Por serem lesões crônicas, de forma achatada, crescendo basicamente no espaço sub ou extradural, são nutridos quase que exclusivamente por ramos das carótidas externas. Poderão, em virtude destes tipos de crescimento e nutrição, assumir, à angiografia de carótida interna, a forma de crescente avascular, típica dos

hematomas subdurais crônicos. Esta eventualidade, no entanto, é rara. Cumpre sempre descartar outras patologias que também simulam hematomas extracerebrais, tais como empiema subdural, invasão subdural de gliomas, infiltração de tumores ósseos na dura-mater, paquimeningite e porencefalia.

Na revisão da literatura encontramos somente dois casos idênticos ao que reportamos^{5,11}, ambos em pacientes adultos, porém com tumores situados na base do crânio. Taptas¹² e Mendirata e col.⁶ descrevem, cada um separadamente, um caso de meningioma congênito associado a coleção subdural peritumoral, contendo líquido amarelo citrino, em crianças de quatro e três meses de idade, respectivamente.

Um total de 9 casos de meningiomas causando hematomas intracranianos foi encontrado na literatura por Modesti e col.⁷, que os revisaram e adicionaram quatro outros. Estes autores verificaram manifestação sintomática inicial súbita desencadeada por vezes por traumatismo leve de crânio, presença de líquido cefalorraqueano hemorrágico na maioria dos casos, angiografia com identificação de hematoma e tumor em 5 casos, de hematoma somente em 4 dos casos descritos. Como causa de ruptura nenhuma explicação lógica baseada na histologia pode ser aventada mas cinco dos tumores apresentavam, à microscopia, presença de canais endoteliais pequenos e grandes com paredes finas, aparentemente relacionados com a hemorragia^{7,10}. Nestes casos citados o quadro angiográfico de lesão avascular foi causado pela presença do higroma ou hematoma subdural. Entretanto, nos pacientes de Huckman e col.⁵, de Szduy e col.¹¹ e no presente caso, o aspecto angiográfico era exclusivamente determinado pela massa tumoral.

Em conclusão pretendemos realçar a importância do estudo angiográfico pela carótida interna e externa sempre que haja suspeita clínica de um meningioma intracraniano.

RESUMO

Relato de um caso de meningioma parasagital com crescimento subdural e aspecto angiográfico de hematoma extracerebral. São tecidas considerações sobre a origem e crescimento dos meningiomas, sendo realçada a importância do estudo angiográfico pela carótida interna e externa.

SUMMARY

Parasagittal meningioma simulating extracerebral collection: a case report.

The case of a fronto-parietal parasagittal "in plaque" meningioma which grew mainly in the subdural space is reported. The atypical angiographic picture of a subdural hematoma is described with comments on the mechanisms that occasioned this radiological appearance. The rarity of this finding and the need of angiographical study of both internal and external carotid systems by the intracranial meningiomas are emphasized.

REFERENCIAS

1. ALMEIDA, G. M.; AZEVEDO, J. R. D.; VITULE, A. & PLESE, J. P. P. — Meningiomas intraósseos: relato de 2 casos. *Arq. Neuro-Psiquiatria (São Paulo)* 33:269, 1975.
2. AZAR-KIA, B.; SARWAR, M.; MARC, J. A. & SCHECHTER, M. M. — Intraosseous meningioma. *Neuroradiology* 6:246, 1974.
3. BINGAS, B. & MEESE, M. — Subdurales Haematom seltener Aetiologie (Fallmitteilung). *Nervenarzt* 37:175, 1966.
4. CASSINARI, V. & BERNASCONI, V. — Aspects angiographiques des méningiomes de la faux du cerveau. *Neuro-Chirurgie (Paris)* 12:451, 1966.
5. HUCKMAN, M. S.; NEER, D. & NORTON, T. — Convexity meningioma presenting angiographically as pseudo-subdural hematoma: report of a case. *Neurochirurgia (Stuttgart)* 17:66, 1974.
6. MENDIRATTA, S. S.; ROSENBLUM, J. A. & STROBOS, R. J. — Congenital meningeoma. *Neurology (Minneapolis)* 17:914, 1967.
7. MODESTI, L. M.; BINET, E. F. & COLLINS, G. H. — Meningiomas causing spontaneous intracranial hematomas, *J. Neurosurg.* 45:437, 1976.
8. RAO, S. B.; DINAKAR, I. & RAO, K. S. — Giant intracranial epidural meningioma: case report. *J. Neurosurg.* 35:748, 1971.
9. ROSENCRANTZ, M. & STATTIN, S. — Extradural meningiomas: report of two cases. *Acta Radiol.* 12:419, 1972.
10. SKULTETY, M. F. — Meningioma simulating ruptured aneurysm. *J. Neurosurg* 28:380, 1968.
11. SZDUY, D.; OLLMANN, S. & LAHMAN, R. — Konvexitätsmeningiom unter dem angiographischen Bild eines extrazerebralen Haematoms. *Zbl. Neurochir.* 36:113, 1975.
12. TAPTAS, J. N. — Intracranial meningioma in a four-month-old infant simulating subdural hematoma. *J. Neurosurg.* 18:120, 1961.
13. ZDROJEWSKI, B. & BRAUN, W. — Die Sinusographie bei parasagitalen Meningiomen. *Acta Neurochir (Wien)* 15:69, 1966.

Centro de Neurologia e Neurocirurgia — Hospital Santa Isabel — 89100 Blumenau, SC — Brasil.