

# HEMORRAGIAS EM METASTASES INTRACRANIANAS DE MELANOMA

## REGISTRO DE DOIS CASOS

*APIO CLAUDIO MARTINS ANTUNES \**  
*MARIO FERREIRA COUTINHO \*\**  
*LIGIA MARIA BARBOSA COUTINHO \*\*\**

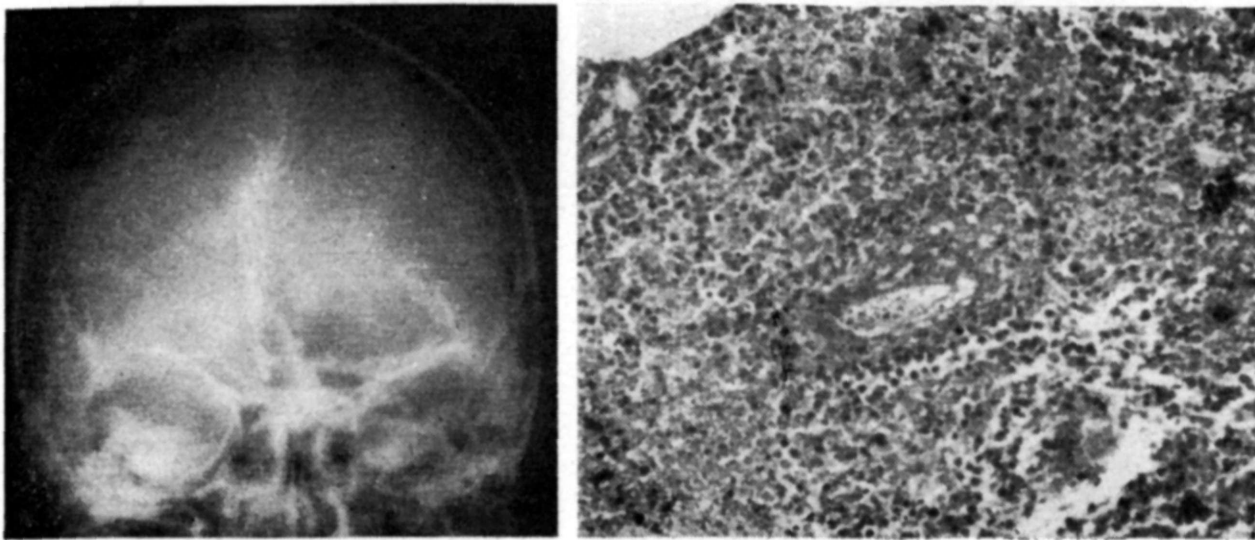
Dentre as causas de hemorragia sub-aracnóide, não mais do que 43% dos casos são devidos a outra patologia que não os aneurismas e as malformações vasculares<sup>1</sup>. Assim as hemorragias secundárias a neoplasias intracranianas constituem raridade, especialmente quando o processo é de caráter metastático<sup>1</sup>. No presente trabalho apresentamos dois casos de metástases cerebrais de melanoma maligno, cuja manifestação clínica inicial foi de hemorragia cérebro-meníngea.

## OBSERVAÇÕES

*Caso 1* — F.R., 41 anos de idade, sexo masculino, branco (Registro nº 6458), internado em 29-08-77 por ter apresentado, dois dias antes, forte cefaléia, sonolência e falta de força no hemicorpo direito. Em fevereiro de 1977 havia-lhe sido ressecado um melanoma maligno da região lateral direito do tórax, com esvaziamento ganglionar axilar. *Exame neurológico* — Paciente torporoso, atendendo a ordens simples. Hemiparesia direita, com discreta reação à dor. Hipotonia muscular e hipo-reflexia profunda à direita. Sinal de Babinsky bilateral. *Punção lombar*: líquido cefalorraqueano hipertenso e hemorrágico. *Angiografia carotídea esquerda*: processo expansivo avascular frontal esquerdo, com hérnia sob a foice (Fig. 1). Foi feita craniotomia em 31-08-77, observando-se sangue no espaço sub-aracnóide e volumoso hematoma, parcialmente coagulado, com um nódulo de 3x2x1,5 cm na parede, além de outro pequeno nódulo sub-cortical próximo. *Exame anátomo-patológico*: metástase cerebral de melanoma com áreas de hemorragia (Fig. 1). *Radioterapia*: com acelerador linear na dose de 4.000 rad. em todo o cérebro mais 2.000 rad. na região frontal esquerda. O paciente teve alta 20 dias após, com discreta disfasia motora e hemiparesia direita. Em março de 1978, veio a falecer, com quadro broncopneumônico agudo, secundário a metástase pulmonar e recidiva de metástase cerebral.

---

Trabalho realizado no Serviço de Neurologia e Neurocirurgia Professor Mario Coutinho e apresentado no 10º Congresso da Sociedade Brasileira de Neurocirurgia, Fortaleza, Ceará, 25-07-78: \*Neurocirurgião; \*\*Neurocirurgião-chefe; \*\*\*Assistente do Departamento de Patologia da Faculdade Católica de Medicina de Porto Alegre.

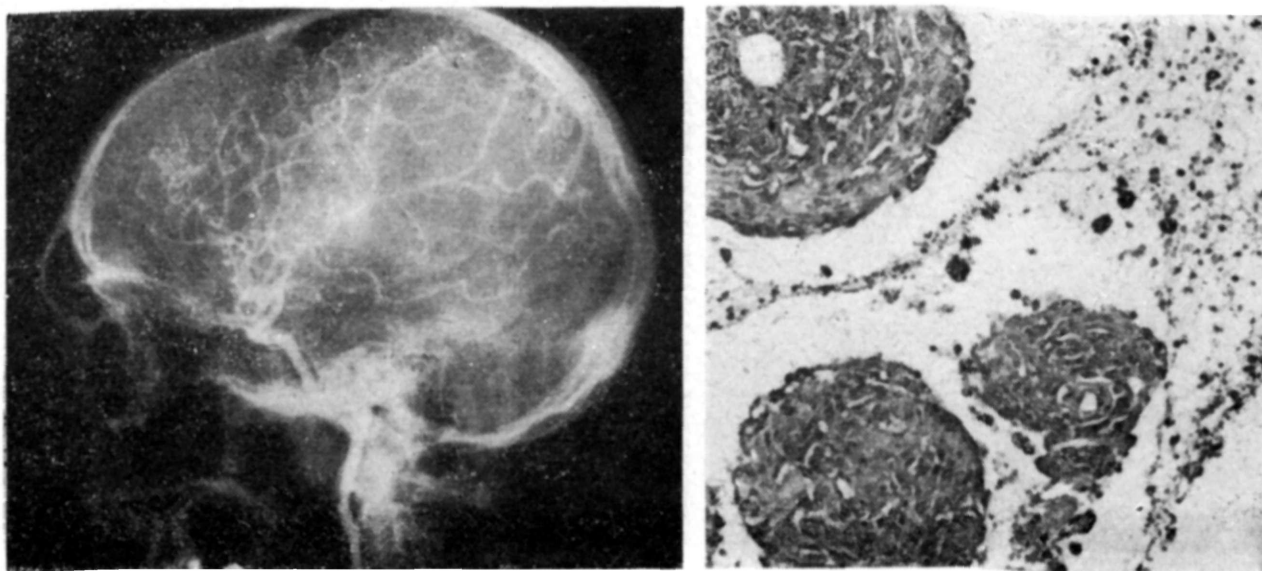


*Fig. 1 — Caso F.R.: à esquerda, angiografia carotídea mostrando processo expansivo frontal; à direita, exame histopatológico observando-se células neoplásicas metastáticas principalmente ao redor dos vasos, e pigmento escuro (melanina) distribuído difusamente (H. E. 100X).*

*Caso 2 — A.G.C., 48 anos de idade, sexo masculino, branco (Registro nº 6658), internado em 06-02-78 por ter apresentado perda súbita de consciência, precedida, no dia anterior, por dificuldade de expressão. Em julho de 1977 um melanoma maligno havia sido ressecado da região dorsal lateral direita. Com o posterior surgimento de envolvimento axilar, foi instituída quimioterapia, à base de procarbazine. Exame neurológico — Paciente em coma profundo com discreta reação aos estímulos nociceptivos. Hemiplegia direita com arreflexia profunda e sinal de Babinsky. Borramento do bordo nasal esquerdo da papila com turgência venosa. Punção lombar: líquido cefalorraqueano hemorrágico com pressão inicial de 300 mm H<sub>2</sub>O. Angiografia carotídea esquerda: processo expansivo parietal, de caráter avascular, com hérnia sob a foice (Fig. 2). A craniotomia, em 23-02-78, mostrou a corticalidade infiltrada com sangue e um hematoma sub-cortical volumoso com um nódulo de 2x3x2 cm na parede anterior. Exame anátomo-patológico: metástase cerebral de melanoma com focos hemorrágicos (Fig. 2). O paciente teve alta com disfasia de expressão e hemiparesia direita grau IV.*

#### COMENTARIOS

Em estudo cooperativo sobre hemorragias sub-aracnóides, Locksley e col.<sup>4</sup> relataram que apenas 6% dos casos devem-se à presença de neoplasias, incidência que foi de 2% na revisão de Russell<sup>11</sup>. Por outro lado, entre revisões sobre tumores cerebrais primários e secundários, Scott<sup>12</sup> encontrou, dentre 590 casos, 8 com hemorragia sub-aracnóide, sendo 4 melanomas; Glass e Abbott<sup>3</sup>, dentre 162 casos, tiveram 5% deles sob a forma de hemorragia. Quando da presença de tumores primários, predominam os gliomas, embora já se tenha descrito hemorragias secundárias a meningiomas, neuromas, adenomas de hipófise, cordomas e outros<sup>4</sup>; no caso de processos metastáticos, a incidência é maior em melanomas e córiocarcinomas, seguida pelos carcinomas bronquicos<sup>1,2,4,5,6,10,12</sup>.



*Fig. 2 — Caso A.G.C.: à esquerda, angiografia carotídea demonstrando processo expansivo avascular parietal; à direita, exame histopatológico em que se observa células neoplásicas exclusivamente ao redor dos vasos com presença de pigmento melânico intra e extra-celularmente (H. E. 100X).*

Nas grandes revisões sobre os melanomas metastáticos intracranianos, fica claro que são poucas as ocasiões em que o processo expansivo se manifesta sob a forma de hemorragia cerebral ou sub-aracnóide<sup>5,10</sup>, embora tal incidência seja maior do que nos gliomas<sup>6</sup>. Paillas e col.<sup>10</sup>, em 570 casos de metástases cerebrais, encontraram 47 melanomas, dos quais 5 com hemorragia, embora Sperlescu e col.<sup>13</sup> tenham encontrado 30% de hemorragia nos seus 32 casos de metástases de melanomas. Em nossa estatística, num total de 57 metástases intra-cranianas, tivemos 6 melanomas, dos quais dois com hemorragia. As hemorragias em metástases de melanoma devem-se a vários fatores, que atuam em proporção variada, tais como erosão tumoral da parede vascular, necrose do tecido cerebral vascularização aumentada e velocidade de crescimento do tumor. Conquanto haja vários casos descritos com longa sobrevida<sup>7,8,10</sup>, o que poderia justificar até as reintervenções cirúrgicas, a maioria dos autores tem maus resultados a longo prazo<sup>10,13</sup>. Segundo McNeer e Das Gupta<sup>8</sup>, os pacientes com metástase cerebral de melanoma tem uma sobrevida de 5 anos em apenas 1% dos casos. Quanto à terapêutica, não há critérios bem definidos em relação ao tratamento cirúrgico acompanhado, ou não, de corticoterapia, radioterapia e quimioterapia, ou até apenas a realização desses métodos não cirúrgicos.

A tomografia axial computadorizada mostra que as metástases de melanomas muitas vezes são múltiplas com uma área central de baixa captação, correspondendo à necrose, rodeada por uma de captação aumentada, ao redor de 30U Hounsfield<sup>9</sup>, indicando a presença de hemorragia, incidência que parece ser maior do que até então se supunha com os métodos convencionais. Assim, com a sua utilização rotineira, espera-se poder estabelecer critérios cirúrgicos bem definidos, com o que poder-se-á obter resultados melhores a longo prazo.

Ainda, em se considerando a possibilidade de hemorragias em tumores, nos casos de hematomas intra-cerebrais, especialmente em indivíduos normotensos, é imperativa a realização de biópsia, pois que a presença de metástase implicaria em tratamento diferente daquele conferido aos hematomas. Assim, como conclusão, enfatizamos a importância de que as hemorragias cérebro-meningeas podem ser causadas por metástases cerebrais, tornando-se importante também a realização de biópsia de parede nos casos de hematomas intra-cerebrais espontâneos.

## RESUMO

São relatados dois casos de metástases cerebrais de melanoma maligno cuja manifestação clínica foi de hemorragia cérebro-meningea. É feita a revisão da literatura pertinente, enfatizando-se a importância da inclusão das metástases no diagnóstico diferencial das hemorragias cerebrais e da realização de biópsia da parede de hematomas intra-cerebrais espontâneos.

## SUMMARY

*Intracerebral haemorrhage secondary to metastasis of melanoma: report of two cases.*

Two cases of intra-cerebral haemorrhage secondary to malignant melanoma metastasis are reported. When dealing with subarachoid haemorrhages, one should think of brain secondaries and a biopsy should always be performed whenever a spontaneous intra-cerebral hematoma is found.

## REFERENCIAS

1. ARONSON, S. M.; GARCIA, J. H. & ARONSON, B. E. — Metastatic neoplasms of the brain: their frequency in relation to age. *Cancer* 17:558, 1964.
2. GILDERSLEEVE JR. N.; KOO, A. H. & McDONALD, C. J. — Metastatic tumour presenting as intracerebral hemorrhage: report of 6 cases examined by computed tomography. *Radiology* 124:109, 1977.
3. GLASS, B. & ABBOTT, K. H. — Subarachnoid hemorrhage consequent to intracranial tumors: review of the literature and report of 7 cases. *Arch. Neurol. Psychiat.* (Chicago) 73:369, 1955.
4. LOCKSLEY, H. D.; SAHS, A. L. & SANDLER, R. — Subarachnoid hemorrhage unrelated to intracranial aneurysms and A-V malformation: a study of associated diseases and prognosis. *J. Neurosurg.* 24:1034, 1966.
5. MADONICK, M. J. & SAVITSKY, N. — Subarachnoid hemorrhage in melanoma of the brain. *Arch. Neurol. Psychiat.* (Chicago) 65:628, 1951.
6. MANDYBUR, T. I. — Intracranial hemorrhage caused by metastatic tumours. *Neurology* (Minneapolis) 27:650, 1977.

7. McNEEL, D. P. & LEAVENS, M. E. — Long term survival with recurrent metastatic intracranial melanoma: case report. *J. Neurosurg.* 29:91, 1968.
8. McNEER, G. & DAS GUPTA, T. — Prognosis in malignant melanoma. *Surgery (St. Louis)* 56:512, 1964.
9. NEW, P. F. J.; SCOTT, W. R.; SCHMUR, J. A. & DAVIES, K. R. — Computed tomography with the EMI scanner in the diagnosis of primary and metastatic intracranial neoplasms. *Neuroradiology* 114:75, 1975.
10. PAILLAS, J. E.; CONSTANS, J. P.; PELLENT, W. & ALLIEZ, B. — Le tumeurs métastatiques du system nerveaux central. *Neurochirurgie (Paris)* 20 (suppl. 2), 1974.
11. RUSSEL, D. S. — The pathology of spontaneous intracranial hemorrhage. *Proc. Roy. Soc. Med.* 47:689, 1954.
12. SCOTT, M. — Spontaneous intra-cerebral hematoma caused by cerebral neoplasms: report of eight verified cases. *J. Neurosurg.* 42:338, 1975.
13. SPERLESCU, A.; BALBO, R. J. & LOFGREN, J. — Melanomas metastáticos intracranianos. *Rev. Paul. Med.* 83:217, 1974.

*Serviço de Neurologia e Neurocirurgia Professor Mario Coutinho — Av. Independência 270 — 90000 Porto Alegre RS — Brasil.*