

MASSA ESPANSIVA DA REGIÃO POSTERIOR DO TERCEIRO VENTRÍCULO

(TUMORES DA REGIÃO DA PINEAL)

ANTONIO RONALDO SPOTTI — EDUARDO CARLOS DA SILVA

RESUMO — Tumores da região da pineal não são comuns. São descritos aspectos clínicos, tomográficos e dos resultados terapêuticos em 12 casos observados num período de 5 anos (1979-1984). Os autores consideram que a via de acesso supracerebelar infratentorial, descrita por Krause em 1926 e reintroduzida por Stein em 1971, é a melhor para a abordagem cirúrgica desse tipo de tumor.

Expansive mass lesion in the posterior region of the third ventricle (Tumours of the pineal region).

SUMMARY — Tumours of the pineal region are rare. Clinical and CT aspects, and results of the treatment of 12 cases observed in a 5 years period (1979-1984) are described. The authors consider the supracerebellar infratentorial approach, formerly described by Krause in 1926 and reintroduced by Stein in 1971, the best for the surgical management of these tumours.

Tumores da região pineal frequentemente fazem parte do III ventrículo e podem invadir estruturas vizinhas ou originar-se delas, como meninges, tecido conectivo e vascular. Em estatísticas americanas e européias, esses tumores representam cerca de 0,5-1,0% dos tumores intracranianos e, nas dos neurocirurgiões japoneses, 4-10%^{2,7}. Ainda não existe explicação consistente para essa diferença.

Constitui o objeto deste estudo relatar aspectos clínicos, tomográficos (TC) e da conduta terapêutica adotada em 12 casos observados num período de 5 anos (1979-1984).

CASUÍSTICA E RESULTADOS

Nossa casuística abrange 12 casos de tumores restritos à região da pineal, tendo sido excluídos tumores de estruturas vizinhas que secundariamente invadem essa região. A classificação utilizada para os casos estudados é a histológica de Russell e Rubinstein⁴, que considera 4 tipos: tumores de células germinativas (teratoma típico; germinoma ou teratoma atípico); tumores de células do parênquima pineal (pineocitoma; pineoblastoma); tumores de células gliais (gliomas; astrocitomas); outros tumores do velum interpositum (meningiomas; cistos dermóide e epidermóide; vascular; hemangiopericitomas). Os dados de identificação, diagnóstico histológico, procedimentos terapêuticos, resultados imediatos e resultados após cerca de dois anos de cirurgia referentes aos 12 casos são apresentados na tabela 1. Em todos os casos foram feitas derivações ventrículo-peritoniais e, após 3 a 5 dias, foi feita abordagem do tumor pela via de acesso supracerebelar infratentorial em posição sentada (Fig. 1).

Trabalho do Departamento de Neurocirurgia da Faculdade Regional de Medicina de São José do Rio Preto.

Dr. Antonio Ronaldo Spotti — Rua Bernardino de Campos 3786 - 15015 São José do Rio Preto SP - Brasil.

Caso	Nome	Idade	Sexo	Diagnóstico histológico	Procedimentos	Resultado cirúrgico	Resultado tardio
1	NADP	26	F	Meningioma	DVP, CSI, RT	Bom	Bom
2	CAPF	22	F	Germinoma	DVP, CSI, RP	Óbito*	
3	ZFS	18	M	Germinoma	DVP, CSI, RDT, RT	Bom	Bom
4	JAN	18	M	Pineocitoma	DVP, CSI, RDT, RT	Bom	Bom
5	JDA	11	M	Pineocitoma	DVP, CSI, RT	Bom	Bom
6	LPI	19	M	Pineoblastoma	DVP, CSI, RDT, RT	Regular	Bom
7	ADTB	28	F	Germinoma	DVP, CSI, RDT, RT	Bom	Bom
8	VFH	29	F	Meningioma	DVP, CSI, RDT, RT	Bom	Bom
9	SJC	6	M	Pineocitoma	DVP, CSI, RDT, RP	Bom	Óbito**
10	RPF	9	M	Pineoblastoma	DVP, CSI, RDT, RP	Bom	Paraparesia crural
11	MAS	13	F	Germinoma	DVP, CSI, RDT, RT	Bom	Bom
12	EA	59	F	Germinoma	DVP, CSI, RDT, RT	Bom	Bom

Tabela 1 — Nome (iniciais), idade (em anos) e sexo dos 12 pacientes estudados; diagnóstico histológico do tumor; procedimentos adotados na conduta (DVP, derivação ventriculo-peritoneal; CSI, craniotomia supracerebelar infratentorial; RDT, radioterapia; RT, ressecção total; RP, ressecção parcial); resultados imediatos (cirúrgicos) e tardios (dois anos de evolução). Óbito: * hematoma intraparenquimatoso; ** complicação infecciosa da válvula.

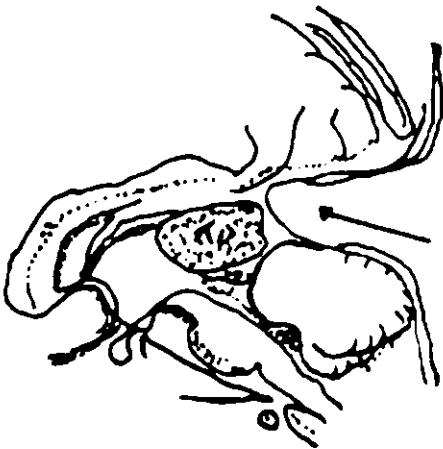


Fig. 1 — Técnica cirúrgica supracerebelar infratentorial.

Avaliando nossa casuística, o germinoma foi o tumor mais freqüente. Trata-se de tumor altamente maligno e pobremente circunscrito, invasivo e bastante vascularizado. Na figura 2 são apresentados aspectos da TC de paciente com germinoma (caso 2): no diagnóstico pré-operatório e da complicação pós-operatória (hematoma intratumoral e do ventrículo, ocasionando o óbito no sétimo dia pós-operatório, após nova cirurgia com retirada do coágulo). Tanto o germinoma como o pineoblastoma são malignos e podem dar metástases extracranianas através do espaço sub-aracnóideo. Um paciente com pineoblastoma (caso 10) apresentou, após 32 meses da retirada do tumor, paraparesia crural flácida aguda, cuja causa não foi elucidada

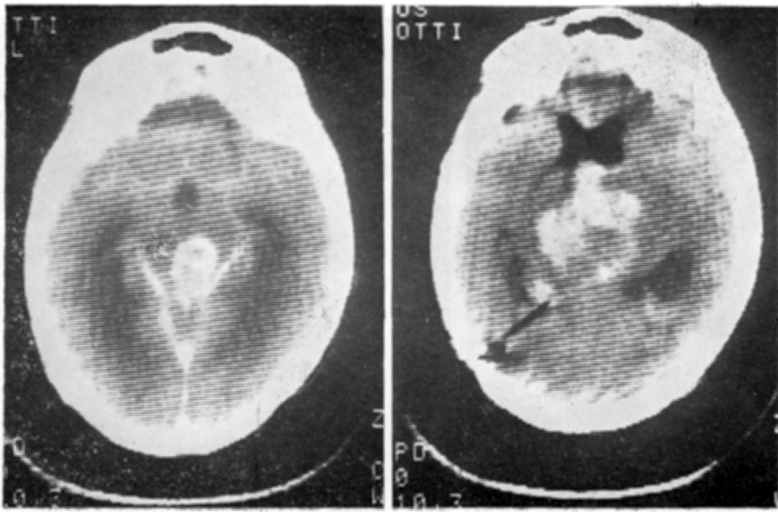


Fig. 2 — Caso 2 (CAPF): germinoma. À esquerda, TC no pré-operatório. À direita, TC no pós-operatório: hematoma intratumoral e no ventrículo.

por exame do líquido cefalorraquidiano, mielografia e tomografia medular. O caso 9 faleceu no segundo ano pós-operatório por complicação infecciosa da derivação ventrículo-peritoneal. Nos casos 1 e 8, com diagnóstico de meningioma restrito à região da pineal, os resultados foram excelentes (Fig. 3, caso 8).

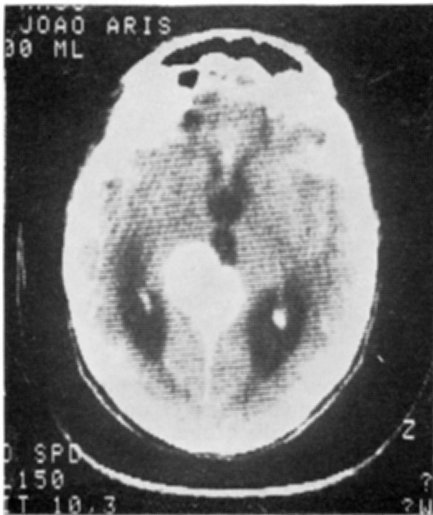


Fig. 3 — Caso 8 (VHF): meningioma. TC no pré-operatório.

A maioria de nossos pacientes foi submetida no pós-operatório a radioterapia, apesar de serem radiosensíveis apenas o germinoma e o pineoblastoma. Em nossa casuística, a mortalidade e morbidade cirúrgica foi de 8,3% e, após dois anos de evolução, a mortalidade foi de 16,6% e a morbidade, de 25%.

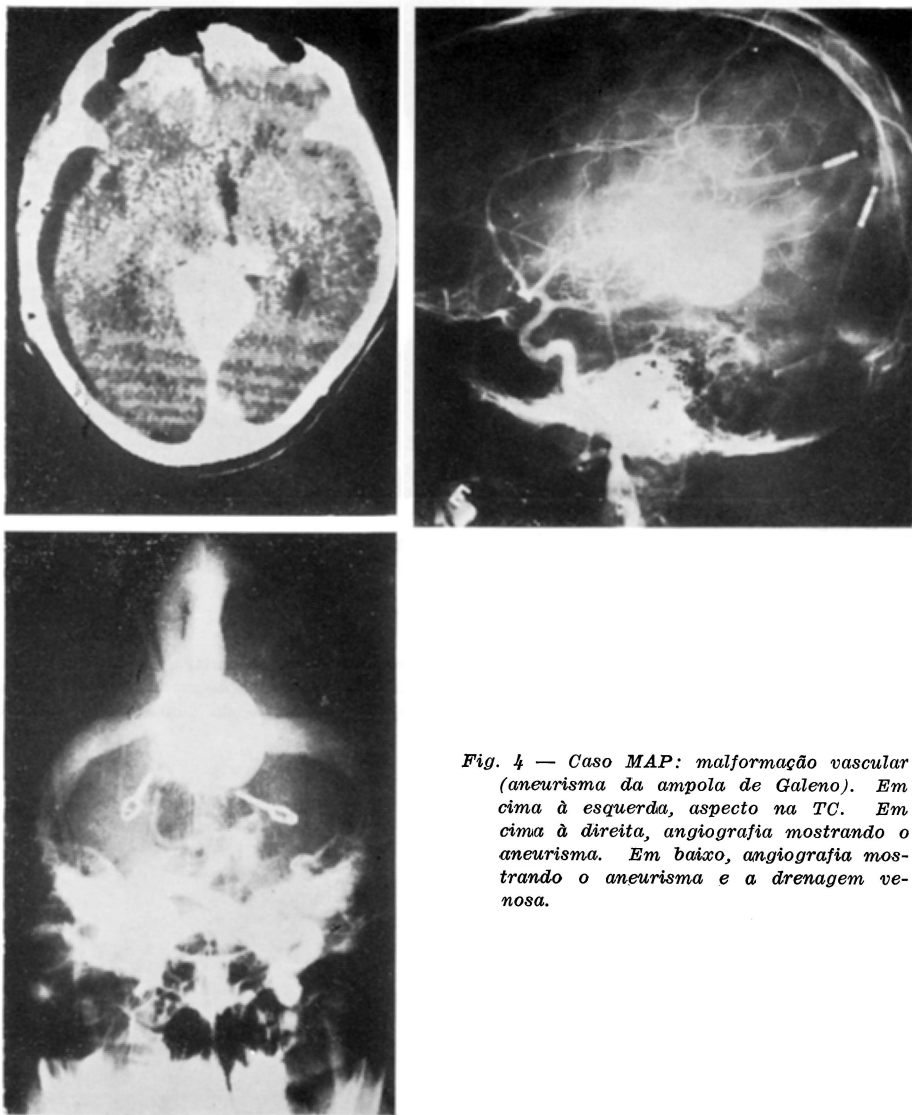


Fig. 4 — Caso MAP: malformação vascular (aneurisma da ampola de Galeno). Em cima à esquerda, aspecto na TC. Em cima à direita, angiografia mostrando o aneurisma. Em baixo, angiografia mostrando o aneurisma e a drenagem venosa.

COMENTARIOS

Clinica — Os mais frequentes sintomas nos tumores da região da pineal são a hipertensão intracraniana causada por hidrocefalia obstrutiva ao nível do aqueduto e por compressão dos colículos superiores e mesencéfalo, distúrbios oculomotores como a síndrome de Parinaud e a falta de acomodação pupilar. Ataxia axial, dismetria e hipotonia podem ocorrer, principalmente em pineoblastomas. Outros sintomas, como puberdade precoce (pinealomas ectópicos) e diabetes insipidus podem ser verificados, quando ocorre invasão hipotalâmica pelo tumor.

Diagnóstico — São utilizados habitualmente a TC e a angiografia cerebral. Com a TC podemos diagnosticar a hidrocefalia e, pelos contornos e densidade do tumor, dados sugestivos quanto ao tipo tumoral e à radiosensibilidade. Assim, germinomas e pineoblastomas geralmente são de formato irregular e invasivos; teratomas, pineocitomas e meningiomas apresentam contornos bem definidos, não são invasivos e são homogêneos. A angiografia cerebral (4 vasos) deve ser feita para caracterizar

a vascularização tumoral, o posicionamento do tumor em relação às veias profundas e para excluir o diagnóstico de malformações vasculares, como aneurismas da ampola da veia de Galeno. Apresentamos um caso, que está fora de casuística analisada, para mostrar aspectos do diagnóstico diferencial. Trata-se de paciente (MAP) com 15 anos de idade que há três meses apresentava queixa de cefaléia progresssiva e diminuição da acuidade visual, bilateral; no exame neurológico apresentava atrofia de papila secundária e edema de papila, com diminuição de reflexos fotomotores bilateralmente; após o diagnóstico de hidrocefalia por massa expansiva na região da pineal, foi feito estudo angiográfico que permitiu estabelecer o diagnóstico de malformação vascular com aneurisma da ampola de Galeno (Fig.4).

Tratamento — Cirurgia: A via de acesso para tumores dessa região, inicialmente descrita por Dandy¹, foi a transcalosa; Krause, em 1926, propôs a via supracerebelar infratentorial e, após 1931, Van Wagenen⁸ propôs a via transventricular e Poppen³, a via occipital. Após melhorias técnicas, como magnificação, iluminação e materiais cirúrgicos, em 1971 Stein⁵ reintroduziu a técnica infratentorial supracerebelar em posição sentada⁶. O manuseio da hidrocefalia apresenta várias opções: desde a ventriculocisternotomia de Torkildsen (1948) até derivações definitivas atriais ou ventriculares ou, apenas, catéter ventricular pré-operatório; nossa conduta é colocar derivação ventrículo-peritoneal sempre, de 3 a 5 dias antes de proceder a cirurgia dirigida ao tumor. Radioterapia: Após Ward e Spurling (1948), a conduta de derivação e radioterapia está sendo usada em muitos serviços. Atualmente, com o progresso notável da associação de biópsia estereotáxica do tumor e radiocirurgia, consegue-se sobrevida longa e mortalidade baixa.

REFERÊNCIAS

1. Dandy WE — An operation for the removal of pineal tumours. *Surg Gynec Obstetr* 32:455, 1921.
2. Katsura S, Suzuki J, Wada TA — Statistical studies of brain tumours in the neurological clinics in Japan. *J Neurosurg* 16:570, 1959.
3. Poppen JL — The right occipital approach to a pinealoma. *J Neurosurg* 25:706, 1966.
4. Russel DS, Rubinstein LJ — Pathology of Tumours of the Nervous System. Ed 3. Arnold, London, 1972.
5. Stein BM — The infratentorial supracerebellar approach to pineal lesions. *J Neurosurg* 35:197, 1971.
6. Stein BM — Supracerebellar approach to pineal region neoplasms. In Schmidek HH, Sweet WH (eds): *Current Techniques in Operative Neurosurgery*. Grune and Stratton, New York, 1977.
7. Suzuki J, Iwabuchi T — Surgical removal of pineal tumours. *J Neurosurg* 23:565, 1965.
8. Van Wagenen WP — A surgical approach for the removal of certain pineal tumours: report of a case. *Surg Gynec Obstetr* 53:216, 1931.