

EPILEPSIA PRIMÁRIA DA LEITURA

EFICÁCIA TERAPÊUTICA DO CLONAZEPAM EM UM CASO

E. M. T. YACUBIAN * — L. H. M. CASTRO ** — R. M. GROSSMANN ***
L. MARQUES-ASSIS ****

RESUMO — A epilepsia primária da leitura é forma rara de epilepsia reflexa, na qual a leitura age como estímulo específico para o desencadeamento de crises. Os autores relatam o caso de um paciente do sexo masculino, com 18 anos de idade, apresentando há um ano abalos mioclônicos da mandíbula provocados exclusivamente pela leitura. Em um episódio no qual o paciente prosseguiu a leitura, os abalos se seguiram de crise tônico-clônica generalizada. O EEG, efetuado com métodos de ativação rotineira, foi normal, enquanto o EEG registrado durante leitura mostrou descargas de espículas geralmente de baixa voltagem, bilaterais e síncronas, predominando nas regiões frontocentrais, concomitantes à manifestação clínica de mioclonias da mandíbula. O uso de clonazepam, na dose de 2mg diários, levou ao controle completo das crises e normalização do EEG num período de seguimento de 24 meses.

Successful treatment of primary reading epilepsy with clonazepam: a case report.

SUMMARY — Primary reading epilepsy is a rare form of reflex epilepsy, in which reading is the specific stimulus evoking attacks. The authors report a case of an 18-year-old man who since the age of 17 presented myoclonic jaw jerking provoked exclusively by reading. In one episode, in which reading was not interrupted, jerks were followed by a generalized convulsive seizure. EEG with routine activating procedures was normal, while EEG recorded during reading showed bilaterally synchronous paroxysmal small-voltage spikes, more prominent in frontocentral regions, coinciding with jaw myoclonus. Complete clinical seizures control and EEG normalization were achieved with clonazepam 2mg daily in a 24-month follow-up.

A epilepsia primária da leitura (EPL) é forma particular de epilepsia reflexa, na qual a leitura age como estímulo específico no desencadeamento das crises. Foi descrita em 1957 por Bickford et al.³, que distinguiram a forma primária e a secundária. A forma primária caracteriza-se por abalos mioclônicos da mandíbula, provocados exclusivamente pela leitura, que podem progredir para crise tônico-clônica generalizada se a leitura não for interrompida. O eletrencefalograma (EEG) geralmente apresenta descargas bilaterais e síncronas de espículas simultâneas às mioclonias. A distribuição das descargas habitualmente é generalizada, podendo predominar nas regiões anteriores. A forma secundária se manifesta de maneira menos estereotipada, ocorrendo crises espontâneas ou desencadeadas por outros estímulos além da leitura, nunca ocorrendo, porém, mioclonias da mandíbula. Desde a descrição inicial foram registrados cerca de 60 casos na literatura mundial¹⁸, confirmando a existência desta

Trabalho ao serviço de Neurologia Clínica da Divisão de Clínica Neurológica do Hospital das Clínicas da Faculdade de Medicina da Universidade de São Paulo (FMUSP): * Médico Assistente; ** Médico Preceptor; *** Médico Assistente Doutor, Chefe da Seção de Eletrencefalografia; **** Professor Livre-Docente.

Dra. Elsa M. T. Yacubian — Divisão de Clínica Neurológica, Hospital das Clínicas da FMUSP - Caixa Postal 3461 - 01051 São Paulo SP - Brasil.

forma de epilepsia e demonstrando sua raridade. Os mecanismos envolvidos na gênese desses fenômenos epiléticos têm sido discutidos amplamente, sendo ainda controversos 1-3,5,11,15,18,19,21. Quanto ao aspecto terapêutico, a EPL era considerada extremamente rebelde à terapêutica convencional⁵, causando transtornos na rotina de vida dos pacientes. Foram propostas formas terapêuticas alternativas, baseadas em técnicas de condicionamento psíquico, com resultados pouco satisfatórios⁸. Recentemente, alguns relatos demonstraram na EPL, a eficácia de drogas utilizadas no controle de mioclônias, tais como o clonazepam^{10,12,18} e o valproato de sódio²³.

No presente relato é descrito o resultado terapêutico do clonazepam em um caso de EPL no qual, além do controle das crises, também foi obtida normalização do EEG, fato este ainda não referido na literatura compulsada.

OBSERVAÇÃO

LAS, paciente do sexo masculino, com 18 anos de idade, que a partir dos 17 passou a apresentar sensação freqüente de espasmo da musculatura faríngea e abalos mandibulares provocados exclusivamente pela leitura. Quando esses fenômenos se repetiam em intervalos muito curtos o paciente interrompia a leitura, ocorrendo assim o desaparecimento da sintomatologia. Em um episódio, com a continuação da leitura, houve desencadeamento de crise tônico-clônica generalizada. Segundo o paciente, a freqüência das manifestações orofaríngeas variava, a cada dia, com a sensibilidade à leitura; quando estava predisposto, a simples leitura de frases curtas provocava espasmo da faringe a abalos da mandíbula. Habitualmente, a freqüência das crises se relacionava diretamente com o grau de concentração exigido para a leitura e não necessariamente com o conteúdo do texto lido. Foi constatado antecedente familiar de epilepsia em uma tia materna com 27 anos de idade que, desde os 21, apresentava crises epiléticas não caracterizadas por falta de informações precisas. Os exames clínico, neurológico e psíquico foram normais, assim como a tomografia do crânio e o EEG obtido em vigília, sob privação de sono, com ativação pela hiperpnéia, foto-estimulação intermitente, sonolência e sono. Em quatro EEG obtidos durante leitura foram registradas descargas de espículas isoladas, de rápida duração, geralmente de baixa voltagem, por vezes seguidas de onda lenta irregular, de projeção difusa, predominando nas regiões frontocentrais. Tais descargas ocorreram somente durante leitura, sendo raras na leitura silenciosa, tornando-se mais freqüente quando realizada em voz alta, acentuando-se ainda mais com a leitura em voz alta de textos em inglês, idioma do qual o paciente tem conhecimento rudimentar (Fig. 1). Concomitantemente ao registro dos potenciais anormais o paciente referia sensação de espasmo da musculatura faríngea e, em uma ocasião, também foram observadas mioclônias mandibulares e cervicais. Não foram registradas anormalidades no EEG durante: leitura de números; imaginação de leitura; movimentação ocular e/ou da musculatura orofaríngea simulando leitura; escrita; cálculo e desenho. O paciente já havia feito uso de difenil-hidantoína (200mg/dia) e carbamazepina (800mg/dia), sem qualquer melhora da sintomatologia. Com a administração de clonazepam na dose diária de 2mg ocorreu desaparecimento da sintomatologia, bem como a normalização do EEG nas mesmas condições de leitura em que previamente apresentava alterações. Durante o seguimento de 24 meses o paciente permaneceu assintomático, com exceção de curto período (uma semana) no qual interrompeu a ingestão da droga.

COMENTARIOS

Desde a descrição inicial por Bickford et al.³, a epilepsia da leitura é reconhecida em suas formas primária e secundária. Na forma primária as crises são precipitadas exclusivamente pela leitura (habitualmente prolongada). As crises se iniciam por mioclônias da mandíbula, podendo progredir para crise generalizada se a leitura não for interrompida. A idade do início se situa na segunda ou terceira décadas da vida. Pode estar presente história familiar de epilepsia da leitura. Alguns autores estudaram a ocorrência familiar da EPL, sugerindo caráter hereditário, apresentando padrão autossômico dominante^{7,9,13,17}. Na forma secundária as crises podem ocorrer espontaneamente ou ser precipitadas por outros estímulos além da leitura, principalmente pela foto-estimulação intermitente. Não ocorrem mioclônias da mandíbula e o EEG pode apresentar anormalidades espontâneas. O limite entre as duas formas de epilepsia da leitura tornou-se menos nítido com o registro de casos típicos de EPL nos quais os abalos da mandíbula podiam ser provocados pela leitura de partituras musicais^{20,22}, fala ou foto-estimulação intermitente⁶.

Grande parte dos relatos da literatura analisa a patogênese subjacente aos fenômenos epiléticos da EPL. Inicialmente alguns autores propuseram que a retro-ali-

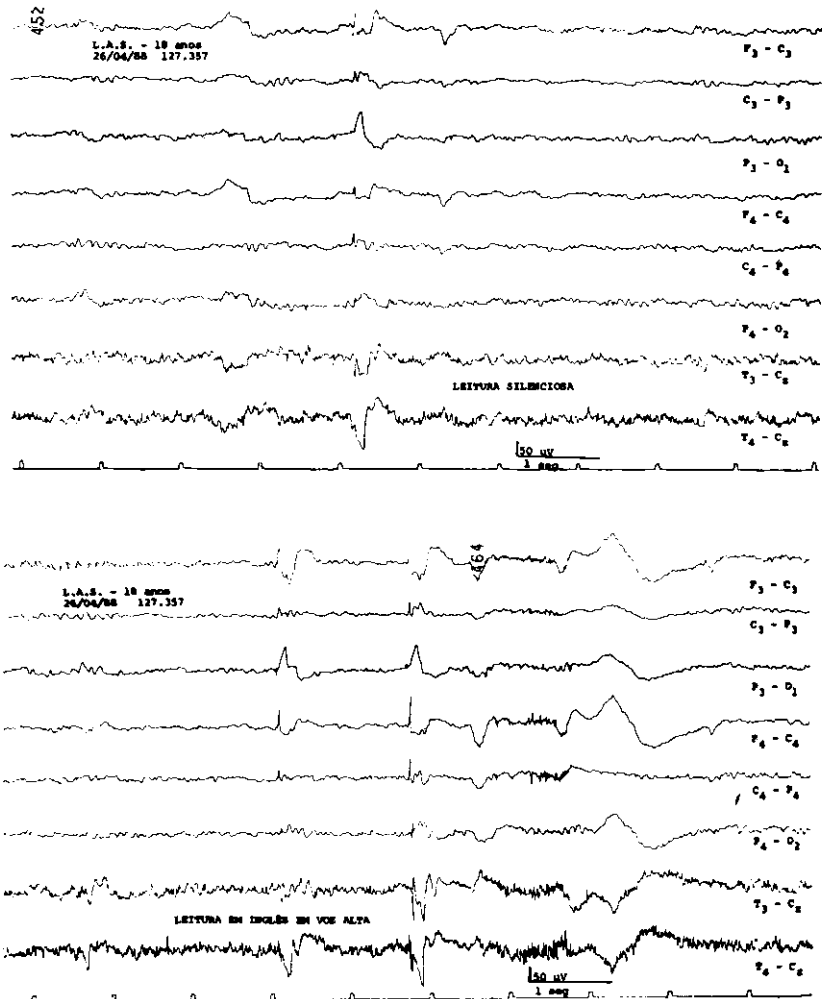


Fig. 1 — Caso LAS. No alto, EEG obtido durante leitura silenciosa, mostrando descargas de espículas isoladas, de duração rápida e baixa voltagem, de projeção bilateral predominando nas regiões frontocentrais. Em baixo, EEG mostrando acentuação das descargas durante leitura, em voz alta, de texto em inglês.

mentação proprioceptiva, a partir da musculatura ocular ou orofaríngea, relacionada com a vocalização (ou subvocalização na leitura silenciosa), fosse o estímulo precipitante das crises 2,3,14,21. Tal interpretação não explica os casos em que, como no aqui descrito, a movimentação ocular e/ou fono-articulatória, simulando leitura, não leva a aparecimento de fenômenos epiléticos. O fato de ser a leitura em voz alta o estímulo mais potente para o desencadeamento de abalos parece sugerir que a retro-alimentação proprioceptiva ou, eventualmente, a retro-alimentação auditiva desempenhem algum papel na gênese dos fenômenos epiléticos atualmente na EPL⁶. Brooks e Jirouchi⁴ sugeriram a possibilidade da epilepsia da leitura representar forma de mioclonia segmentar induzida por estímulos oriundos em estruturas reticulares do tronco encefálico. Contudo, a progressão para crises tônico-clônicas generalizadas não indica anormalidade relacionada estritamente ao tronco cerebral⁶. Outros autores enfatizam os aspectos corticais (ou léxicos) relacionados com a leitura na indução de crises 11,15,18,19. Este tipo de interpretação baseia-se no fato de que, em alguns casos,

a escrita poder desencadear crises e, em outros, a maior complexidade lingüística agir como estímulo mais potente na indução de crises¹⁶. De qualquer modo, parece claro que a decodificação do conteúdo lingüístico do texto não deve ser fundamental para o desencadeamento de crises pois, tanto a leitura de frases simples como de idiomas estrangeiros, de números ou de partituras musicais, pode induzir crises^{4,7}. Estudo recente, sobre o papel de diversos tipos de estímulos na gênese dos fenômenos epiléticos na EPL⁸, sugere ser improvável a existência de apenas um tipo de estímulo para a precipitação de crises na EPL, indicando que uma combinação de diversos fatores, tais como movimentos sacádicos dos olhos, articulação das palavras e dificuldade do texto, deve contribuir para a epileptogênese.

Quanto ao aspecto terapêutico, apesar de algumas características clínicas da EPL (como o início relacionado à idade e o possível papel de fatores genéticos) permitirem aproximá-la das epilepsias idiopáticas, ao contrário destas, que habitualmente apresentam boa resposta às drogas anti-epilépticas, a EPL era extremamente rebelde à terapêutica convencional. Este fato causava sérios transtornos tanto na atividade quotidiana como na intelectual dos pacientes com EPL. Formas terapêuticas alternativas, como o condicionamento psíquico⁸, também apresentaram resultados insatisfatórios. Baseados na semelhança da EPL com outras formas de epilepsia mioclônica, alguns autores utilizaram na terapêutica da EPL, drogas de conhecida eficácia em mioclonias, com bons resultados^{10,12,18,23}. Apesar da ocorrência rara, a existência da EPL deve ser reconhecida por anamnese cuidadosa, voltada para a natureza dos estímulos desencadeantes das crises e para a manifestação característica das mioclonias mandibulares, bem como pelas anormalidades do EEG evidenciadas apenas durante a leitura. É importante que a EPL seja diagnosticada para a instituição de terapêutica adequada.

O presente caso possui características clínicas e do EEG que permitiram diagnosticá-lo como EPL. A normalização do EEG, fato não descrito na literatura compulsada, associada à excelente resposta clínica ao clonazepam, corroboram a eficácia desta droga na EPL. A pequena dose utilizada para o controle das crises, fato também referido na literatura^{10,12}, torna possível sua utilização sem efeitos colaterais e em tomada única. Além disso, no seguimento durante 24 meses, não foram observados efeitos de tolerância à droga. Estes dados permitem sugerir o uso desta medicação como sendo de primeira escolha na EPL. O valproato de sódio, cuja eficácia na EPL foi relatada recentemente²³, pode ser empregado em pacientes refratários ao clonazepam ou naqueles que apresentem intolerância a esta droga. Ainda não foi relatada a eficácia de outros benzodiazepínicos na EPL.

REFERÊNCIAS

1. Alajouanine T, Nehllil J, Gabersek V — A propos d'un cas d'épilepsie déclanchée par la lecture. *Rev Neurol* 101:463, 1959.
2. Baxter DW, Bailey AA — Primary reading epilepsy. *Neurology* 11:445, 1961.
3. Bickford RG, Klass DW, Whelan JL, Corbin KB — Reading epilepsy: clinical and electrographic studies of a new syndrome. *Trans Am Neurol Assoc* 81:100, 1956.
4. Brooks JE, Jirauchi PM — Primary reading epilepsy: a misnomer. *Arch Neurol* 25:97, 1971.
5. Carvalho JRSA, Campos CJR, Lima JGC — Epilepsia desencadeada pela leitura: relato de um caso. *Rev Bras Neurol* 20:56, 1984.
6. Christie S, Guberman A, Tansley BW, Couture M — Primary reading epilepsy: investigation of critical seizure-provoking stimuli. *Epilepsia* 29:238, 1988.
7. Daly RF, Forster FM — Inheritance of reading epilepsy. *Neurology* 25:1051, 1975.
8. De Weerd CJ, Rijn AJ — Conditioning therapy in reading epilepsy. *Electroenceph Clin Neurophysiol* 39:417, 1975.
9. Forster FM, Daly RF — Reading epilepsy in identical twins. *Trans Am Neurol Assoc* 98:186, 1973.
10. Hall JH, Marshall PC — Clonazepam therapy in reading epilepsy. *Neurology* 30:550, 1980.

11. Lee SI, Sutherland WW, Persing JA, Butler AB — Language-induced seizures: a case of cortical origin. *Arch Neurol* 37:433, 1980.
12. Login IS, Kolakovich TH — Successful treatment of primary reading epilepsy with cionazepam. *Ann Neurol* 4:155, 1978.
13. Matthews WB, Wright FK — Hereditary primary reading epilepsy. *Neurology* 17:919, 1967.
14. Mayersdorf A, Marshall C — Pattern activation and reading epilepsy: a case report. *Epilepsia* 11:423, 1970.
15. Mesri JC, Pagano MA — Reading epilepsy. *Epilepsia* 28:301, 1987.
16. Ramani V — Primary reading epilepsy. *Arch Neurol* 40:39, 1983.
17. Rowan AJ, Heathfield WG, Scott DF — Is reading epilepsy inherited? *J Neurol Neurosurg Psychiat* 33:476, 1970.
18. Sáenz-Lope E, Herranz-Tannarro FJ, Masdeu JC — Primary reading epilepsy. *Epilepsia* 26:649, 1985.
19. Snerwin I, Geschwind N, Abramovicz A — Language-induced epilepsy. *Trans Am Neurol Assoc* 96:76, 1965.
20. Stevens H — Reading epilepsy. *N Engl J Med* 257:165, 1957.
21. Stouper N — On the reflex epilepsies: epilepsy caused by reading. *Electroenceph Clin Neurophysiol* 25:416, 1968.
22. Strang RR — A case of musical epilepsy. *J Irish Med Assoc* 59:85, 1966.
23. Venderzant C, Fritz R, Holmes G, Greenberg H, Scacellares JC — Treatment of primary reading epilepsy with valproic acid. *Arch Neurol* 39:452, 1982.