

## COMPRESSÃO MEDULAR ALTA POR CISTO NEUROENTÉRICO

### RELATO DE CASO

GERALDO PIANETTI FILHO \*, LUIZ FERNANDO FONSECA \*\*

---

**RESUMO** — É relatado o caso raro de uma criança com cisto neuroentérico comprimindo a medula cervical alta de C1 a C3. A paciente foi submetida a laminectomia, osteoplástica com retirada total do tumor. São discutidos a sintomatologia, o tratamento e o resultado satisfatório obtido. É feita revisão da literatura pertinente.

**PALAVRAS-CHAVE:** cisto neuroentérico, tumor intrarraqueano, compressão medular.

**High cervical spinal cord compression by neuroenteric cyst: case report.**

**SUMMARY** — The authors report the case of a child with a neuroenteric cyst compressing the high cervical spinal cord at the level of C1 to C3. The tumor was completely excised through a laminotomy with good results. The literature is revised, and the embryology, symptomatology, treatment and results are discussed.

**KEY WORDS:** neuroenteric cyst, spinal cord tumor, spinal cord compression.

---

Constitui nosso objetivo relatar o caso de criança com cisto neuroentérico de localização alta na região cervical e não acompanhado de outras malformações, de cuja extirpação resultou remissão do quadro clínico no qual se salientava compressão medular.

### RELATO DO CASO

CAR, paciente com 12 anos de idade, cor morena, sexo feminino, foi internada no Serviço de Neurocirurgia Infantil do Hospital São Francisco de Assis, Belo Horizonte, com relato de dor na região cervical posterior sem irradiação, desvio da cabeça para o lado esquerdo (E) com 6 meses de evolução, e fraqueza muscular nos membros superior e inferior E com 3 meses de evolução lentamente progressiva. Em outro hospital havia sido feito o diagnóstico de torcicolo e instituído tratamento com colar cervical, fisioterapia e anti-inflamatórios, além de exame de líquido cefalorraquidiano que mostrou aumento na taxa de proteínas (293 mg%). O exame neurológico mostrava criança com aspecto saudável, consciente, com posição viciosa da cabeça desviada para o lado E, dor à movimentação lateral da cabeça, hemiparesia espástica à E com aumento dos reflexos tendinosos e reflexo cutâneo plantar em extensão do mesmo lado; a marcha estava dificultada pela fraqueza do membro inferior E e o restante do exame era normal, inclusive a sensibilidade. A tomografia computadorizada do encéfalo e o estudo radiológico simples da coluna cervical foram normais. A ressonância magnética nuclear (Fig. 1) da coluna cervical alta mostrava lesão cística intrarraqueana, intradural e extramedular, ântero-lateral E, de C1 a C3.

---

\* Professor Adjunto do Departamento de Psiquiatria e Neurologia da Faculdade de Medicina da Universidade Federal de Minas Gerais (UFMG), Neurocirurgião do Hospital São Francisco de Assis (Belo Horizonte); \*\* Neuropediatra, Hospital São Francisco de Assis. Aceite: 05-setembro-1992.

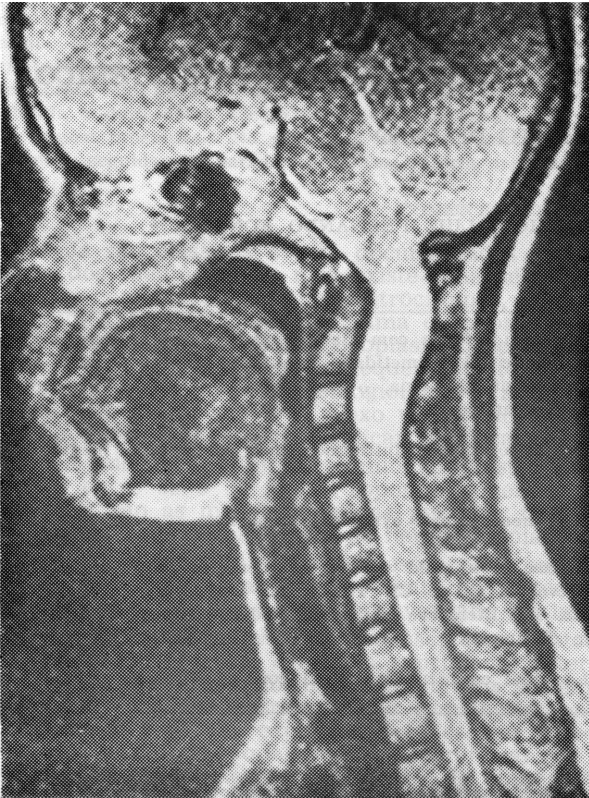


Fig. 1. Caso CAR. Ressonância nuclear magnética.

A paciente, sob anestesia geral e em decúbito ventral, foi submetida a laminotomia osteoplástica de C1 a C4 através de drilagem das lâminas à E e fratura em «galho verde» à direita (D). A dura-máter se apresentava tensa e não pulsátil; foi aberta em sentido longitudinal e observada lesão tumoral cística de cor acinzentada e de localização ântero-lateral à E, estendendo-se de C1 a C4 e deslocando a medula para a D. Com leve retração da medula e sob visão magnificada a lesão foi facilmente dissecada desfazendo-se pequena aderência dural anterior e totalmente extirpada em bloco. Não foi observada presença de comunicações extradurais. A dura-máter foi hermeticamente fechada, as lâminas recolocadas em posição e amarradas com fios de algodão zero.

O estudo anátomo-patológico mostrou «Cisto com paredes de tecido fibro-adiposo onde se nota cavidade revestida de epitélio prismático simples com células muco produtoras. Achados microscópicos compatíveis a remanescentes do canal neuroentérico» (Lab. Paulo Borges. Exame 384/89) (Fig. 2).

O pós-operatório foi tranquilo, com melhora significativa do déficit motor por ocasião da alta no 3º dia após a cirurgia. A paciente ficou com imobilização cervical (colar de Thomas) durante 60 dias, quando já se achava totalmente recuperada, assintomática e com exame neurológico normal. O mesmo foi observado no controle com 12 meses e 18 meses. Os estudos radiológicos feitos com 2, 12 e 18 meses mostraram perfeita reconstituição do arcabouço ósseo da coluna cervical.

#### COMENTARIOS

O cisto neuroentérico espinhal, descrito pela primeira vez em 1934<sup>1,10</sup>, tem vasta sinonímia<sup>6,15,18,22</sup>, sendo também chamado de cisto entérico<sup>6,14,22</sup>, cisto enterogênico<sup>16,22</sup>, cisto teratomatoso<sup>9,14</sup>, gastrocitoma<sup>14,17</sup>, cisto enterogênico intraespinhal<sup>8,11</sup>, cisto neuroentérico intraespinhal<sup>13,14</sup>, cisto congênito entérico intraespinhal<sup>13</sup> e cisto enterógeno<sup>7</sup>. É um tumor embrionário de loca-

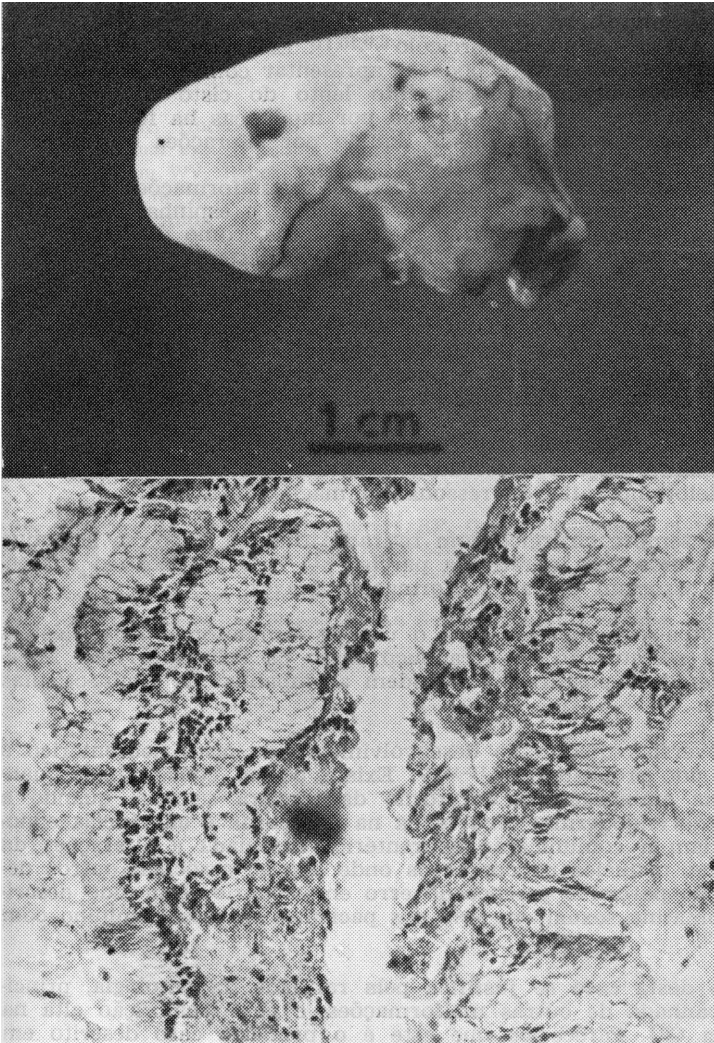


Fig. 2. Caso CAk  
Estudo anátomo-patológico do cisto. No alto, aspecto macroscópico. Em baixo, aspecto microscópico.

lização intraespinhal, intradural e extramedular, raro, geralmente de localização ântero-lateral na região cervical baixa e torácica alta, com frequência sendo acompanhado de outras malformações. No Serviço de Neurocirurgia do Children Hospital de Toronto foram observados 8 casos em 25 anos<sup>19</sup>. Landegem et al.<sup>12</sup> encontraram 7 casos (1,32%) entre 528 tumores primitivos da raque. Derlon et al.<sup>5</sup> citam 1 caso do tumor entre 500 cirurgias para compressão medular. Braga et al.<sup>1</sup> citam 51 casos de cisto neurentérico descritos na literatura até 1988. Existem relatos de aderências medulares e meníngeas e, apesar da grande maioria (2/3 dos casos) se localizar ao nível da região cervical baixa e torácica alta<sup>2,3,5,7-11,15,16,18,21,22</sup>, podemos encontrar o cisto neurentérico em outras regiões tais como: bulbo<sup>20</sup>, medula cervical alta<sup>4,6,13</sup>, medula lombar<sup>14,17</sup>, cauda equina<sup>12</sup> e cérebro<sup>20</sup>. Na literatura computada só encontramos 2 casos de cisto neurentérico na região cervical alta<sup>6,13</sup>, ambos em adultos.

A manifestação clínica ocorre com frequência na segunda década<sup>12</sup>, mas também pode se manifestar logo ao nascer<sup>2,3,16,17</sup> ou no adulto após os 50 anos

5,6,14, sempre com sinais de compressão medular manifestada por sinais piramidais uni ou bilaterais, geralmente precedidos de dor cervical<sup>1,4,6-9,11-13,15,18,22</sup> e, às vezes, desvio da cabeça simulando torcicolo<sup>6,9,10,11</sup>. Esta sintomatologia sempre se apresenta com evolução lenta e pode se apresentar com remissões e exacerbações<sup>4,5,8,9,13,21,22</sup>, causadas pelo enchimento lento do cisto com secreção mucinosa seguida de rupturas espontâneas<sup>8</sup>, ou por mudanças na forma e posição do cisto pela drenagem e reacúmulo de líquido por alterações osmóticas<sup>13</sup>.

Na maioria das vezes se apresentam associados a malformações vertebrais<sup>2,3,8,10-14,16,17,20,22</sup> tais como hemivértebra, fusão vertebral e espinha bífida anterior, podendo também se associar a outras malformações, como duplicação dos intestinos<sup>16</sup>, cisto dermóide<sup>12,14,16</sup>, mielomeningocele<sup>17</sup>, diastematomielia, alterações esofágicas<sup>19</sup>, siringobulbia<sup>3</sup> e cistos mediastinais<sup>3,11,15</sup>, entre outras. Existem poucos relatos de cisto neurentérico que não se acompanham de outras malformações<sup>4,6,9,11,21</sup>. Hoffman afirma que todos os seus pacientes portadores de cisto neurentérico possuem outras alterações congênicas e faz diferença entre o cisto neurentérico (sempre associado a outra malformação) e o cisto teratomatoso (que pode se apresentar sem outra malformação associada).

O diagnóstico é feito baseado na história clínica de compressão medular, presença de outras malformações observadas externamente ou pelo estudo radiológico simples, mielotomografia, ou ressonância magnética nuclear.

O tratamento é sempre cirúrgico com retirada total da lesão, se bem que existam relatos de sucesso com a retirada parcial<sup>11,13,15</sup>. O prognóstico é excelente quando não se associam outras malformações graves.

Neste caso, chama-se a atenção para o uso de laminotomia osteoplástica que permitiu perfeita restauração do arcabouço ósseo da coluna cervical impedindo, no futuro, alterações posturais que podem acompanhar as laminectomias clássicas em crianças.

Existem controvérsias quanto ao desenvolvimento do cisto neurentérico e várias hipóteses têm sido propostas<sup>5,8,9,16-18,22</sup>. Existe, porém, concordância quanto a erro precoce na embriogênese, em torno da terceira semana, quando a notocorda se separa do endoderma; uma fenda na notocorda e aderências endoderma-ectoderma fariam a comunicação neurentérica associada a alterações da raque. Acredita-se que, naqueles poucos casos onde não se associam outros defeitos, haveria correção parcial e precoce do erro embrionário. Tem sido descrita a presença da cromatina sexual em 50% dos pacientes do sexo feminino com o cisto neurentérico<sup>9</sup>.

A apresentação deste caso se justifica pela raridade da patologia, principalmente não acompanhada de outras malformações, e pela localização alta na região cervical (C1 a C3). Parece-nos que este é o primeiro caso descrito em criança, nesta localização.

#### REFERÊNCIAS

1. Braga FM, Suriano IC, Tella OI, Stávale JN. Cisto neurentérico: relato de caso. Arq Bras Neurocirurg 1989, 8:233-238.
2. Cahill JF. An unusual cause of neonatal respiratory distress. Anaesthesia 1981, 36:790-794.
3. Chung HD, Demello DE, D'Souza N, Estrada NDJ. Infantile hypoventilation syndrome, neurenteric cyst and siringobulbia. Neurology 1982, 32:441-444.
4. D'Almeida AC, Stewart DH. Neurenteric cyst: case report and literature review. Neurosurgery 1981, 8:596-599.
5. Derlon JM, Lechevalier B, Mandard JC, Morin D, Theron J, Houtteville JP. Kyste neurentérique cervical à symptomatologie paroxystique. Neurochirurgie 1982, 28:291-294.
6. Fabinyi GC, Adams JE. High cervical spinal cord compression by an enterogenous cyst. J Neurosurg 1979, 51:556-559.
7. Garcia JM, Tortelly-Costa AC, Fonseca ALV, Hahn MD. Cisto enterógeno: relato de caso. Arq Bras Neurocirurg 1989, 8:53-57.
8. Harriman DGF. An intraspinal enterogenous cyst. J Path Bact 1958, 75:413-419.

9. Hoefnagel D, Benirschke K, Duarte J. Teratomatous cysts within the vertebral canal: observation of the occurrence of sex chromatin. *J Neurol Neurosurg Psychiatry* 1962, 25: 159-164.
10. Knight G, Griffiths T, Williams I. Gastrocystoma of the spinal cord. *Br J Surg* 1955, 42:635-638.
11. Laha RK, Huestis WS. Intraspinal enterogenous cyst: delayed appearance following mediastinal cyst resection. *Surg Neurol* 1975, 3:67-70.
12. Landegem WV, Reuck J, Waele L, Munck G, Tack E. Enterogenous cyst of the cauda equina. *Clin Neurol Neurosurg* 1986, 88:63-66.
13. Levin P, Antin SP. Intraspinal neurenteric cyst in the cervical area. *Neurology* 1964, 14:727-730.
14. Mann KS, Khosla VK, Gulati DR, Malik AK. Spinal neurenteric cyst. *Surg Neurol* 1984, 21:358-362.
15. Marchiori PE, Callegaro D, Zambon AA, Scaff M, Almeida GM, Assis JL. Cisto neuro-entérico. *Arq Neuro-Psiquiatr (São Paulo)* 1981, 39:478-481.
16. Millis R, Path MRC, Holmes AE. Enterogenous cyst of the spinal cord with association of intestinal reduplication, vertebral anomalies and dorsal dermal sinus. *J Neurosurg* 1973, 38:73-77.
17. Odake G, Yamaki T, Naruse S. Neurenteric cyst with meningocele. *J Neurosurg* 1976, 45:352-356.
18. Scoville WB, Manlapaz JS, Otis RD, Cabieses F. Intraspinal enterogenous cyst. *J Neurosurg* 1963, 28:704-706.
19. Superina RA, Ein SH, Humphreys RP. Cystic duplications of the esophagus and neurenteric cysts. *J Ped Surg* 1984, 19:527-530.
20. Walls TJ, Purohit DP, Aji WS, Schofield IS, Barwick DD. Multiple intracranial enterogenous cysts. *J Neurol Neurosurg Psychiatry* 1986, 49:438-441.
21. Case records of the Massachusetts General Hospital. Case 46122. *N Engl J Med* 1960, 262:623-627.
22. Case records of the Massachusetts General Hospital. Case 26-1975. *N Engl J Med* 1975, 293:33-38.