

EPILEPSIA COM PONTAS CENTROTEMPORAIS E COM PONTAS PARIETAIS

ESTUDO COMPARATIVO

LINEU CORRÊA FONSECA*, GLÓRIA M.A. TEDRUS**

RESUMO - Há controvérsias sobre a existência de uma epilepsia parcial benigna parietal distinta da epilepsia com pontas rolândicas. Estudamos 164 crianças com epilepsia e focos restritos às regiões centrais, temporais médias e parietais, sendo excluídas as que apresentavam elementos indicativos de lesão cerebral. Foram analisados a idade dos pacientes, a idade de início, o tipo e o número das crises, antecedentes familiares para epilepsia e a reatividade à percussão dos pés e mãos ao EEG. As pontas foram de localização central e/ou temporal média (PCT) em 111 casos (temporal média em 56, centrotemporal em 29, central em 26) e parietal (PP) em 53 casos. A idade dos pacientes e idade de início das crises predominaram na faixa até 6 anos de idade no grupo com PP e acima dos 6 anos no grupo com PCT. As crises orofaríngeas e motoras da face corresponderam a 44,1% das crianças com PCT e, apenas, a 16,9% daquelas com PP. Pontas evocadas por estímulos somatossensoriais, ao EEG, foram registradas em proporção mais elevada de casos com PP (39,5%) do que no grupo com PCT (3,5%). Nossos achados mostram que epilepsia, na ausência de sinais lesionais, em crianças com PP, é relativamente frequente e tanto a idade dos pacientes, idade de início e perfil das crises, quanto a reatividade do EEG à percussão de pés e mãos, mostram diferenças significativas em relação ao observado nas crianças com PCT.

PALAVRAS-CHAVE: infância, eletrencefalografia, epilepsia parcial benigna, pontas evocadas.

A comparative study of children with epilepsy and centro-temporal spikes or parietal spikes

SUMMARY - There are controversies about the existence of a benign parietal epilepsy distinct from the benign partial epilepsy with centro-temporal spikes. We studied 164 children with no neurological or neuroradiological evidence of brain damage and with epilepsy and spikes restricted to the centro-temporal (CTS) or to the parietal regions (PS). The subject's age, age at onset and type of seizures and the presence of spikes evoked by consecutive taps applied to both hands and feet were compared between 111 patients with CTS and 53 patients with PS. Age of patients and age at onset of seizures predominated until 6 years in the PS group and after 6 years in the CTS group. The occurrence of oropharyngeal or facial motor seizures was statistically more frequent among the patients with CTS (44.1%) as opposed to PS group (16.9%). In 39.5% of the children with PS and only in 3.5% of those with CTS, the EEG showed high voltage potentials, similar to the habitual spikes in clinical EEG, evoked by the stimulation of one or both feet or hands. Our findings suggest that in neurologically normal children with epilepsy, the group with PS differs from those with CTS in the age, age at onset and type of seizures and EEG reactivity to percussion of hands and feet.

KEY WORDS - childhood, electroencephalography, benign partial epilepsy, evoked spikes.

A Classificação Internacional das Epilepsias e Síndromes Epilépticas⁵ destaca, dentre as epilepsias idiopáticas parciais com início na infância, a epilepsia benigna com pontas centro-temporais

Departamento de Neuropsiquiatria da Faculdade de Ciências Médicas da Pontifícia Universidade Católica de Campinas: *Professor Titular; **Professora Assistente. Aceite: 2-outubro-1994.

Dr. Lineu Corrêa Fonseca - Rua Sebastião de Souza 205 cj 122 - 13020-020 Campinas SP - Brasil.

(EBCT). Nesta forma as crises iniciam-se entre 4 e 10 anos de idade e acometem principalmente a musculatura da face e orofaringe. Pode ocorrer generalização, principalmente se a crise for durante sono. O eletrencefalograma (EEG) mostra atividade de base normal e atividade epileptiforme caracterizada por pontas nas regiões centrais e temporais médias de um ou ambos hemisférios². O prognóstico é ótimo, pois, em geral, as crises desaparecem até os 15 anos^{3,4}. Face a quadro clínico-eletrencefalográfico característico não há necessidade de investigação neurorradiológica, pois trata-se de processo de natureza idiopática, funcional, de caráter hereditário¹. Na Classificação Internacional das Epilepsias e Síndromes epilépticas⁵ está assinalado que outras epilepsias benignas parciais podem vir a ser caracterizadas. DeMarco⁶ descreveu uma possível forma em que havia, ao EEG, pontas parietais espontâneas e, também, evocadas pela percussão dos pés e/ou mãos. Neste grupo as crises eram predominantemente motoras focais ou versivas e de evolução benigna. Existe controvérsia se essa forma com pontas evocadas seria uma variante da EBCT, pois, no curso evolutivo desta última, podem ocorrer pontas de localização parietal. Em estudos anteriores^{8,9} mostramos que pontas parietais evocadas por estímulos somatossensoriais ocorrem em várias síndromes epilépticas mas, com maior frequência, num contexto benigno e em pacientes sem sinais de lesão cerebral.

O objetivo deste estudo é comparar aspectos clínico-eletrencefalográficos de crianças epilépticas com pontas centrotemporais (PCT) e com pontas parietais (PP).

CASUÍSTICA E MÉTODOS

Foram incluídas no estudo as 164 crianças examinadas no serviço de EEG do Hospital e Maternidade Celso Pierro (PUCCAMP) e clínica particular, que apresentavam história de crises epilépticas e mostravam ao EEG atividade epileptiforme restrita às regiões central e/ou temporal média (Fig 1) ou à região parietal (Fig 2). Foram excluídos os pacientes que apresentavam rebaixamento intelectual, retardo no desenvolvimento neuropsicomotor, alterações ao exame neurológico ou tomografia computadorizada de crânio e anormalidades da atividade de fundo ao EEG.

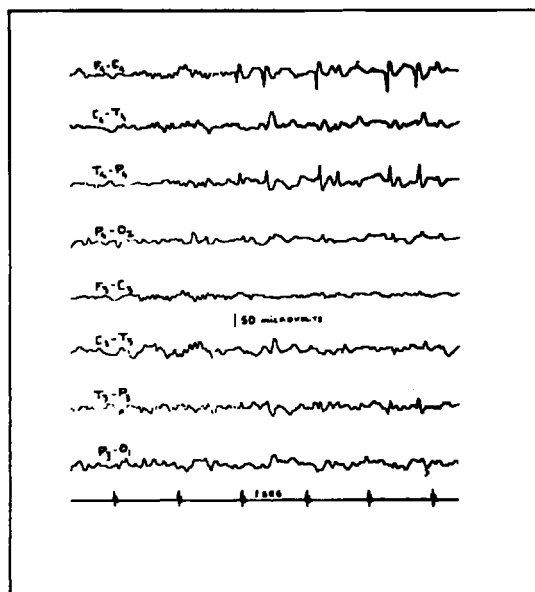


Fig 1. Pontas na região temporal média e central do hemisfério cerebral direito, durante sono.

Foram analisadas as seguintes variáveis relacionadas às crises epilépticas: tipo de crise, idade de início, e número total de crises. Foram levantados antecedentes de crises epilépticas em familiares de primeiro grau. Foi pesquisada a ocorrência, ao EEG, de pontas evocadas pela percussão dos pés e mãos.

Foi feita comparação clínico-eletrencefalográfica entre os grupos de pacientes com PCT e com PP.

RESULTADOS

Foi registrado foco rolândico (atividade epileptiforme central e/ou temporal média) em 111 casos e foco parietal em 53 crianças. Sessenta e sete (60,3%) crianças no grupo com PCT e 25 (49,0%) no grupo com PP eram do sexo masculino.

A distribuição dos pacientes segundo a idade de ocorrência e a localização da atividade epileptiforme está assinalada na

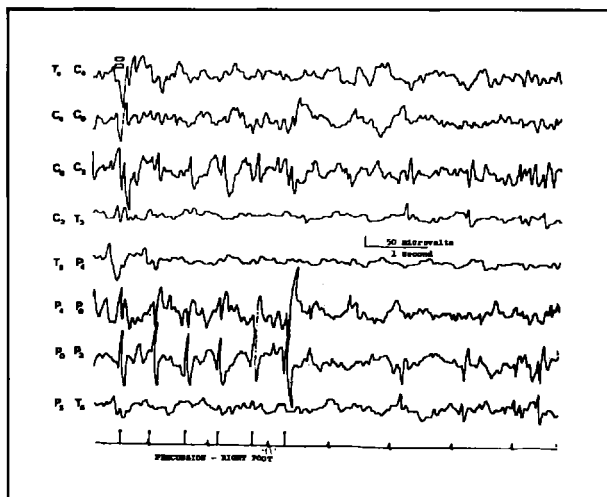


Fig 2. Pontas espontâneas na região parietal esquerda e pontas parietais medianas evocadas pela percussão do pé direito.

Tabela 1. Distribuição dos pacientes segundo a idade de ocorrência e a localização do foco.

Idade	Foco			
	Rolândico		Parietal	
	Nº	%	Nº	%
Até 6 anos	29	26,1	30	56,6
Mais de 6 anos	82	73,8	23	43,3
Total	111	99,9	53	99,9

Tabela 2. Distribuição dos pacientes segundo a idade de início das crises e a localização do foco.

Idade de início	Foco			
	Rolândico		Parietal	
	Nº	%	Nº	%
Até 6 anos	51	45,9	39	78
Mais de 6 anos	60	54	11	22
Total	111	99,9	50	100

Tabela 1. PP foram registradas em proporção maior de casos antes dos 6 anos de idade do que PCT ($\chi^2 = 14,46$; $p < 0,05$).

O início das crises deu-se, nos 161 casos apurados, mais frequentemente abaixo dos 6 anos de idade no grupo com PP do que no com PCT (Tabela 2) ($\chi^2 = 14,36$; $p < 0,05$).

A distribuição dos casos segundo o tipo de crises está assinalada na Tabela 3. As crises orofaríngeas ocorreram em maior proporção das crianças com PCT do que com PP (χ^2 com correção de Yates = 10,4; $p < 0,05$).

Não foram observadas diferenças significativas entre os grupo PCT e PP quanto ao número de crises ou antecedentes familiares de crises epiléticas.

Na Tabela 4 mostra-se que, nos 127 casos estudados, a evocação de pontas pela percussão de pés e mãos foi mais frequente no grupo com PP (χ^2 com correção de Yates = 17,9; $p < 0,05$).

COMENTÁRIOS

A maioria dos estudos que contribuiu para a caracterização de uma epilepsia benigna parcial da infância com pontas centro-temporais teve, como critério de inclusão, o registro de PCT^{2,4,11,12,14,15,16}. Alguns autores^{7,13} observaram, no entanto, que vários pacientes com quadro clínico compatível com EBCT apresentavam pontas em outras localizações, inclusive a parie-

Tabela 3. Distribuição dos pacientes segundo o tipo de crises e a localização do foco.

Tipos de crise	Foco			
	Rolândico		Parietal	
	Nº	%	Nº	%
Orofaringeas e/ou motoras da face	49	44,1	9	16,9
Hemigeneralizadas	11	9,9	10	18,8
Parciais outras	13	11,7	12	22,6
Generalizadas do sono	30	27	14	26,4
Generalizadas outras	14	12,6	8	15,0

Tabela 4. Distribuição de 127 pacientes segundo a obtenção de pontas evocadas e a localização do foco.

Pontas evocadas ao EEG	Foco			
	Rolândico		Parietal	
	Nº	%	Nº	%
Presentes	3	3,5	17	39,5
Ausentes	81	96,4	26	60,4
Total	84	99,9	43	99,9

de difícil comparação com os raros dados da literatura e em casuísticas com diferentes critérios de seleção.

Segundo a maioria dos autores, as crises orofaríngeas e/ou motoras da face são as mais características da EBCT e nossos dados mostram ser sua frequência menor no grupo com PP do que no rolândico. Outra diferença significativa entre as crianças com PP e PCT foi a reatividade do EEG, sendo as pontas evocadas por estímulos somatossensoriais mais comuns em nossos pacientes com PP.

Este estudo revela, portanto, diferenças importantes clínico-eletencefalográficas de acordo com a localização centrottemporal ou parietal da atividade epileptiforme. Se as diferenças apontadas indicam entidades distintas ou modos evolutivos diversos de uma mesma entidade clínica, é questão a ser esclarecida com estudos comparativos evolutivos, genéticos e de registro de crises.

REFERÊNCIAS

1. Aicardi J. Epileptic syndromes in childhood. *Epilepsia* 1988, 29 (Suppl 3):1-5.
2. Beaussart M. Benign epilepsy of children with rolandic (centro-temporal) paroxysmal foci. *Epilepsia* 1972, 13:795-801.
3. Blom S, Heijbel J, Bergfors PG. Benign epilepsy of children with centro-temporal EEG foci: prevalence and follow-up of 40 patients. *Epilepsia* 1972, 13:609-619.
4. Blom S, Heijbel J. Benign epilepsy of children with centro-temporal EEG foci: a follow-up study in adulthood of patients initially studied as children. *Epilepsia* 1982, 23:629-632.
5. Commission on Classification and Terminology of the International League against Epilepsy. Proposal for revised classification of epilepsies and epileptic syndromes. *Epilepsia* 1989, 30: 389-399.
6. DeMarco P. Evoked parietal spikes and childhood epilepsy. *Arch Neurol* 1980, 37:291-292.

tal, e que esse diagnóstico não deveria ser descartado nessas condições. Drury e Beydoun⁷ sugerem que o quadro eletrencefalográfico típico dessa síndrome seria a atividade de base normal, a morfologia estereotipada das pontas e sua ativação pelo sono e não sua localização exclusiva na região centrottemporal média.

DeMarco⁶ descreveu uma epilepsia benigna parcial da infância com pontas parietais espontâneas e evocadas por estímulos somatossensoriais que, pelas razões acima apontadas, foi questionada em sua individualidade, podendo ser interpretada como uma variante da própria EBCT.

Em nosso estudo, os critérios clínico-eletrencefalográficos adotados para inclusão permitem a comparação de pacientes com PCT e PP sem evidências de lesão do sistema nervoso central, condições essas básicas para o diagnóstico das epilepsias benignas parciais da infância.

Verificamos que a idade por ocasião do EEG foi inferior no grupo com PP em relação ao grupo PCT, fato já assinalado por Gibbs et al.¹⁰. Observamos, também, idade de início das crises mais precoce nas crianças com PP, achado esse

7. Drury I, Beydoun A. Benign partial epilepsy of childhood with monomorphic sharp waves in centrotemporal and other locations. *Epilepsia* 1991, 32:662-667.
8. Fonseca LC, Tedrus GMA. Pontas parietais evocadas ao eletrencefalograma e convulsões febris. *Arq Neuropsiquiatr* 1988, 46:127-132.
9. Fonseca LC, Tedrus GMA. Epileptic syndromes in children with somatosensory evoked spikes. *Clin Electroenceph* 1994, 25:54-58.
10. Gibbs EL, Gillen HW, Gibbs FA. Disappearance and migration of epileptic foci in childhood. *Am J Dis Child* 1954, 88:596-603.
11. Gregory DL, Wong PK. Topographical analysis of the centro-temporal discharges in benign rolandic epilepsy of childhood. *Epilepsia* 1984, 25:705-711.
12. Gregory DL, Wong PKH. Clinical relevance of a dipole field in rolandic spikes. *Epilepsia* 1992, 33:36-44.
13. Lerman P, Kivity-Ephraim S. Benign focal epilepsy of childhood: a follow up study of 100 recovered patients. *Arch Neurol* 1975, 32:261-264.
14. Loiseau P, Beaussart M. The seizures of benign childhood epilepsy with rolandic paroxysmal discharges. *Epilepsia* 1973, 14:381-389.
15. Lombroso CT. Sylvian seizures and mid-temporal spike foci in children. *Arch Neurol* 1967, 17:52-59.
16. Nayrac MMP, Beaussart M. Les pointes-ondes prerolandiques: expression EEG très particulière. Étude électroclinique de 21 cas. *Rev Neurol* 1957, 17:52-59.