

ALTERAÇÕES CEREBRAIS REVERSÍVEIS NA SÍNDROME HEMOLÍTICO-URÊMICA

ANTONIO CARLOS SANTOS*, JOSÉ IBIAPINA SIQUEIRA NETO**,
SORAIA RAMOS CABETE FABIO**

RESUMO - A síndrome hemolítico-urêmica é patologia caracterizada pela tríade insuficiência renal aguda, anemia hemolítica microangiopática e trombocitopenia, apresentando complicações no sistema nervoso central em número considerável de casos. As alterações observadas na tomografia computadorizada são, geralmente, infartos. Os autores apresentam dois casos nos quais, além dos infartos, é vista hipodensidade difusa na substância branca, reversível com a resolução da fase aguda da doença, à semelhança de alterações descritas em casos de encefalopatia urêmica e de encefalopatia hipertensiva de outras etiologias.

PALAVRAS-CHAVE: síndrome hemolítico-urêmica, tomografia computadorizada, sistema nervoso central.

Reversible brain alterations in the hemolytic-uremic syndrome

SUMMARY - The hemolytic-uremic syndrome is a pathology characterized by a triad consisting of acute renal failure, microangiopathic hemolytic anemia and thrombocytopenia, with complications of the central nervous system arising in a considerable number of cases. Altered cranial computerized tomography examinations usually reveal cerebral infarctions. We present here two cases in which diffuse hypodensity was observed in the white matter in addition to the infarcts. This hypodensity was reversible after resolution of the acute phase of the disease, as is also the case for the alterations described in uremic encephalopathy and in hypertensive encephalopathy of other etiologies.

KEY WORDS: hemolytic-uremic syndrome, computed tomography, central nervous system.

A síndrome hemolítico-urêmica (SHU), ou síndrome de Gasser, caracteriza-se pela tríade insuficiência renal aguda, anemia hemolítica microangiopática e trombocitopenia⁶. Ocorre na primeira infância ou em mulheres grávidas, puérperas ou em pacientes submetidos a quimioterapia. Em crianças, ela geralmente se segue a uma diarreia, sendo sua patogenia atribuída à deposição de imunocomplexos e fibrina, com lesão de células endoteliais, trombose na microcirculação renal e infartos do córtex renal. Costuma cursar com diarreia hemorrágica, trombocitopenia, infartos e insuficiência renal, com oligúria, anúria, hipertensão arterial e uremia. As complicações relacionadas com o sistema nervoso central (SNC), apesar de incomuns, são bem conhecidas, manifestando-se como crises epiléticas, em cerca de 40% dos casos^{1, 3, 13}, distúrbios da consciência variando da sonolência ao coma, em cerca de 10% dos casos¹, e infartos com patogênese similar ao dos infartos renais^{8-10, 12}. A hemorragia intraparenquimatosa é mais rara⁹, sendo mais comum a transformação hemorrágica nos

*Professor Assistente de Neurorradiologia, Departamento de Clínica Médica, Faculdade de Medicina de Ribeirão Preto (FMRP) da Universidade de São Paulo (USP); **Médico Assistente, Departamento de Neuropsiquiatria e Psicologia Médica, FMRP/USP. Aceite: 4-dezembro-1994.

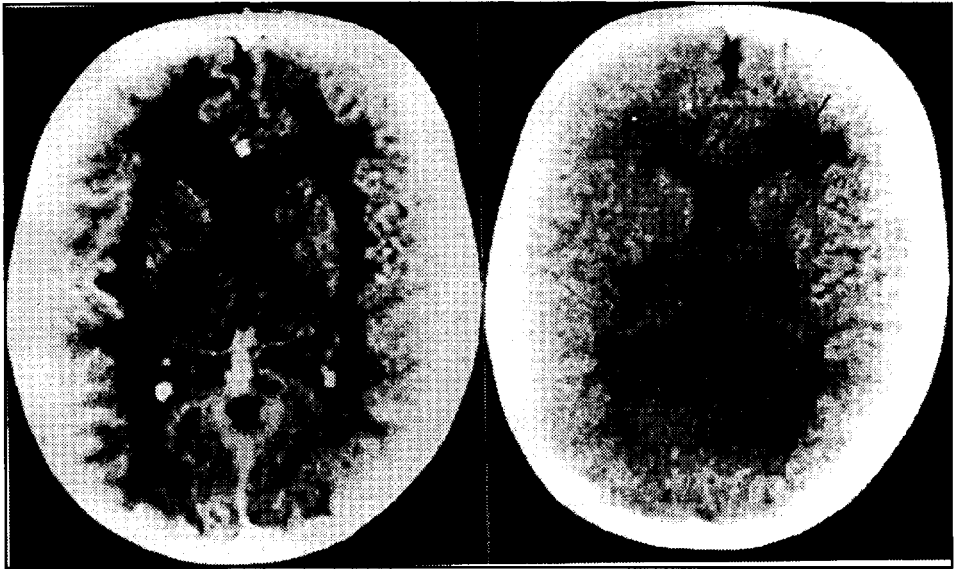


Fig 1. Caso 1. A (esquerda): TC realizada na fase aguda mostrando hipodensidade difusa na substância branca. B (direita): TC controle realizada 8 meses após, mostrando apenas pequenos infartos junto à cabeça do núcleo caudado (seta) e a substância branca com densidade normal.

infartos isquêmicos¹⁰. Os achados comumente descritos na tomografia computadorizada (TC) são lesões focais do tipo lacunas ou infartos corticais. A ressonância magnética é mais sensível para detectar pequenas lesões, podendo ser positiva em casos nos quais a TC foi normal¹¹. Eventualmente pode ocorrer lesão extensa, comprometendo praticamente toda a região subcortical, evoluindo com atrofia⁵.

O objetivo deste trabalho é relatar dois casos de SHU em que a TC detectou um achado incomum para esta síndrome, ou seja, hipodensidade difusa da substância branca cerebral, coincidente à fase aguda, transitória, acompanhada de torpor, e que envolveu após o controle hidro-eletrolítico e metabólico, sem dar lugar a atrofia.

RELATO DOS CASOS

Caso 1 - Paciente MAM, do sexo feminino, 3 anos e 9 meses de idade, com quadro de diarreia prolongada, oligúria, edema generalizado e hipertensão arterial severa. A criança estava torporosa, com crises epiléticas tônico-clônicas generalizadas, hipotonia, liberação piramidal bilateral e resposta somente a estímulos dolorosos. A biópsia renal foi compatível a SHU. A TC, realizada na fase aguda, mostrou hipodensidade difusa na substância branca (Fig 1A). A criança evoluiu sem sequelas neurológicas e outra TC, realizada 8 meses após, mostrava apenas pequeno infarto próximo à cabeça do núcleo caudado, com aparência normal da substância branca (Fig 1B).

Caso 2 - Paciente VLF, do sexo masculino, 1 ano de idade, com diarreia e febre, evoluindo para anúria e insuficiência renal aguda. Durante pico hipertensivo apresentou crise epilética tônico-clônica generalizada. Evoluiu com sonolência e irritação, mas sem déficits focais. A biópsia renal foi compatível a SHU. A TC, realizada na fase aguda (Fig 2A), demonstrou intensa hipodensidade de substância branca. A criança evoluiu sem sequelas neurológicas, e uma TC realizada 4 meses depois (Fig 2B), mostrou-se normal.

COMENTÁRIOS

O mecanismo aventado para os infartos cerebrais encontrados na SHU é a formação de microtrombos em pequenas artérias, à semelhança do que ocorre nos rins¹. Nos dois casos aqui

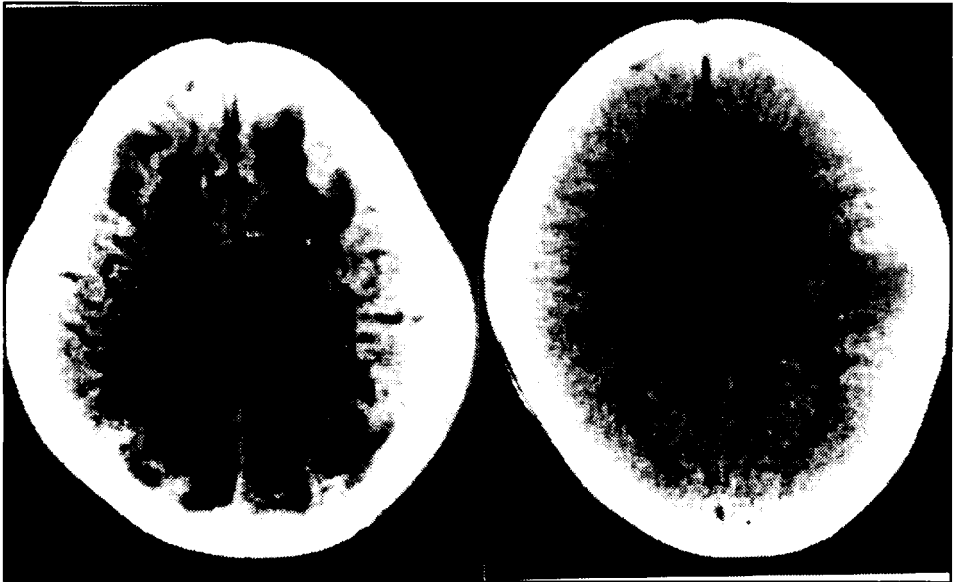


Fig 2. Caso 2. A (esquerda): TC realizada na fase aguda mostrando hipodensidade na substância branca, difusamente. B (direita): TC normal, realizada 4 meses depois.

apresentados, este mecanismo é capaz de explicar os pequenos infartos que são identificados na TC tardia como pequenas lacunas, produto da reabsorção da necrose pós-infarto (Fig 1b). A hipodensidade observada na substância branca não poderia ser explicada por este mecanismo, pois ela não tem distribuição vascular, não acomete a substância cinzenta e não resultou em lesão permanente, o que é esperado no caso de uma área de infarto, mesmo que do tipo "borderzone". Para explicar o achado transitório, a hipótese de edema vasogênico nos parece mais razoável. Vários mecanismos patogênicos poderiam estar envolvidos na gênese do achado: quebra da barreira hêmato-encefálica, hiponatremia, hipocalcemia, hipoglicemia, distúrbios do equilíbrio ácido-base, alterações na osmolaridade sérica e hipertensão arterial¹². Outro fator que pode ser o responsável por esta hipodensidade é a própria uremia, pois achados reversíveis semelhantes foram descritos por outros autores em quadros de encefalopatia urêmica^{4,7}. A própria encefalopatia hipertensiva poderia ser a responsável pelo fenômeno, uma vez que o achado também foi descrito em casos de eclâmpsia².

Os achados aqui apresentados demonstram que, além de infartos isquêmicos, pode-se também detectar, nos pacientes com SHU, uma hipodensidade reversível, difusa, seletiva na substância branca, à semelhança do que ocorre em pacientes com encefalopatia urêmica e encefalopatia hipertensiva. Tal hipodensidade parece resultar de múltiplos fatores, mais provavelmente de alterações metabólicas, por se tratar de fenômeno transitório. Ressalte-se ainda que, embora chamativo, este achado tomográfico da fase aguda tem pequena correlação com a ocorrência de sequelas neurológicas, desaparecendo com a correção dos desequilíbrios hidro-eletrolíticos e metabólicos.

REFERÊNCIAS

1. Bale JF, Brasher C, Sigler RL. CNS manifestations of the hemolytic-uremic syndrome. *Am J Dis Child* 1980,134:869-872.
2. Gaitz JP, Bamford CR. Unusual computed tomographic scan in eclampsia. *Arch Neurol* 1992,39:66.
3. Kaplan BS, Thomson PD, Chadarevian JP. The hemolytic-uremic syndrome. *Pediatr Clin North Am* 1976,23:761-777.
4. Komatsu Y, Shinohara A, Kukita C, Nose T, Maki Y. Reversible CT changes in uremic encephalopathy. *AJNR* 1988,9:215-216.

5. Mendelsohn DB, Hertzanu Y, Chaitowitz B, Cartwright JD. Cranial CT in the haemolytic uraemic syndrome. *J Neurol Neurosurg Psychiatry* 1984,47:876-878.
6. Moake JL. Haemolytic-uraemic syndrome: basic science. *Lancet* 1994,343:393-397.
7. Okada J, Yoshikawa K, Matsuo H, Kanno K, Oouchi M. Reversible MRI and CT findings in uremic encephalopathy. *Neuroradiology* 1991,33:524-526.
8. Sheth KS, Swick HM, Haworth N. Neurological involvement in hemolytic-uremic syndrome. *Ann Neurol* 1986,19:90-93.
9. Steele BT, Murphy N, Chuang SH, McGreal D, Arbus GS. Recovery from prolonged coma in hemolytic uremic syndrome. *J Pediatr* 1983,102:402-404.
10. Steinberg A, Ish-Horowitz M, El-Peleg O, Mor J, Branski D. Stroke in a patient with hemolytic-uremic syndrome with good outcome. *Brain Dev* 1986,8:70-72.
11. Tardy B, Page Y, Convers P, Mismetti P, Barral F, Bertrand JC. Thrombotic thrombocytopenic purpura: MR findings. *AJNR* 1993,14:489-490.
12. Trevathan E, Dooling EC. Large thrombotic strokes in hemolytic-uremic syndrome. *J Pediatr* 1987,111:863-867.
13. Upadhyaya K, Barwick K, Fishaut M, Kashgarian M, Siegel NJ. The importance on nonrenal involvement in hemolytic-uremic syndrome. *Pediatrics* 1980,65:115-120.