

# METÁSTASE DE ADENOCARCINOMA MAMÁRIO PARA A HIPÓFISE

## RELATO DE CASO

HELDER J. L. ZABELLI\*, JOSÉ NAZARENO P. O. BRITO\*\*, LIGIA V. M. ASSUMPTÃO\*\*\*,  
ALESSANDRA A. Q. ARAUJO\*\*\*\*, ELIANE R. L. ZABELLI\*\*\*\*, ALESSANDRO M. PARMIGIANI\*\*\*\*

---

**RESUMO** - Relato de caso de metástase de adenocarcinoma mamário para a hipófise, referente a uma paciente de 57 anos de idade, apresentando imagem de tomografia computadorizada sugestiva de adenoma primário de hipófise. É mencionada pelos autores a importância da cirurgia no diagnóstico definitivo da lesão para determinar o tratamento apropriado.

**PALAVRAS-CHAVE:** adenocarcinoma, mama, metástase, hipófise.

### **Breast adenocarcinoma metastatic to the pituitary gland: case report**

**ABSTRACT** - A case of breast adenocarcinoma metastatic to the pituitary gland in a 57-year-old Brazilian female is presented. The computerized imaging may cause differential diagnostic confusion between a benign primary pituitary process and metastatic disease. Resolution of doubts by surgery is important for determining appropriate treatment.

**KEY WORDS:** adenocarcinoma, breast, metastasis, pituitary gland

---

Os adenomas pituitários são os tumores mais frequentemente encontrados na região selar e para-selar, podendo ser classificados em adenomas pituitários funcionantes e não funcionantes. A perda visual progressiva acompanhada de alterações radiológicas selares e para-selares, sem distúrbios hormonais, levam a pensar em adenomas não funcionantes ou outras lesões como metástases para a hipófise que, apesar de raramente diagnosticadas em vida, têm sido relatadas, ocorrendo em 6% dos óbitos por neoplasia<sup>10</sup>. Usualmente, as metástases hipofisárias fazem parte de quadros neoplásicos avançados e disseminados, podendo ser, no entanto, a primeira localização e manifestação da doença<sup>1,4,7,8</sup>. Muitas delas são assintomáticas e muito pequenas para causar alterações radiológicas<sup>7</sup>. Por outro lado, as metástases sintomáticas são facilmente confundidas clinicamente, e mesmo em imagens de tomografia computadorizada, com tumores hipofisários benignos primários<sup>2,7,8</sup>; sendo necessária a cirurgia, na maioria das vezes, para diferenciar uma metástase de uma neoplasia hipofisária primária.

Relatamos o caso de uma paciente com metástase de adenocarcinoma mamário para a hipófise.

---

Disciplina de Neurocirurgia do Departamento de Neurologia da Faculdade de Ciências Médicas (FCM) da Universidade Estadual de Campinas ( UNICAMP ): \*Médico Residente em Neurocirurgia; \*\* Neurocirurgião Docente da UNICAMP \*\*\*; Docente da Disciplina de Endocrinologia da UNICAMP;\*\*\*\* Graduando de Medicina. Aceite: 30-outubro-1995.

## RELATO DO CASO

MJRS, paciente com 57 anos de idade, do sexo feminino, do lar, admitida em dezembro-1994 no Hospital das Clínicas da UNICAMP, queixando-se há 30 dias de perda visual progressiva no olho esquerdo (E), notando também diminuição de acuidade visual no olho direito (D) em menor intensidade, evoluindo para amaurose à E. Ao exame, apresentava-se em regular estado geral; mama E aumentada de volume, quente e hiperemiada, com pele espessada e retração mamilar, sem linfonodomegalia; amaurose no olho E, anopsia temporal D, ausência de reflexo fotomotor direito à E e presença à D; sem outras alterações do exame neurológico e do exame de fundo de olho.

A paciente realizou teste de reserva hipofisária conhecido como megatestes, no qual apresentou hipoglicemia induzida por 5,7 U de insulina regular, com glicemia basal de 81 mg/dL e após insulina apresentou glicemia de 30 mg/dL. O TSH basal era 1,21 uUI/mL e após TRH foi 5,89 uUI/mL. A prolactina basal era 17,80 ng/mL e após TRH foi 39,10 ng/mL, o FSH basal era 1,70 mUI/mL e após GnRH foi 3,90 mUI/mL. O LH basal era 0,10 mUI/mL e após GnRH foi 0,2 mUI/mL.

Os restantes exames laboratoriais eram normais, bem como o exame radiológico simples de tórax e o ultrassom abdominal.

Realizou RX de crânio que evidenciou abaulamento selar com duplo contorno de seu assoalho e tomografia computadorizada de crânio (TC), antes e após administração endovenosa de contraste, mostrando processo expansivo com intensa impregnação pelo contraste iodado, de localização intra-selar com extensão supra-selar comprometendo o quiasma óptico, medindo cerca de 2,2x3,4x1,9 cm em seus maiores eixos, determinando afilamento e deslocamento inferior do assoalho selar. (Fig 1 e 2).

A paciente foi submetida a cirurgia pela via transesfenoidal, através de incisão para-septal semicircular no ósteo narinário com dissecação subpericondril até o osso vômer, abertura do osso, com entrada no seio esfenoidal através de brocas de diamante a ar comprimido, e identificação e abertura da sela túrcica e dura-máter com inspeção microcirúrgica do conteúdo selar, que apresentava aspecto róseo de consistência endurecida e hipervascularizada. O material contendo fragmentos amorfos amarelo-acastanhados foi examinado no pós-operatório em cortes rotineiros de parafina corados pela hematoxilina e eosina; o exame anátomo-patológico mostrou tratar-se de metástase de adenocarcinoma de mama moderadamente diferenciado para hipófise normal. Também, nesse mesmo período, foi realizada

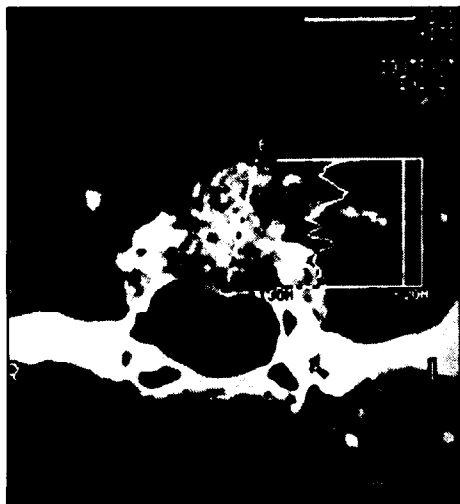


Fig 1. TC com contraste. Corte coronal de sela túrcica mostrando a metástase de adenocarcinoma mamário para a hipófise.

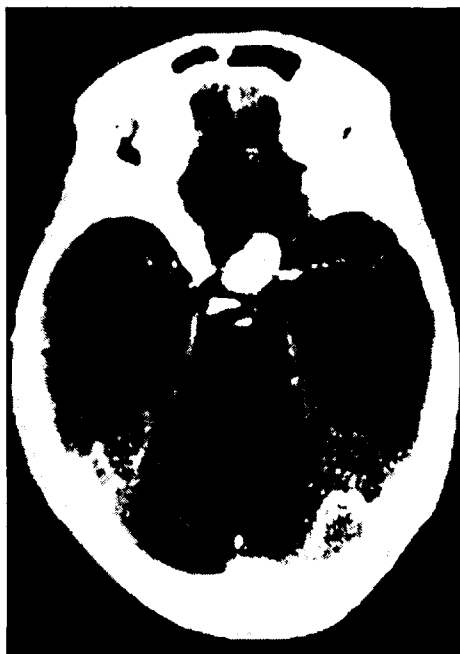

Fig 2. TC com contraste. Corte axial mostrando a metástase de adenocarcinoma mamário para a hipófise.

biópsia de mama E evidenciando adenocarcinoma. No pós-operatório, a paciente evoluiu com diminuição do nível de consciência, sendo repetida TC que mostrou piora do edema perilesional. Em virtude de complicações pulmonares, a paciente faleceu alguns dias após a intervenção cirúrgica.

## DISCUSSÃO

Metástases de carcinoma mamário para a hipófise são mais comuns quando comparadas a outros tumores, como carcinomas gástricos<sup>8,9</sup>. A frequência de metástases de carcinoma de mama para a hipófise varia, na literatura, de 5,3 a 29%<sup>6</sup>. Em estudo de 125 autopsias de mulheres com carcinoma mamário disseminado encontrou-se 29% de metástases hipofisárias, não se notando preferência por lobo hipofisário anterior ou posterior<sup>6</sup>.

A provável razão pela qual é mais comum metástase de carcinoma de mama para a hipófise, se comparada a outros tumores primários, pode ser o fato de que pacientes com esta patologia sobrevivem por período mais longo e avançado da doença, quando é mais frequente a presença de metástases hipofisárias, o que não ocorre em tumores nos quais o paciente evolui para óbito antes de atingir esse período<sup>6</sup>.

No caso relatado, o diagnóstico definitivo somente foi obtido após a cirurgia, já que o quadro clínico de perda visual progressiva com imagem tomográfica mostrando alterações selares, somados a megatestes que caracterizava uma hipófise não responsiva aos fatores liberadores hipotalâmicos para GH, TSH, FSH e LH, com resposta normal apenas para prolactina, não foram suficientes para diferenciar um adenoma não funcionante de uma metástase mamária para a hipófise.

As imagens de metástases para a hipófise se diferem na TC das metástases para outras partes do sistema nervoso central (SNC). Estas últimas aparecem como imagem de anel envolvendo uma porção central hipodensa devido a necrose<sup>5</sup>. Em contraste, metástases na hipófise se apresentam como lesões hipodensas similares a imagens de adenoma hipofisário<sup>6</sup>.

Partindo da premissa de que é difícil fazer o diagnóstico radiológico de certeza, a não ser que possa ser demonstrado crescimento metastático em outra parte do SNC, pode-se dizer que antes da cirurgia o diagnóstico histológico correto não é estabelecido, como no caso relatado. Daí ressaltar a importância da cirurgia no diagnóstico, objetivando a instituição de tratamento apropriado. Além disso, apesar da rara ocorrência, deve-se ter em mente a possibilidade do diagnóstico diferencial entre metástases de tumores extracranianos e adenomas hipofisários<sup>3</sup>.

**Agradecimentos:** Os autores expressam seus agradecimentos ao Prof. Dr. Luciano de Souza Queiroz do Departamento de Anatomia Patológica da FCM UNICAMP pelo incentivo na realização deste estudo.

## REFERÊNCIAS

- Buonaguidi R, Ferdeghini M, Faggionato F, Tusini G. Intracellular metastasis mimicking a pituitary adenoma. *Surg Neurol* 1983; 20:373-378.
- Hatam A, Bergstrom M, Greltz T. Diagnosis of sellar and parasellar lesions by computed tomography. *Neuroradiology* 1979; 18:249-258.
- Hurley TR, D'Angelo CM, Clasen RA, DiGianfilippo A, Ryan WG. Adenocarcinoma metastatic to a growth-hormone-secreting pituitary adenoma: case report. *Surg Neurol* 1992; 37:361-365.
- Kistler M, Pribram HW. Metastatic disease of the sella turcica. *AJR* 1975; 123:13-21.
- Lee KF, Lin S. *Neuroradiology of sellar and juxtaseellar lesions*. Springfield: Charles C Thomas, 1979.
- Marin F, Kovacs KT, Schetthauer BW, Young WF Jr. The pituitary gland in patients with breast carcinoma: a histologic and immunocytochemical study of 125 cases *Mayo Clin Proc* 1992; 67:949-956.
- Post KD, Kasdon LD. Sellar and parasellar lesions mimicking adenoma. In Post KD, Jackson IMD, Reichlin S (eds). *The pituitary adenoma*. New York: Plenum, 1980;159-216.
- Seters AP, Bots GTAM, Dulken H, Luyendijk W, Vielvoeye GJ. Metastasis of an occult gastric carcinoma suggesting growth of a prolactinoma during bromocriptine therapy: a case report with a review of the literature. *Neurosurgery* 1985; 16 :813-817.
- Tecars RJ, Silverman EM. Clinicopathologic review of 88 cases of carcinoma metastatic to the pituitary gland. *Cancer* 1975; 36:216-220.
- Galicich JH, Arbit E - Metastatic brain tumors. In Youmans JR. *Neurological surgery*. Ed 3. Philadelphia: Saunders, 1990; 3204-3222.