

ACESSO CRÂNIO-ORBITOZIGOMÁTICO EM FLAPE ÚNICO

TÉCNICA CIRÚRGICA E RESULTADOS

ALEXANDRE VARELLA GIANNETTI*, RODRIGO MOREIRA FALEIRO**,
FRANCISCO OTAVIANO L. PERPÉTUO***

RESUMO - Descreve-se o acesso crânio-orbitozigomático em flape único, cuja técnica foi aplicada em sete pacientes (cinco aneurismas da artéria basilar, um neurinoma do trigêmeo e um meningioma da asa menor do esfenóide). Os pacientes foram retrospectivamente analisados do ponto de vista estético e submetidos a tomografia computadorizada com reconstruções tridimensionais e multiplanares. O acesso proporcionou maior campo de trabalho, menor profundidade e maiores possibilidades de angulação do microscópio, permitindo a clipagem satisfatória dos aneurismas e a ressecção completa dos tumores. A paralisia do músculo frontal ocorreu em dois casos e a atrofia do músculo temporal provocou defeito estético significativo em dois pacientes. Não houve enoftalmia ou afundamento do flape ósseo. A técnica apresentada pareceu-nos mais simples e acessível ao nosso meio, dispensando o uso de motores, serras elétricas e de miniplacas.

PALAVRAS-CHAVE: acesso cirúrgico, cirurgia de base de crânio, aneurisma intracraniano, técnica operatória.

An *en bloc* cranio-orbitozygomatic approach: surgical technique and results

ABSTRACT - An *en bloc* cranio-orbitozygomatic approach is described. This technique was applied in seven patients (five basilar artery aneurysms, a trigeminal neuroma, a meningioma of the lesser sphenoid wing). The follow-up period ranged from 3 to 50 months. The patients were retrospectively analysed from the cosmetic point of view, and submitted to computerized tomography with three dimensional and multiplanar reconstructions. The access provided a wider operative field with a shorter distance to the pathology and possibility of increased angulation of the microscope. The aneurysms could be clipped and the tumors completely removed in all cases. A frontalis muscle paralysis occurred in two cases, as well as a temporalis muscle atrophy in another two patients. There were no enophthalmos or bone flap displacements. The surgical technique is simple and do not require drills, electric saws and miniplates.

KEY WORDS: surgical approach, skull base surgery, intracranial aneurysm, operative technique.

Durante os últimos anos, várias abordagens à base do crânio têm sido descritas. Todas têm como princípio básico a remoção máxima de estruturas ósseas, permitindo menor retração cerebral. Vários trabalhos têm relatado a remoção da reborda orbitária e/ou do zigoma com diferentes técnicas predominando, contudo, a confecção de craniotomia associada a osteotomia das estruturas da base do crânio separadamente¹⁻¹³. Em 1991, Ikeda e col.¹⁴ publicaram sobre a craniotomia fronto-orbitozigomática temporal em bloco único em dois casos de aneurismas do topo da artéria basilar.

Serviço de Neurocirurgia do Hospital das Clínicas da Universidade Federal de Minas Gerais, Belo Horizonte - MG: *Médico Assistente; **Médico Residente; ***Professor Adjunto e Chefe do Serviço. Aceite: 30-abril-1999.

Dr. Alexandre Varella Giannetti - Rua Agripa Vasconcelos 230 - 30210-030 Belo Horizonte MG - Brasil.

O presente estudo tem como objetivo descrever a técnica usada no serviço de neurocirurgia do Hospital das Clínicas da Universidade Federal de Minas Gerais e verificar suas vantagens, limitações e efeitos estéticos finais.

MÉTODO

No período de 1994 a 1998, sete pacientes foram submetidos ao acesso crânio-orbitozigomático em flape único no tratamento de: cinco casos de aneurismas da artéria basilar, um neurinoma do trigêmeo e um meningioma da asa menor do esfenóide. A técnica cirúrgica para a remoção do flape ósseo foi a mesma em todos os casos. As complicações relacionadas ao acesso cirúrgico foram coletadas. De maneira retrospectiva, os pacientes foram reavaliados do ponto de vista clínico e tomográfico com ênfase nos resultados estéticos. Reconstruções ósseas tridimensionais foram realizadas em todos os casos, com exceção do quarto paciente devido ao óbito. O período mínimo de seguimento foi 3 meses e máximo 50 meses.

Técnica cirúrgica

A cabeça é rodada cerca de 30° a 40° para o lado oposto, estendida ligeiramente e fixada com suporte de três pontos, em plano acima do coração. Um coxim é colocado sob o ombro ipsilateral. A incisão cutânea é feita partindo-se de frente do tragus, subindo em linha reta até à altura da crista temporal. Em seguida, inclina-se anterior e medialmente, sempre logo atrás da linha de implantação do cabelo, terminando na linha mediana. Seguindo a técnica interfascial temporal descrita por Yasargil e col.¹⁵, a dissecação do flape cutâneo é realizada, expondo-se mais amplamente, contudo, a porção lateral da reborda orbitária superior, o processo zigomático do osso frontal, o arco e o osso zigomáticos até o forame zigomático-facial. Com o uso de dissector curvo, a periórbita é delicadamente descolada da face interna do teto e da parede lateral da órbita. O músculo temporal é desinserido da escama temporal e rebatido para baixo e para trás temporariamente. A primeira trepanação é feita atrás da sutura fronto-zigomática. Tal posição permite que metade do orifício tenha acesso à cavidade craniana e a outra metade à órbita¹⁶. A segunda trepanação é feita rente à margem supraorbitária, lateralmente ao forame supraorbitário. A terceira trepanação é realizada no osso parietal próximo à sutura coronal e a quarta na escama temporal, logo acima da inserção do arco zigomático. Usando a serra de Gigli, através de técnica cirúrgica usual, o segundo e terceiro, e a seguir, o terceiro e quarto orifícios de trépanos são unidos entre si. Com o uso de uma goiva Kerrison e a partir do quarto orifício de trépano, uma fenda é aberta margeando a fossa média (paralela ao arco zigomático). Ao atingir a asa maior do esfenóide, curva-se superiormente dirigindo-se até o primeiro orifício. (Fig 1A). Ainda com a goiva Kerrison, e a partir da comunicação conseguida pelo primeiro orifício de trépano, entre a fossa temporal e a órbita, faz-se nova fenda retirando-se a fina lâmina do osso zigomático que compõe a parede lateral da órbita. Com o uso de um guia de serra de Gigli, esta última é passada do segundo ao primeiro orifício de trépano (por sobre o teto orbitário, no espaço epidural). Em seguida a serra é direcionada anteriormente, passa pela fenda da parede lateral da órbita ganhando o seu interior (Figs 1B e 1D). Com o uso de duas espátulas cerebrais a periórbita e o conteúdo orbitário são gentilmente deslocados para baixo e a serra corta o teto da órbita, a cerca de 10 milímetros de profundidade da sua reborda. A seguir, o músculo temporal volta para sua posição original e é totalmente dissecado do arco zigomático. A serra de Gigli corta a porção mais posterior do arco (Fig 1C). Em seguida, uma das extremidades da serra é passada pela fenda que comunica a fossa temporal e a órbita. A outra é passada por dentro e inferiormente da porção mais anterior do arco zigomático (Figs 1C e 1D). Ao ser tracionada, a serra fica internamente ao osso zigomático, cortando-o logo acima da eminência malar. Neste momento, o flape ósseo está praticamente solto, permanecendo fixo apenas pela asa menor do esfenóide. A fratura desta permite sua retirada em monobloco (Fig 1E). O músculo temporal volta a ser rebatido inferior e posteriormente. Com o uso de goiva, a asa menor do esfenóide e partes mais profundas das paredes superior e lateral da órbita são removidas, assim como a asa maior do esfenóide e a escama temporal até o assoalho da fossa média. Estes fragmentos ósseos são utilizados no fechamento, preenchendo as falhas ósseas. Ao final da intervenção, o flape ósseo é fixado apenas com fios de seda 0 através de orifícios feitos na calvária. Não são feitas amarras no osso zigomático, pois as superfícies cortadas ficam firmemente justapostas. A síntese dos planos muscular, subcutâneo e da pele é realizada de maneira convencional.

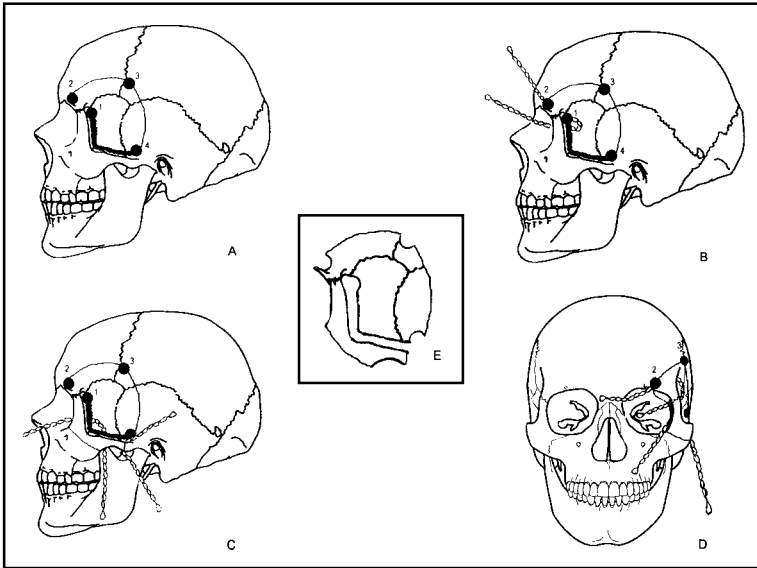


Fig 1 (A a D). Esquema demonstrando os passos do acesso crânio-orbitozigomático

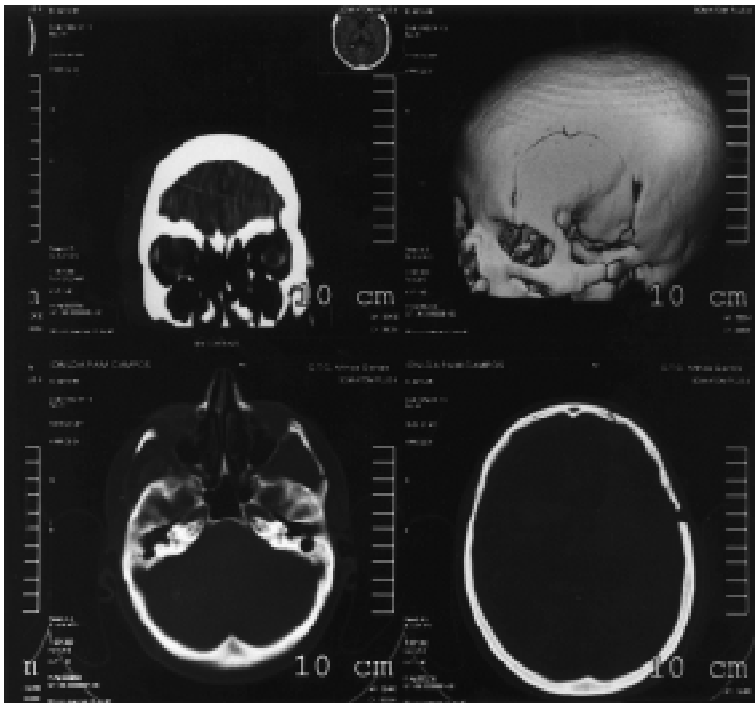


Fig 2. (Caso 7). Tomografia computadorizada em janela óssea e em reconstruções multiplanar e tridimensional.

Tabela 1: Resultados finais dos sete casos apresentados.

Caso	Diagnóstico	Tempo de seguimento	Evolução neurológica	Resultado estético				
				Paresia frontal	Enoftalmia	Atrofia muscular	Afundamento ósseo	Infecção óssea
1	Neurinoma Trigêmio	50 meses	Oftalmoparesia Anestesia facial	Não	Não	Sim	Não	Não
2	Aneurisma topo basilar	13 meses	Oftalmoparesia transitória	Sim	Não	Sim	Não	Não
3	Meningeoma esfenoide	13 meses	Meningite sem sequelas	Não	Não	Não	Não	Não
4	Aneurisma topo basilar e carotídeo	11 meses	Hemiplegia Oftalmoplegia Óbito	Sim	Não	Sim	?	Não
5	Aneurisma topo basilar	9 meses	Oftalmoparesia transitória	Não	Não	Não	Não	Não
6	Aneurisma topo basilar	4 meses	Oftalmoparesia Demência	Não	Não	Sim	Não	Não
7	Aneurisma basilar na cerebelar sup	3 meses	Oftalmoparesia transitória	Não	Não	Sim	Não	Não

RESULTADOS

A Tabela 1 relaciona os sete casos operados com seus resultados finais e complicações.

Três pacientes com aneurismas de basilar (Casos 2, 5 e 7) apresentaram paralisia do nervo oculomotor ipsilateral à abordagem, mas cursaram com recuperação completa. Estes doentes não desenvolveram outros déficits, voltando à atividade normal. O Paciente 6 foi admitido com hemorragia subaracnóide grave. O quadro demencial e a oftalmoparesia têm demonstrado melhora progressiva. A Paciente 4 teve lesão per-operatória da artéria cerebral anterior, provocada pela pinça aplicadora de clipe, no momento da retirada do clipe temporário da artéria basilar. Acredita-se que esta intercorrência tenha sido responsável pelos déficits neurológicos que levaram a longo prazo a escaras, debilidade física e ao óbito.

Dentre as doentes com tumores intracranianos (Casos 1 e 3), a evolução final foi satisfatória, apesar do déficit de movimentação extraocular desenvolvido pela primeira em decorrência da cirurgia. As tomografias computadorizadas (TC) atuais não mostram recidivas tumorais.

Quanto aos resultados estéticos, não foram observados enoftalmia, osteomielite ou afundamento do flape ósseo (certificado pela TC em janela óssea e em reconstruções multiplanar e tridimensionais – Fig 2). A paresia do músculo frontal foi observada em dois pacientes. A atrofia do músculo temporal foi constatada em cinco casos, provocando defeito estético importante em dois deles.

DISCUSSÃO

Porque realizar ressecções ósseas na base do crânio?

A abordagem subtemporal aos aneurismas da bifurcação da artéria basilar descrita e amplamente divulgada por Drake¹⁷ foi sempre criticada por apresentar as seguintes desvantagens:

retração importante do lobo temporal, dificuldade no acesso a bifurcações altas em relação ao dorso selar e pouca visibilização da artéria cerebral posterior contralateral. Na tentativa de contornar estas limitações, Yasargil e col.¹⁸ propuseram a via pterional, transylviana, em que o lobo temporal seria menos retraído, ambas as artérias cerebrais posteriores e suas perfurantes seriam visibilizadas, possibilitando ainda menor manuseio e risco de lesão dos nervos troclear e oculomotor, além do tratamento simultâneo de aneurismas associados da circulação anterior. Entretanto, a identificação dos ramos perfurantes localizados atrás do aneurisma era difícil, os aneurismas em bifurcações altas permaneciam mal visibilizados, o espaço de trabalho era estreito, necessitando de retração das artérias carótida interna e cerebral média além da eventual secção da comunicante posterior. Para solucionar a dificuldade técnica de dissecação das artérias perfurantes encontrada em ambas as técnicas foram propostas as vias “meio a meio”¹⁹, tempopolar²⁰ e pterional-temporal anterior²¹ que consistiam basicamente numa retração posterior da ponta do lobo temporal, permitindo a abordagem em um ângulo de visão oblíquo ao aneurisma, isto é, intermediário entre o anterior da via transsylviana e o lateral da via subtemporal. Contudo, o campo cirúrgico continuava estreito e os aneurismas de bifurcações altas permaneciam mal visibilizados. Para contornar esta última limitação era preciso inclinar o microscópio no sentido ínfero-superior. As estruturas da base do crânio obscureciam entretanto o campo de visão, impedindo tal manobra. As abordagens utilizando as técnicas de cirurgia de base do crânio vieram solucionar esta limitação^{1-8,10,12-14,22}.

Origitano e Al Mefty compararam as diversas vias supracitadas, demonstrando que a subtemporal corresponde a um corredor elíptico e estreito, a transylviana a um corredor piramidal, longo e estreito, enquanto a remoção das estruturas da base do crânio aumentam o campo de visão e reduzem a distância²².

Samson acredita que qualquer via é estreita, sendo obscurecida pelos instrumentos cirúrgicos²². Compartilhamos desta observação e tivemos uma complicação devido à falta de espaço que foi a lesão da artéria cerebral anterior na retirada de um clipe temporário da basilar. A mesma complicação ocorreu com Heros e Lee²¹ em um acesso pterional clássico. De qualquer maneira pensamos que a remoção óssea reduz esta limitação. E por nunca sabermos com antecedência a quantidade de retração e exposição necessárias no per-operatório, preferimos realizar o acesso aqui descrito em todos os casos de lesões da fossa interpeduncular. Como Samson mesmo disse: “é melhor ter ampla exposição e não precisar dela, que necessitar de boa exposição e não a ter”²².

Ressecar apenas a reborda orbitária, o arco zigomático ou ambos ?

As abordagens ântero-laterais à base do crânio correspondem a diversas técnicas as quais têm em comum a confecção de craniotomia fronto-temporal associada a remoção da reborda orbitária e/ou do arco zigomático.

A abordagem supraorbitária descrita por Jane e col.²³ e posteriormente modificada e divulgada por Al Mefty¹⁶ consiste na remoção das rebordas orbitárias superior e lateral associada à craniotomia pterional clássica, em flape ósseo único¹⁶ ou dois separadamente¹⁰. Esta via permite o acesso à órbita, à base anterior do crânio, à região supraselar, ao seio cavernoso e à região da artéria comunicante anterior. Neste último caso sua indicação restringe-se aos aneurismas gigantes ou áqueles apontados para cima onde, ao invés de uma spatulação cerebral maior, o ângulo do microscópio poderia ser aumentado em 20° no sentido cranial.

O acesso subtemporal com secção do arco zigomático em suas extremidades anterior e posterior⁹ permite maior deslocamento caudal do músculo temporal, minimizando assim a elevação do lobo temporal. Se por um lado há redução da spatulação cerebral, por outro os demais inconvenientes da via subtemporal permanecem: não visibilização da artéria cerebral posterior contralateral e seus ramos perfurantes, impossibilidade de tratamento concomitante de aneurismas da circulação anterior. Tal via foi descrita em acessos a aneurismas do terço superior da artéria basilar, mas seus autores acreditam que possa ser usada ainda em patologias da fossa média, incisura da tenda do cerebelo, clivus e seio cavernoso. Neste último caso, acreditamos que o acesso seja

limitado, pois frequentemente as patologias tumorais do seio cavernoso costumam tomar grandes proporções, e assim a remoção cirúrgica ficaria prejudicada.

O acesso zigomático para lesões na cisterna interpeduncular descrito por Fujitsu e Kuwabara⁴ consiste na remoção do arco zigomático, da borda posterior do processo frontal do osso zigomático além da craniotomia fronto-temporal. Esta via promove ampla exposição da base anterior do lobo temporal, permitindo acesso oblíquo e superior à cisterna interpeduncular.

A craniotomia fronto-temporal associada à remoção da reborda orbitária e arco zigomático pode ser confeccionada de diversas maneiras, recebendo as seguintes denominações na literatura: acesso combinado frontotemporal-orbitozigomático⁷, acesso orbitozigomático temporepolar¹⁴, acesso orbitozigomático subtemporal anterior e transsilviano¹⁰, acesso crânio-orbitozigomático^{1,5}, craniotomia orbitozigomática¹³. A grande vantagem deste acesso é sua ampla exposição à região da cisterna interpeduncular, porção alta do clivus, incisura da tenda e seio cavernoso, possibilitando a movimentação do microscópio em várias direções e acessos subtemporal, subfrontal, transsilviano e pré-temporal.

Realizar a craniotomia em monobloco ou em flapes separados?

O acesso crânio-orbitozigomático pode ser realizado de diversas maneiras.

Mickey e col.⁸ realizam inicialmente a remoção da reborda orbitária e do arco zigomático que, permanecendo unidos pelo corpo do zigoma e fixados ao músculo temporal, são rebatidos inferiormente. O segundo flape ósseo é constituído pela craniotomia fronto-temporal clássica. A asa maior do esfenóide e o osso da base média são removidos com goiva. Outros autores^{7,10,12,13} preferem iniciar com a craniotomia, realizando a osteotomia órbito-zigomática posteriormente, pois a ausência do osso da calvária facilita o acesso extradural mais profundo ao teto e parede orbitária, além do acesso à base média.

Hakuba e col.⁶ preferem a craniotomia fronto-temporal com maior extensão posterior e removendo a reborda orbitária superior concomitantemente. Um segundo flape ósseo contém a reborda lateral da órbita, parte do zigoma e seu arco. Um terceiro fragmento ósseo contém a asa maior do esfenóide, englobando a parede lateral da órbita e o assoalho da fossa média até os forames oval e espinhoso. Os três flapes ósseos permanecem aderidos aos músculos temporal e masséter e são rebatidos póstero-lateralmente.

Outra técnica descrita consiste na secção das extremidades do arco zigomático o qual é rebatido inferiormente com o músculo temporal. A craniotomia supraorbitária é realizada a seguir¹⁻³. Neste caso o corpo do osso zigomático não é removido, como nas demais técnicas.

Ikeda e col.¹⁴ foram os primeiros a descrever a remoção óssea em monobloco. Estes autores, assim como os demais supracitados, usam serras elétricas e brocas em motores de alta rotação na confecção da osteotomia basal. A técnica apresentada no presente estudo utiliza apenas a serra de Gigli convencional.

Os autores das técnicas de dois ou mais flapes apontam as seguintes vantagens: 1) facilidade na osteotomia basal com menor laceração dural ou da periórbita. O uso da serra de Gigli nos pareceu bem simples, dispensando motores e serras nem sempre disponíveis em todos os serviços. Pudemos observar laceração da periórbita e dural relacionadas a suas disseções, manobra esta inerente a qualquer técnica; 2) conservação de maior extensão óssea do teto e parede lateral da órbita evitando a enftalmia. Embora nossa casuística seja pequena, não observamos tal complicação em nossos doentes. Isto pode ser devido em parte ao fato de não retirarmos as paredes da órbita até as fissuras orbitárias em todos os casos; 3) em caso de osteomielite, retira-se apenas o flape fronto-temporal, pois o basal por estar envolto por tecido vascularizado como a periórbita poderia ser mantido e tratado com antibióticos. Esta é uma explicação teórica apresentada pelos autores, não sendo citados casos com este tipo de complicação e tratados com sucesso desta maneira.

Todas as técnicas supramencionadas relatam a fixação do arco zigomático (quando este é seccionado separadamente) ou do flape órbito-zigomático através de fios de metal ou miniplacas.

No presente estudo o flape ósseo foi fixado apenas nas regiões fronto-temporais. Deslocamentos ósseos não ocorreram, o que pode ser bem demonstrado nas tomografias de controle a longo prazo tanto com fotografias em janela óssea quanto nas reconstruções tridimensionais.

Dentre as complicações estéticas de paresia do músculo frontal ou atrofia do músculo temporal, estas são observadas pelos outros autores embora poucos relatem seus percentuais. De qualquer maneira nenhuma delas está relacionada à maneira como a remoção óssea é feita ou o flape é fixado no final.

CONCLUSÕES

O acesso crânio-órbitozigomático em flape único descrito no presente artigo mostrou-se útil na abordagem de lesões da região da cisterna interpeduncular, do seio cavernoso e região paraselar, permitindo maior campo de trabalho, menor profundidade e maiores possibilidades de angulação do microscópio cirúrgico.

A técnica descrita pareceu-nos mais simples e mais acessível ao nosso meio por utilizar manobras cirúrgicas corriqueiras, dispensando o uso de miniplacas, sem acarretar maior defeito estético.

REFERÊNCIAS

1. Al Mefty O. The crano-orbital zygomatic approach for intracranial lesions. *Contemp Neurosurg* 1992;14:1-5.
2. Al Mefty O. Meningiomas of the middle cranial base: operative technique. In Al-Mefty O. *Operative atlas of meningiomas*. Philadelphia: Lippincott Raven, 1998:137-175.
3. Day JD, Giannotta SL, Fukushima T. Extradural temporopolar approach to lesions of the upper basilar artery and infrachiasmatic region. *J Neurosurg* 1994;81:230-235.
4. Fujitsu K, Kuwabara T. Zygomatic approach for lesions in the interpeduncular cistern. *J Neurosurg* 1985;62:340-343.
5. Fujitsu K. Crano-orbito-zygomatic approach to the skull base. In Torrens M, Al-Mefty O, Kobayashi S (eds). *Operative skull base surgery*. New York: Churchill Livingstone, 1997:189-205.
6. Hakuba A, Tanaka K, Suzuki T, Nishimura S. A combined orbitozygomatic infratemporal epidural approach for lesions involving the entire cavernous sinus. *J Neurosurg* 1989;71:699-704.
7. Mc Dermott MW, Durity FA, Rootman J, Woodhurst WB. Combined frontotemporal-orbitozygomatic approach for tumors of the sphenoid wing and orbit. *Neurosurgery* 1990;26:107-116.
8. Mickey B, Close L, Schaefer S, Samson D. A combined frontotemporal and lateral infratemporal approach to the skull base. *J Neurosurg* 1988;68:678-683.
9. Pitelli SD, Almeida GM, Nakagawa EJ, Marchese AJT, Cabral ND. Basilar aneurysm surgery: the subtemporal approach with section of the zygomatic arch. *Neurosurgery* 1986;18:125-128.
10. Sekhar LN, Kalia KK, Yonas H, Wright DC, Ching H. Cranial base approaches to intracranial aneurysms in the subarachnoid space. *Neurosurgery* 1994;35:472-483.
11. Sugita K, Kobayashi S, Shintani A, Mutsuga N. Microsurgery for aneurysms of the basilar artery. *J Neurosurg* 1979;51:615-620.
12. Taguchi Y, Tanaka K, Matsuzawa M, Sekino H. A surgical technique to avoid postoperative enophthalmos in the crano-orbital approach. *J Neurosurg* 1996;85:514-517.
13. Zabramski JM, Kiris T, Sankhla SK, Cabiol J, Spetzler RF. Orbitozygomatic craniotomy: technical note. *J Neurosurg* 1998;89:336-341.
14. Ikeda K, Yamashita J, Hashimoto M, Futami K. Orbitozygomatic temporopolar approach for a high basilar tip aneurysm associated with a short intracranial internal carotid artery: a new surgical approach. *Neurosurgery* 1991;28:105-110.
15. Yasargil MG, Reichman MV, Kubik S. Preservation of the frontotemporal branch of the facial nerve using the interfascial temporalis flap for pterional craniotomy: technical article. *J Neurosurg* 1987;67:463-366.
16. Al Mefty O. Suprorbital-pterional approach to skull base lesions. *Neurosurgery* 1987;21:474-477.
17. Drake CG. Bleeding aneurysms of the basilar artery: direct surgical management in four cases. *J Neurosurg* 1961;18:230-238.
18. Yasargil MG, Antie J, Laciga R, Jain KK, Hodosh RM, Smith RD. Microsurgical pterional approach to aneurysms of the basilar bifurcation. *Surg Neurol* 1976;6:83-91.
19. Drake CG. Microsurgical evaluation of the pterional approach to aneurysms of the distal basilar circulation. *Neurosurgery* 1978;3:140-141.
20. Sano K. Temporopolar approach to aneurysms of the basilar artery at and around the distal bifurcation: technical note. *Neurol Res* 1980;2:361-367.
21. Heros RC, Lee SH. The combined pterional/anterior temporal approach for aneurysms of the upper basilar complex: technical report. *Neurosurgery* 1993;33:244-251.
22. Fox JL, Origiano TC, Al Mefty O, Samson D. Surgical approaches to the basilar bifurcation: the pterional approach vs skull base approaches. In Al-Mefty O, Origiano TC, Harkley HL (eds). *Controversies in neurosurgery*. New York: Thieme, 1996:159-168.
23. Jane JA, Pobereskin LH, Winn HR, Butler AB. The supraorbital approach: the technical note. *Neurosurgery* 1982;11:537-542.