

MALFORMAÇÃO DE CHIARI TIPO I

RELATO DE DOIS CASOS COM APRESENTAÇÕES CLÍNICAS POUCO USUAIS

EDUARDO R. PUPPI MORO*, HÉLIO A.G. TEIVE **, SÍLVIA M.P. DE SOUZA***,
FLORISBERTO LAMBRECHT*, LINEU CÉSAR WERNECK****

RESUMO - Relatamos dois casos de malformação de Chiari do tipo I, com apresentações clínicas pouco usuais. O primeiro caso refere-se a uma paciente de 17 anos, com quadro agudo de insuficiência respiratória e o segundo caso a uma paciente com síndrome vestibular associada a síndrome cerebelar leve e cefaléia. Em ambos os casos o exame neurológico demonstrou a presença de nistagmo do tipo “downbeating”. Enfatizamos a valorização da semiologia neurológica, determinando a investigação complementar adequada e o tratamento efetivo.

PALAVRAS-CHAVE: Chiari, insuficiência respiratória, síndromes vestibular e cerebelar, nistagmo “downbeating”.

Type I Chiari malformation: report of two cases with unusual clinical presentation

ABSTRACT - We describe two patients with Chiari type I malformation with unusual clinical presentation. The first one with clinical picture of acute respiratory insufficiency and the second one with vestibular and mild cerebellar syndrome and headache. In both cases the neurological examination demonstrated the presence of “downbeating nystagmus”. We emphasize the value of neurological semiology, determining a correct complementary evaluation and effective treatment.

KEY WORDS : Chiari, respiratory insufficiency, vestibular and cerebellar syndrome, downbeating nystagmus.

A malformação de Chiari tipo I, herniação das tonsilas cerebelares através do forame magno, gera grande interesse clínico neurológico devido a dificuldade diagnóstica, pois mimetiza outras condições em que patologias cerebelares estão envolvidas¹⁻⁵. O diagnóstico, por vezes, é de difícil realização, em face do quadro clínico neurológico multiforme e de exames complementares pouco elucidativos, sendo raras as apresentações com insuficiência respiratória aguda, síndrome vestibular e cerebelar associadas e cefaléia⁶⁻⁹.

Apresentamos aqui dois casos de malformação de Chiari tipo I com apresentação clínica pouco usual, sendo o primeiro com quadro agudo de insuficiência respiratória e o segundo, com quadro vestibular associado a síndrome cerebelar e cefaléia.

RELATO DE CASOS

Caso 1. Paciente feminina, 17 anos, admitida na unidade de terapia intensiva com quadro de dispnéia, cianose, hipoxemia e hipercapnia severa. Havia antecedente de déficit pondero-estatural e retardo do

Disciplina de Neurologia da Faculdade de Medicina da Universidade Federal do Paraná (UFPR):
*Residente de Neurocirurgia, **Professor Assistente de Neurologia, ***Acadêmica de Medicina, ****Professor Titular de Neurologia. Aceite: 23-abril-1999.

Dr. Hélio A.G. Teive - Serviço de Neurologia - Hospital de Clínicas UFPR - Rua General Carneiro 181, 12º andar - 80060-900 Curitiba PR - Brasil. Fax 041 264 3606.

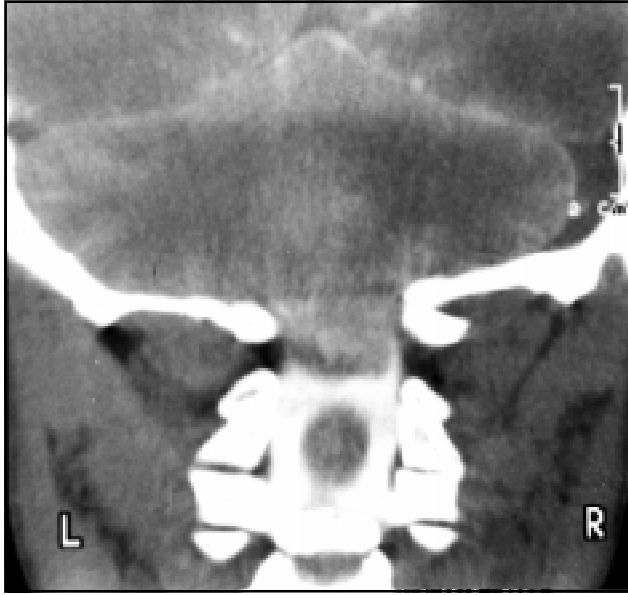


Fig 1. Caso 1. Mielotomografia da junção crânio-cervical, plano coronal, demonstrando a presença de ectopia cerebelar através do forame magno e de siringomielia ao nível da medula espinal cervical.

desenvolvimento dos caracteres sexuais secundários. O exame neurológico evidenciou a presença de nistagmo vertical, tipo “downbeating”, sinais piramidais bilaterais nos membros inferiores, discreta atrofia dos músculos interósseos das mãos bilateralmente e ataxia de marcha (avaliado posteriormente). Não foi possível a realização de exame de ressonância magnética e a mielotomografia da junção crânio-cervical revelou a presença de ectopia cerebelar e de siringomielia na medula espinal cervical (Fig 1). A paciente foi submetida a neurocirurgia descompressiva na região crânio-cervical, com melhora do quadro clínico.

Caso 2. Paciente feminina, 49 anos, história de há dois anos do internamento com quadro de vertigem episódica frequente, associado a sensação de tontura não rotatória constante, cefaléia sub-occipital contínua, de moderada intensidade e dificuldade para deambulação. Neste período foi avaliada em vários serviços de neurologia e fez uso apenas de medicações sintomáticas. Ao exame físico geral não foram encontradas alterações dignas de nota, à exceção da observação de pescoço curto. Ao exame neurológico apresentava nistagmo vertical na mirada vertical para baixo (downbeating), discreta dismetria nos membros

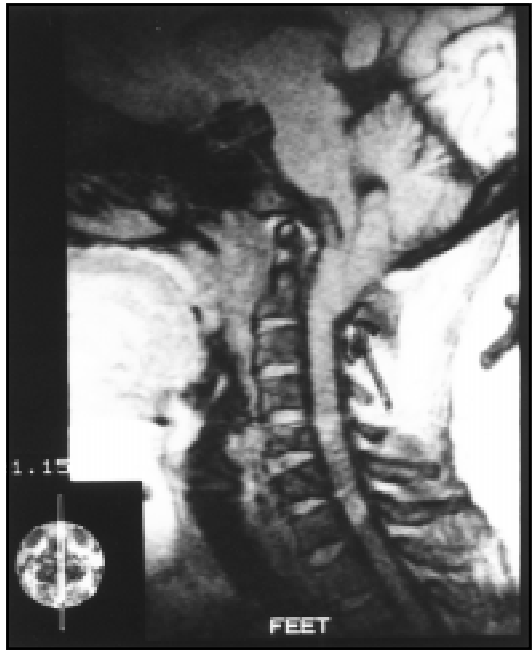

Fig 2. Caso 2, Ressonância magnética da transição encéfalo-medula espinal, plano sagital, demonstrando a presença da malformação de Chiari do tipo I.

superiores, ataxia de marcha discreta (tandem gait) e sinal de Romberg exuberante. O exame de sensibilidade profunda (palestesia e noção de posição segmentar nos membros) foi normal. A paciente foi então investigada com tomografia computadorizada de crânio e planigrafia de junção crânio cervical, as quais se encontravam dentro dos limites da normalidade. O exame de ressonância magnética do encéfalo evidenciou amígdalas cerebelares com formato triangular, descendo através do forame magno até nível de C1-C2 (malformação de Chiari do tipo I). Não foi evidenciada siringomielia (Fig 2). A paciente foi submetida a tratamento neurocirúrgico, com descompressão de fossa posterior, tendo boa evolução clínica no pós-operatório.

DISCUSSÃO

As malformações de Chiari são um grupo de condições originalmente descritas em 1891 e 1896 por Hans Chiari, patologista alemão. Foram descritos 3 graus de herniação de estruturas cerebelares envolvendo ou não o tronco cerebral. Um quarto tipo de malformação foi adicionado à classificação por Arnold/Cleland, sendo elas:

Tipo I: Protrusão caudal das tonsilas cerebelares no canal espinhal cervical; Raramente visto abaixo de C2; Não associada com mielomeningocele; Ocasionalmente pode-se associar hidrocefalia.

Tipo II: Protrusão caudal do vermis cerebelar e da porção inferior do tronco cerebral (medula oblonga e ponte) no canal espinhal; Comumente visto abaixo de C2; Múltiplas anomalias de fossa posterior e cerebrais associadas com a hérnia (mesencéfalo dorsal em forma de “bico”, aumento da massa intermédia, hipoplasia de tentorium); Hidrocefalia quase sempre presente; Concomitância com mielomeningocele ocorre muito frequentemente.

Tipo III: Mesmas características do tipo II associadas a encefalocele occipitocervical.

Tipo IV: Hipoplasia severa ou aplasia de cerebelo, associada a fossa posterior com pequeno tamanho^{1,3,4,5,10,11}.

O termo malformação de Arnold-Chiari, comumente usado na literatura neurológica para designar todos os tipos de herniação das amígdalas cerebelares através do forame magno, deve ser restrito apenas ao tipo 2 e não aos demais tipos¹².

A malformação de Chiari do tipo I, por não ser tão óbvia clinicamente, é geralmente apenas diagnosticada na vida adulta. Corresponde ao deslocamento caudal de mais de 3 mm das tonsilas cerebelares, abaixo do forame magno. Esta herniação raramente atinge um nível abaixo da segunda vértebra cervical (C2). O tronco cerebral é posicionado normalmente na maioria dos pacientes e siringo-hidromielia é vista comumente. Este tipo de malformação não é associado com mielomeningocele, e hidrocefalia surge entre 10% e 25% dos casos^{1,2,10,11,13}.

Entre as anormalidades associadas pode-se encontrar siringomielia em 30 a 60% dos casos (entre 60 e 90 % dos casos sintomáticos), anormalidades esqueléticas em 25%, invaginação basilar em 25 a 50 % e malformação de Klippel-Feil entre 5 e 10 % dos casos¹⁰.

Várias teorias tentam explicar a origem desta anomalia. A mais aceita enfatiza a dificuldade do rápido restabelecimento do equilíbrio da pressão líquórica após manobras de Valsalva, havendo um vetor de força centrífugo à cavidade craniana em direção ao compartimento intra-espinhal, resultando na migração caudal das tonsilas através do forame magno. Condições que impeçam o fluxo líquórico no forame de Magendie, como septações ou adesões na região, ou pressões intra-espinhais artificialmente baixas em “shunts” lomboperitoneais estão associadas com o aumento da incidência da malformação^{11,13}.

A apresentação clínica é multiforme, com os sintomas variando conforme a disfunção da medula espinhal cervical, compressão primária do tronco cerebral ou cerebelo^{4,5,14-16}. A compressão do cerebelo acarreta ataxia e nistagmo, particularmente o nistagmo vertical, na mirada vertical para baixo, conhecido como “downbeating nystagmus”^{14,15}.

Halmagyi e colaboradores, em uma revisão de 62 pacientes com “downbeating nystagmus” publicada em 1983, encontraram 25% dos pacientes com ectopia cerebelar¹⁴. Du Pasquier e colaboradores definem o nistagmo “downbeating” como decorrente de desequilíbrio do sistema vestibular central e relaciona três principais etiologias, quais sejam, lesões da junção crânio-cervical, principalmente a malformação de Chiari, doenças da porção inferior do tronco encefálico e do cerebelo e distúrbios tóxicos e metabólicos, como o abuso de tolueno, e as deficiências de vitaminas B1 e B12 ou de magnésio¹⁵.

Quando o tronco cerebral está envolvido pode ocorrer cefaléia ou dor na nuca e alterações dos nervos cranianos baixos, causando paresia facial, nistagmo vertical, paralisia bulbar, atrofia ou fasciculações da língua, alterações da função respiratória e “drop attacks”^{2-5,16,17}.

No presente relato, o primeiro caso refere-se a uma paciente jovem internada com quadro de insuficiência respiratória aguda, com hipoventilação de origem central, secundária a descompensação aguda de uma malformação de Chiari do tipo I, associada com siringomielia cervical até então não diagnosticada.

Fish e colaboradores enfatizaram a parada respiratória como uma complicação de ectopia cerebelar em adultos⁹.

Halpin e colaboradores descreveram o caso de uma paciente do sexo feminino, septuagenária (77 anos), que desenvolveu quadro de perda da consciência e insuficiência respiratória aguda, associado a sinais neurológicos de disfunção de tronco encefálico e do cerebelo. Na investigação foi detectada a presença de malformação de Chiari do tipo I. Este relato enfatiza a apresentação pouco usual da malformação de Chiari com descompensação clínica na oitava década de vida e com insuficiência respiratória aguda. Não há uma explicação definida da descompensação súbita de uma malformação congênita, contudo o papel do trauma, as alterações degenerativas da coluna cervical e mesmo a doença cérebro-vascular, poderiam contribuir para a deteriorização neurológica⁸.

Outro distúrbio respiratório encontrado em associação com a malformação de Chiari é a síndrome da apnéia do sono obstrutiva⁶⁻⁹.

A malformação de Chiari pode provocar disfunção da medula espinhal com quadro clínico de disestesia de tronco e extremidades, paresia de membros superiores, com hipo/atrofia de musculatura das mãos, espasticidade nos membros inferiores, perdas sensitivas dissociadas (dor/temperatura) no tronco e membros superiores e incontinência urinária^{2-5,16}.

Paul e colaboradores em estudo realizado em 1983, revisando 71 casos de malformação de Chiari do tipo I, encontraram, como manifestações clínicas mais comuns, a dor em 69% dos pacientes, fraqueza muscular em 56 %, parestesias/déficit sensitivo em 52% e desequilíbrio em 40%. Os sinais do exame físico neurológico definiram uma síndrome de compressão do forame magno em 22% dos casos, síndrome medular do tipo central em 65% e síndrome cerebelar em 11%⁵.

Quanto aos achados do exame físico geral deve-se lembrar os estudos de Caetano de Barros e colaboradores, em brasileiros nordestinos com platibasia e impressão basilar, muitas vezes associadas a malformação de Chiari, descrevendo a presença do pescoço extremamente curto nestes pacientes¹⁸⁻²⁰.

No segundo caso relatado encontramos basicamente uma associação clínica de sintomas vestibulares, com presença do sinal de Romberg (sem déficit da sensibilidade profunda), com quadro de ataxia cerebelar discreta e queixa de cefaléia sub-occipital.

Stovner analisou a cefaléia associada com a malformação de Chiari do tipo I e define-a como semelhante à cervicogênica, acompanhada frequentemente por tontura, e por vezes desencadeada por tosse. As hipóteses fisiopatogênicas seriam a hipertensão intracraniana, a compressão do tronco encefálico e a degeneração da parte central da medula espinhal¹⁷.

A síndrome vestibular consiste de vertigem, associada a náusea, vômitos, nistagmo espontâneo e instabilidade postural^{16,21}. A síndrome cerebelar tem sinais bem definidos como dismetria, disdiadococinesia, manobra do rechaço presente, tremor intencional, ataxia de tronco e de marcha, fala escandida, reflexos profundos pendulares, hipotonia muscular, distasia e pode também apresentar nistagmo¹⁶. Por vezes doenças que acometem o cerebelo manifestam-se com sintomas vestibulares. Um exemplo desta situação são os acidentes vasculares encefálicos, particularmente o infarto do cerebelo (acometendo a sua porção inferior), os quais muitas vezes são avaliados como sendo distúrbios vestibulares agudos (neuronite vestibular, entre outros diagnósticos)^{21,22}.

A separação semiológica entre quadros vestibulares e cerebelares pode desta forma não ser tão bem definida clinicamente e, eventualmente, estas síndromes podem estar associadas^{22,23}.

Baloh e colaboradores estudaram o balanço corporal em pacientes portadores de patologia cerebelar (atrofia cerebelar) e vestibular (lesão vestibular periférica bilateral, como por exemplo as de natureza ototóxica), através de posturografia estática e dinâmica. Os autores demonstraram claramente que nenhuma das medidas do exame de posturografia foi fidedigna para distinguir os dois grupos de pacientes. Tanto os pacientes com quadro vestibular como os com quadro cerebelar tinham aumento do balanço corporal com o fechamento dos olhos, critério este tradicionalmente aceito para a confirmação de lesões vestibulares e não cerebelares (é a base do sinal de Romberg)²³.

No segundo caso relatado enfatiza-se que os sinais vestibulares, mais evidentes clinicamente que os cerebelares, são decorrentes da disfunção da porção inferior do cerebelo e suas vias vestibulares (cerebelo-vestibular).

A radiografia simples da junção crânio-cervical ou o estudo com planigrafia pode trazer indícios indiretos da presença de malformação de Chiari pela observação de platibasia, impressão basilar, malformação de Klippel-Feil, occipitalização do atlas, disrafias estas que acompanham a malformação de Chiari com grande frequência^{1,3-5,10,11}.

A posição das tonsilas cerebelares é de difícil avaliação no exame de tomografia computadorizada do crânio, desta forma o uso de contraste intratecal é necessário para um estudo tomográfico mais detalhado. O estudo de mielotomografia pode definir a presença da malformação de Chiari do tipo I. A imagem através de ressonância magnética é sem sombra de dúvida a melhor técnica para mostrar a anatomia da região de tronco cerebral, cerebelo e região cervical, comumente afetadas pela malformação de Chiari. Cortes sagitais ponderados em T1 através do tronco cerebral, acima da região cervical, podem demonstrar que as tonsilas cerebelares estão alongadas e se estendendo abaixo do nível do forame magno. Comumente siringomielia é observada associada com certo grau de compressão medular^{1,10,11,13,24}.

Opções terapêuticas incluem tratamento clínico sintomático com fisioterapia ou intervenção cirúrgica. Pacientes assintomáticos sem siringomielia são acompanhados clinicamente, principalmente através de ressonância magnética. Sintomas significativos ou progressivos pedem tratamento cirúrgico que consiste na descompressão da fossa posterior. É realizada uma craniectomia sub-occipital de aproximadamente 3 cm, com remoção do arco posterior do atlas, objetivando o restabelecimento do fluxo líquórico na fossa posterior, cabendo ao cirurgião avaliar a necessidade de eletrocoagulação, ressecção de tonsilas ou retração das tonsilas através de pontos ancorados na dura-máter^{3-5,11}.

A malformação de Chiari tipo I é a mais benigna dos 4 tipos de anomalias descritas por Chiari e tem apresentação clínica multiforme. Deve ser sempre lembrada em pacientes com síndrome vestibular associada a síndrome cerebelar, particularmente quando se encontra a presença de nistagmo do tipo "downbeating". Outra apresentação clínica pouco usual é a com insuficiência respiratória aguda. O exame de neuroimagem de escolha é a ressonância magnética, a qual sempre confirma o diagnóstico.

REFERÊNCIAS

1. Ball WS Jr, Crone KR. Chiari I malformation from Dr. Chiari to MR imaging. *Radiology* 1995;195:602-604.
2. Susman J, Jones C, Wheatley D. Arnold-Chiari malformation: a diagnostic challenge. *AFP* 1989;39:207-211.
3. Cahan LD, Bentson JR. Considerations in the diagnosis and treatment of syringomyelia and the Chiari malformation. *J Neurosurg* 1982;57:24-31.
4. Mohr PD, Strang FA, Sambrook MA, Boddie HG. The clinical and surgical features in 40 patients with primary cerebellar ectopia (adult Chiari malformation). *Quart J Med* 1977;181:85-96.
5. Paul KS, Lye RH, Strang FA, Dutton J. Arnold-Chiari malformation: review of 71 cases. *J Neurosurg* 1983;58:183-187.
6. Pasterkamp H, Cardoso ER, Booth FA. Obstructive sleep apnea leading to increased intracranial pressure in a patient with hydrocephalus and syringomyelia. *Chest* 1989;95:1064-1067.
7. Papasozomenos S, Roessmann U. Respiratory distress and Arnold-Chiari malformation. *Neurology* 1981;31:97-100.
8. Halpin DMG, Trend P, Symon L, Harding AE. Type 1 Arnold-Chiari malformation in a 77 year old woman. *J Neurol Neurosurg Psychiatry (Letter)* 1990;53:88-89.
9. Fish DR, Howard RS, Willes CM, Symon L. Respiratory arrest: a complication of cerebellar ectopia in adults. *J Neurol Neurosurg Psychiatry* 1988;51:714-716.
10. Osborn, AG. Disorders of neural tube closure. In Osborn AG (ed). *Diagnostic neuroradiology*. St. Louis: Mosby-Year Book 1994:15-24.
11. Oakes WJ. Chiari malformations and syringohidromyelia. In Rengachary SS, Wilkins RH (eds). *Principles of neurosurgery*. Hong Kong: Mosby-Wolfe, 1994;9:2-8.
12. Blumenthal DT, Riggs JE. Please don't call me "Arnold-Chiari" unless you mean it. *Arch Neurol* 1997;54:16.
13. Stovner, LJ; Bergan, U; Nilsen, G; Sjaastad, O. Posterior cranial fossa dimensions in the Chiari I malformation: relation to pathogenesis and clinical presentation. *Neuroradiology* 1993;35:113-118.
14. Halmagyi GM, Rudge P, Gresty MA, Sanders MD. Downbeating nystagmus: a review of 62 cases. *Arch Neurol* 1983;40:777-784.
15. Du Pasquier R, Vingerhoets F, Safran AB, Landis T. Periodic downbeat nystagmus. *Neurology* 1998;51:1478-1480.
16. Haerer AF. Coordination. In Haerer AF. *DeJong's the neurologic examination*. 5.Ed., Philadelphia: Lippincott Company, 1992:400-401.
17. Stovner LJ. Headache associated with the Chiari type 1 malformation. *Headache* 1993;33:175-181.
18. Barros MC, Pernambuco J, Hazin M, Maia JA, Ataíde L. Observações sobre casos de platibasia e impressão basilar em brasileiros nordestinos. *Neurobiologia* 1957;20:165-169.
19. Barros MC. Contribuição ao estudo da impressão basilar associada a malformação de Arnold-Chiari. Tese. Recife, 1959.
20. Barros MC, Farias W, Ataíde L, Lins S. Basilar impression and Arnold-Chiari malformation: a study of 66 cases. *J Neurol Neurosurg Psychiatry* 1968;31:596-605.
21. Hotson JR, Baloh RW. Acute vestibular syndrome. *N Engl J Med* 1998;339:680-685.
22. Norrving B, Magnusson M, Holtas S. Isolated acute vertigo in the elderly: vestibular or vascular disease? *Acta Neurol Scand* 1995;91:43-48.
23. Baloh RW, Jacobson KM, Beykirch K, Honrubia V. Static and dynamic posturography in patients with vestibular and cerebellar lesions. *Arch Neurol* 1998;55:649-654.
24. Aboulez AO, Sartor K, Geyer CA, Gado MH. Position of cerebellar tonsils in the normal population and in patients with Chiari malformation: a quantitative approach with MR imaging. *J Comput Assist Tomogr* 1985;9:1033-1036.