

# POLICONDRITE RECIDIVANTE ASSOCIADA A MENINGOENCEFALITE

## Relato de caso

*Sônia M. Dozzi Brucki<sup>1</sup>, Maria Sheila Guimarães Rocha<sup>2</sup>*

**RESUMO** - Policondrite é entidade com acometimento recorrente de qualquer cartilagem, principalmente nasal e auricular, apresenta evolução progressiva e recorrente. Está raramente associada a afecção do sistema nervoso. Descrevemos um paciente cuja manifestação inicial foi de meningoencefalite, com posterior recorrência do quadro seguido de condrite auricular e nasal. Essa associação distingue-se pela raridade e pelo fato de que o quadro neurológico antecedeu a policondrite. Seu reconhecimento permitiu o tratamento adequado e evolução satisfatória com corticosteróides e methotrexato.

**PALAVRAS-CHAVE:** policondrite recidivante, meningoencefalite, meningite, sistema nervoso central.

Relapsing polychondritis associated with meningoencephalitis: case report

**ABSTRACT** - Polychondritis is a disease manifesting as an episodic inflammation of cartilagenous structures throughout the body with progressive course. We describe a patient with a presentation picture of two episodes of meningoencephalitis and after the outcome with polychondritis. Neurological involvement is rare in this disease as neurologic presenting symptoms do. The diagnostic precision was determinant for a satisfactory outcome with corticosteroids and methotrexate.

**KEY WORDS:** relapsing polychondritis, meningoencephalitis, meningitis, central nervous system.

A policondrite caracteriza-se por ser uma afecção em geral progressiva e recidivante de inflamação de qualquer estrutura cartilaginosa do corpo, especialmente a cartilagem nasal e os pavilhões auditivos. O primeiro caso da doença foi descrito em 1923<sup>1</sup>. A partir de então, outros foram relatados, porém, com rara associação a quadros neurológicos, sendo documentados: neurite óptica<sup>2</sup>, paralisia de nervos cranianos<sup>2-7</sup>, acidente vascular cerebral<sup>8</sup> e meningite<sup>9-12</sup>. O curso da doença é progressivo, com destruição e degeneração de cartilagens, podendo levar à morte por comprometimento respiratório obstrutivo, secundário ao colapso das cartilagens laríngeas e traqueais<sup>5, 13-17</sup>. Os critérios de McAdam e col.<sup>5</sup> têm sido aceitos para o diagnóstico desta entidade (Tabela 1), embora outros autores<sup>15</sup> os tivessem revisto e simplificado (Tabela 2). Descrevemos um paciente com dois episódios de meningoencefalite e posterior aparecimento de quadro de policondrite.

### CASO

Paciente masculino, 55 anos, mecânico, 3 anos de es-

colaridade, natural de Santa Catarina e procedente de São Paulo. Procurou nosso hospital (em junho de 1998) com cefaléia, febre e, segundo familiares, expressando-se por frases desconexas. Ao exame apresentava-se confuso, com episódios de sonolência, febril e rigidez de nuca evidente. Foi submetido à tomografia computadorizada (TC) de crânio, com resultado dentro da normalidade; e a exame de líquido cefalorraqueano (LCR), por punção lombar, mostrava 277 células/mm<sup>3</sup> (78% de neutrófilos, 18% de linfócitos, 4% de monócitos), dosagens de glicose, proteínas e cloretos normais. A cultura do LCR foi negativa, assim como as reações imunológicas para toxoplasmose, cisticercose e lues. A pesquisa de antígenos do *Mycobacterium tuberculosis* pela técnica de PCR também foi negativa. Foi feita a hipótese de meningoencefalite de origem bacteriana, sendo prescrita ceftriaxona (4,0 g/dia). O paciente apresentou melhora clínica importante e o LCR pré-alta hospitalar mostrava 14 leucócitos/mm<sup>3</sup> (89% linfócitos), glicose, proteínas, cloretos dentro da normalidade e cultura negativa. Em agosto de 1998 retornou ao hospital, com quadro de febre (38°C), confusão mental e cefaléia há 8 dias. Apresentava-se desorientado temporal e espacialmente e com rigidez nuchal. Feita punção lombar, o exame de LCR mostrava 122 leucócitos/mm<sup>3</sup> (78%

Serviço de Neurologia do Hospital Santa Marcelina, São Paulo SP, Brasil: <sup>1</sup>Doutora em Medicina, preceptora; <sup>2</sup>Doutora em Medicina, chefe do Serviço.

Recebido 2 Fevereiro 2001, recebido na forma final 23 Março 2001. Aceito 30 Março 2001.

*Dra. Sônia M.D. Brucki - Rua Humberto I 740/123 - 04018-032 São Paulo SP - Brasil. E-mail: sbrucki@uol.com.br*

*Tabela 1. Critérios diagnósticos para policondrite (McAdam et al, 1976)<sup>F</sup>.*

1. Três ou mais características presentes e confirmação por biópsia:
2. condrite recorrente de ambas as orelhas
3. poliartrite inflamatória não erosiva
4. condrite das cartilagens nasais
5. inflamação de estruturas oculares: conjuntivite, ceratite, esclerite/episclerite e/ou uveíte
6. condrite do trato respiratório envolvendo cartilagens laríngeas e/ou traqueais
7. dano coclear e/ou vestibular manifestado por perda auditiva sensorial, *tinnitus* e/ou vertigem

*Tabela 2. Critérios diagnósticos revisados (Damiani & Levine)<sup>15</sup>.*

- um ou mais critérios de McAdam e confirmação histológica de condrite
- condrite em duas ou mais localizações anatômicas e resposta à corticoterapia e/ou dapsona

*Tabela 3. Achados histopatológicos na biópsia de cartilagem<sup>4,16,25</sup>.*

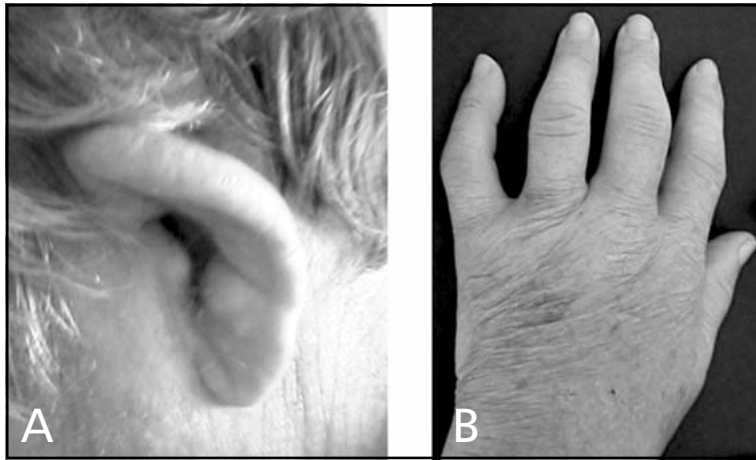- perda da coloração basofílica da matriz cartilaginosa
- vacuolização e picnose dos condrócitos
- inflamação policondral
- destruição da cartilagem com substituição por tecido fibroso
- perda da distinção entre cartilagem e tecido conectivo; proliferação pericondral fibrocítica e capilar endotelial, com infiltrado celular perivascular

neutrófilos, 18% linfócitos, 8% monócitos) e cultura negativa. *Acinetobacter sp* foi identificada na cultura de urina, tendo sido tratado com cefepima, por 21 dias, houve melhora do quadro neurológico neste período. TC e ressonância magnética (RM) de crânio documentaram redução volumétrica do parênquima encefálico, de grau moderado para a idade. O paciente recebeu alta com exame do LCR dentro da normalidade, porém, permaneceu com déficit de memória recente, prolixidade, hipergrafia e inflexibilidade de pensamentos. Em julho de 1999 apresentou artrite das articulações interfalangeanas de mãos, pés e tornozelos. Além disso, queixava-se de dor e demonstrava edema, rubor e dolorimento dos pavilhões auditivos. Na Figura 1 é apresentada fotografia da orelha esquerda do paciente. Realizadas provas de atividade inflamatória observando-se: VHS – 121 mm (1ª hora), proteína C reativa de 192 mg/L, alfa-1 glicoproteína ácida de 309 mg/dl, fator reumatóide inferior a 20 UI/mL, pesquisa de células LE negativa, pesquisa de anticorpos antinúcleo (FAN) e anti-DNA negativas, dosagens de frações C3 e C4 do complemento normais. As dosagens de ácido úrico, hormônios tireoideanos, e as provas de função hepática e renal estavam dentro da normalidade. Sorologias para hepatites B e C negativas. Foi submetido à cintilografia óssea que demonstrava hiperconcentração difusa de radio-

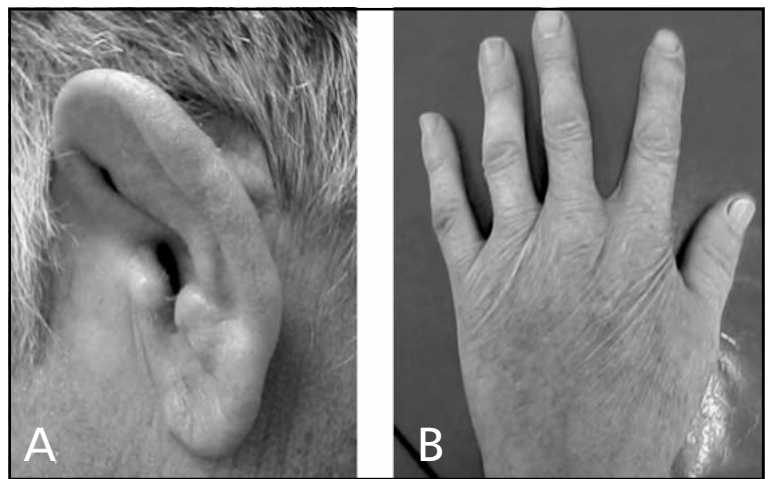
isótopo nas faces articulares dos joelhos, tornozelos, ossos do pé, punhos e metacarpo; bem como nas articulações interfalangeanas do 1º ao 4º dedos da mão direita. Foi reinternado para investigação, com suspeita de policondrite. Submeteu-se à biópsia de pavilhão auditivo esquerdo, com diagnóstico anatomopatológico de condrite. Procedeu-se ao rastreamento para neoplasia, com TC de tórax e abdômen que foram normais; dosagens de alfa-fetoproteína e antígeno carcinoembrionário também normais. Houve melhora da condrite com prednisona (60 mg/dia) como pode ser constatado na Figura 2. Durante acompanhamento ambulatorial, o paciente teve episódios de epistaxe e desabamento parcial do nariz, optando-se pela introdução de quimioterapia com methotrexato. O paciente permanece assintomático, com normalização das provas de atividade inflamatória, em uso de methotrexato (10mg/semana) e prednisona (20 mg/dia). Retornou às suas atividades habituais sob supervisão dos filhos.

## DISCUSSÃO

Os relatos de complicações neurológicas na evolução da policondrite recidivante são escassos<sup>2-6</sup> e ainda mais raras as descrições de meningoencefalites ou meningites<sup>9,11,12,17</sup>. O primeiro relato de meningi-



*Fig 1. Pré-tratamento: A) aspecto do pavilhão auditivo esquerdo: edema e queda da hélice; B) artrite das articulações metacarpo-falangeanas e interfalangeanas da mão esquerda.*



*Fig 2. Pós-tratamento: A) aspecto do pavilhão auditivo esquerdo; B) mão esquerda.*

te foi feita em 1988, por Brod & Booss<sup>9</sup>, relatando três casos com pleocitose líquórica, de predomínio linfocítico e culturas negativas. Em 1996, foi publicado caso de um paciente com meningite asséptica inicialmente, que evoluiu com policondrite e melhorou com azathioprina; um segundo episódio de irritação meníngea, acompanhou-se de celularidade líquórica de predomínio neutrofílico<sup>11</sup>. Este paciente foi o primeiro relato em que a pleocitose líquórica precedeu o desenvolvimento de policondrite. Nosso paciente seria o segundo caso, pelo que pudemos rever na literatura. Também em 1996, foi descrito um paciente com policondrite e seis episódios de meningite asséptica, com predomínio neutrofílico; o último evento foi tratado apenas com corticosteróide, havendo remissão completa<sup>12</sup>. O diagnóstico de policondrite recidivante baseia-se nos sinais clínicos<sup>5,15</sup>, achados de biópsia de cartilagem<sup>5,16,25</sup> e resposta ao tratamento<sup>15</sup>. O atraso no diagnóstico influenciou a morbi-mortalidade<sup>18</sup>. Em uma série de 66 pacientes, o tempo para diagnóstico foi de 2,9

anos, em média, sendo maior do que um ano em 68% dos casos<sup>16</sup>.

A patogênese do acometimento do sistema nervoso central ainda não é completamente esclarecida. Parece estar relacionada à arterite cerebral, pois alguns pacientes relatados exibiam evidências histopatológicas de vasculite cerebral<sup>10,17</sup>, bem como alguns achados em RM sugestivos de tal diagnóstico<sup>17,19</sup>. Outra possibilidade patogênica seria a presença de resquícios de notocorda no sistema nervoso central, atuando como antígenos. A policondrite estaria relacionada a anticorpos ao colágeno do tipo II presente nas cartilagens, no trato uveal e na notocorda, porém não no sistema nervoso central maduro<sup>9,16,20</sup>. Estes anticorpos têm sido encontrados em indivíduos nas crises agudas de policondrite<sup>16, 20, 21</sup>. A susceptibilidade à doença parece também estar relacionada aos antígenos do complexo HLA-DR4<sup>22, 23</sup>. Os dados acima, bem como a boa resposta à corticoterapia, sugerem um mecanismo imunológico como substrato para as manifestações clínicas.

Neste caso, o paciente apresentou dois episódios de meningite asséptica precedendo a deflagração da poliartrite e condrite auricular. Embora não tenha apresentado sinais compatíveis de vasculite à RM de encéfalo, as alterações confusionais e cognitivas sugerem um processo vasculítico do sistema nervoso central. Pudemos correlacionar os acometimentos típicos da policondrite ao das meningoencefalites, uma vez que a extensa pesquisa por afecções que justificassem as manifestações neurológicas mostrou-se negativa. *A posteriori* o diagnóstico foi confirmado pela biópsia da cartilagem auricular, preenchendo os critérios descritos<sup>4,16,25</sup> (Tabela 3). Além disso, o paciente apresentou evolução favorável com imunossupressores. Segundo dados de literatura, a corticoterapia suprime de modo eficaz o surto agudo e diminui a frequência e a gravidade dos ataques na fase de manutenção. Várias drogas imunossupressoras têm sido tentadas para o tratamento coadjuvante<sup>5,11,16</sup>. Neste caso, optamos por methotrexato com boa resposta, não ocorrendo maiores recrudescências e possibilitando a redução da dose de corticóide. Em estudo prévio, este imunossupressor mostrou-se a droga mais eficaz para o tratamento<sup>16</sup>.

O reconhecimento de acometimento neurológico nesta entidade permite início mais rápido do tratamento, melhorando a evolução. Séries de casos da literatura têm demonstrado aumento da sobrevida nos anos mais recentes<sup>5, 14, 16, 24</sup>.

## REFERÊNCIAS

- Jaksch-Watenhorst R. Polychondropathia. Wien Arch Inn Med 1923;6:93-100.
- Kaye RL, Sones DA. Relapsing polychondritis - clinical and pathologic features in 14 cases. Ann Intern Med 1964;60:653-664.
- Rucker CW, Ferguson RH. Ocular manifestations of relapsing polychondritis. Arch Ophthalmol 1965;73:46-48.
- Hughes RAC, Berry CL, Seifert M, Lessof MH. Relapsing polychondritis: three cases with a clinicopathologic study and literature review. Q J Med 1972;41:363-380.
- McAdam LP, O'Halan MA, Bluestone R, Pearson CM. Relapsing polychondritis. Medicine 1976;55:193-215.
- Sundaram MBM, Rajput AH. Nervous system complications of relapsing polychondritis. Neurology 1983;33:513-515.
- Marie I, Levesque H, Cailleux N, Courtois H, Mihout B, Iasci L. Diplopia as the first manifestation of relapsing polychondritis. Ann Rheum Dis 1998;57:634-636.
- Hull RG, Morgan SH. The nervous system and relapsing polychondritis. Neurology 1984;34:557.
- Brod S, Booss J. Idiopathic CSF pleocytosis in relapsing polychondritis. Neurology 1988;38:322-323.
- Stewart SS, Ashizawa T, Dudley AW, Goldberg JW, Lidsky MD. Cerebral vasculitis in relapsing polychondritis. Neurology 1988;38:150-152.
- Berg AM, Kasznica J, Hopkins P, Simms R. Relapsing polychondritis and aseptic meningitis. J Rheumatol 1996;23:567-569.
- Ragnaud JM, Tahbaz A, Morlat SS, Gin H, Aubertin J. Recurrent aseptic purulent meningitis in a patient with relapsing polychondritis. Clin Infect Dis 1996;22:374-375.
- Ridgway HB, Hansotia PL, Schorr WF. Relapsing Polychondritis: unusual neurological findings and therapeutic efficacy of dapsone. Arch Dermatol 1979;115:43-45.
- Miyasaka LS, Andrade Junior A, Bueno CE, Atallah NA. Relapsing polychondritis. São Paulo Med J 1998;116:1637-1642.
- Damiani JM, Levine HL. Relapsing polychondritis- report of ten cases. Laryngoscope 1979;89:929-944.
- Trentham DE, Le CH. Relapsing Polychondritis. Ann Intern Med 1988;129:114-122.
- Kothare SV, Chu CC, VanLandingham K, Richards KC et al. Migratory leptomeningeal inflammation with relapsing polychondritis. Neurology 1998;51:614-617.
- Heman-Ackah YD, Remley KB, Goding GS Jr. A new role for magnetic resonance imaging in the diagnosis of laryngeal relapsing polychondritis. Head Neck 1999;21:484-489.
- Massry GG, Chung SM, Selhorst JB. Optic neuropathy, headache, and diplopia with MRI suggestive of cerebral arteritis in relapsing polychondritis. J Neuroophthalmol 1995;15:171-175.
- Foidart JM, Abe S, Martin GR et al. Antibodies to type II collagen in relapsing polychondritis. N Engl Med J 1978;299:1203-1207.
- Terato K, Shimozuru Y, Katayama K et al. Specificities to antibodies to type II collagen in rheumatoid arthritis. Arthritis Rheum 1990;33:1493-1500.
- Zeuner M, Straub RH, Rauh G et al. Relapsing polychondritis: clinical and immunogenetic analysis of 62 patients. J Rheumatol 1997;24:96-101.
- Lang B, Rothenfusser A, Lanchbury JS et al. Susceptibility to relapsing polychondritis is associated with HLA-DR4. Arthr Rheum 1993;36:660-664.
- Michet CR Jr, McKenna CH, Luthra HS, O'Fallon WM. Relapsing polychondritis: survival and predictive role of early disease manifestations. Ann Intern Med 1986;104:74-78.
- Lee-Chiong TL. Pulmonary manifestations of ankylosing spondylitis and relapsing polychondritis. Clin Chest Med 1998;19:747-757.