

ESPONDILODISCITE CERVICAL ESPONTÂNEA CAUSADA POR *Salmonella typhi* EM PACIENTE IMUNOCOMPETENTE

Asdrubal Falavigna¹, Fernando Antonio Patriani Ferraz²

RESUMO - Relatamos um caso de espondilodiscite cervical espontânea por *Salmonella typhi*. Trata-se de um paciente de 52 anos, hígido previamente, que procurou o serviço de neurocirurgia com queixa de dor na coluna cervical e região escapular. A investigação radiológica com cintilografia óssea e ressonância magnética sugeriram processo inflamatório dos corpos vertebrais de C5-C6 e do disco vertebral interposto. Houve crescimento da *Salmonella typhi* na hemocultura e no material obtido pela biópsia com agulha de C5 e aumento dos títulos séricos para *Salmonella typhi*. O tratamento instituído foi imobilização externa com halo-colete e antibioticoterapia com ciprofloxacina. Realizou-se revisão da literatura sobre aspectos clínicos, diagnósticos e terapêuticos dessa entidade de incidência incomum, principalmente pelo fato de acometer paciente imunocompetente e se localizar na região cervical da coluna vertebral.

PALAVRAS-CHAVE: espondilodiscite cervical, *Salmonella typhi*.

Immunocompetent patient with spontaneous cervical spondylodiscitis caused by *Salmonella typhi*

ABSTRACT - We report a case of spontaneous cervical spondylodiscitis caused by *Salmonella typhi*. A 52-year-old man presented in the neurosurgical service with complaints of pain in the cervical and scapular region. Cervical inflammatory disease was suggested by bone scintigraphy and magnetic resonance imaging. The diagnosis of *Salmonella typhi* spondylodiscitis was established by blood culture and culture of needle biopsy specimen taken from the C5 vertebra. The agglutinin titers for *Salmonella* were elevated. Intravenous ciprofloxacin therapy and external immobilization with a halo vest were instituted. A review of literature was performed evaluating the clinical, diagnostic and therapeutic aspects of this unusual pathology.

KEY WORDS: cervical spondylodiscitis, *Salmonella typhi*.

A osteomielite causada por bactérias entéricas do tipo *Salmonella spp* é rara, ocorrendo em 0,5% dos casos¹. Habitualmente, a infecção por *Salmonella* está associada a anemia falciforme, imunoglobulino-patias e estados de imunossupressão^{2,3}. O acometimento infeccioso por *Salmonella* na coluna vertebral é ainda mais raro, havendo 46 casos descritos na literatura⁴. Qualquer segmento da coluna vertebral pode ser envolvido; entretanto, a maioria dos casos ocorre na região lombar seguida pela torácica, sendo pouco frequente o acometimento da região cervical⁵⁻⁹. A despeito do incremento das técnicas diagnósticas, da terapêutica e do próprio conhecimento das doenças infecciosas nos últimos anos, a espondilodiscite representa uma doença que ainda pode gerar consequências devastadoras^{5,10}.

O objetivo deste relato é alertar sobre a necessidade de adequada e persistente avaliação radiológica e laboratorial nos processos álgicos da coluna vertebral e, na suspeita de processo inflamatório, da importância do seu diagnóstico etiológico, já que organismos dos mais variados tipos podem desencadear a doença.

CASO

Paciente de 52 anos, 78 kg, branco, masculino, casado, procurou auxílio médico referindo dor do tipo latejante, de início súbito, localizada na região cervical e escapular e com irradiação para membros superiores. Referiu ter executado exercícios físicos prolongados dois dias antes do início dos sintomas. Não existia história de infecção respiratória alta, gastroenterite, adição a drogas, trauma

¹Professor da Disciplina de Neurologia da Fundação Universidade de Caxias do Sul, Caxias do Sul RS, Brasil, Pós-graduando em Neurocirurgia na Escola Paulista de Medicina - Universidade Federal de São Paulo (EPM - UNIFESP) São Paulo SP, Brasil; ²Professor Adjunto da Disciplina de Neurocirurgia do Departamento de Neurologia e Neurocirurgia da EPM - UNIFESP, Coordenador do Programa de Pós-Graduação em Neurocirurgia.

Recebido 22 Fevereiro 2002, recebido na forma final 24 Maio 2002. Aceito 8 Junho 2002.

Dr. Asdrubal Falavigna - Rua Coronel Camisão 241/301 - 95034-000 Caxias do Sul RS - Brasil. E-mail: asdrubal@doctor.com

local ou procedimentos cirúrgicos e dentários prévios. Realizou investigação com raios-X simples de coluna cervical nesse período, com resultado normal. Foram recomendados fisioterapia e uso de analgésicos e antiinflamatórios comuns, sem alívio do quadro álgico. Após seis semanas de tratamento, realizou nova consulta médica devido a exacerbação do fenômeno doloroso. Os exames físico e neurológico encontravam-se normais, exceto pela presença de espasmo muscular paravertebral. Não havia relato de aumento da temperatura corporal. Os exames séricos de hemograma, eletrólitos, TP, KTTp, creatinina e função hepática apresentaram-se normais, com exceção da velocidade de sedimentação globular (VSG) e da proteína C-reativa (PCR) que se mostravam elevados, com valores de 84 mm na 1ª hora e de 48 mg/dl, respectivamente. Foram indicadas investigações com cintilografia óssea com tecnécio 99m e ressonância magnética (RM) da coluna cervical. O exame cintilográfico evidenciou impregnação da quinta (C5) e sexta vértebra cervical (C6) (Fig 1), enquanto o de RM mostrou aumento de intensidade em T2-weighted e contração dos corpos vertebrais de C5 e C6 após uso intravenoso do gadoleno, acompanhado de compressão do saco dural nesses níveis e intumescimento dos tecidos moles paravertebrais adjacentes (Fig 2A). Ambos os exames sugeriam processo infeccioso da coluna cervical, cuja investigação etiológica foi realizada através de hemocultura, urocultura e biópsia fechada do corpo vertebral de C5.

A biópsia foi efetuada com o paciente em posição supina e a cabeça rotada contralateralmente. Foi introduzida a agulha na borda posterior do músculo esternocleidomastoídeo, tendo sido seu trajeto e o sítio de coleta do material monitorizados constantemente através de radioscopia (ântero-posterior e perfil). Houve crescimento de *Salmonella typhi* na hemocultura e no material da biópsia vertebral. Foi solicitada reação de aglutinação direta destinada a avaliar anticorpos contra os antígenos O (somáticos) e H (flagelares) da *Salmonella typhi*, cujos títulos estavam elevados em valores de 1:640 e 1:160, respectivamente. Investigações posteriores não demonstraram evidência hematológica e sorológica de imunossupressão. A eletroforese da hemoglobina foi normal.

Instituiu-se antibioticoterapia intravenosa com ciprofloxacina na dose de 400 mg a cada 12 horas, durante 6 semanas e, posteriormente, por via oral, na dose de 500 mg a cada 12 horas, durante mais 6 semanas. Concomitante ao uso do antibiótico foi realizada imobilização externa com halo-colete por 3 meses, seguido do uso de colar cervical de Philadelphia por 30 dias. A regressão do VSG foi de 84 mm/h, na baixa hospitalar, para 30 mm/h, após 3 semanas de antibioticoterapia intravenosa e para 2 mm/h, no final do tratamento antibioticoterápico. Da mesma forma, os decréscimos dos valores da PCR foram de 48, 21 e 12 mg/dl nas mesmas datas. Após 4 semanas de tratamento, a titulação dos antígenos O e H foram, respectivamente, 1:80 e zero. Uma nova RM de coluna cervical realizada após 3 meses do início do tratamento evidenciou remissão do processo infeccioso (Fig 2B). O paciente apresentou-se assintomático após 3 anos de tratamento.

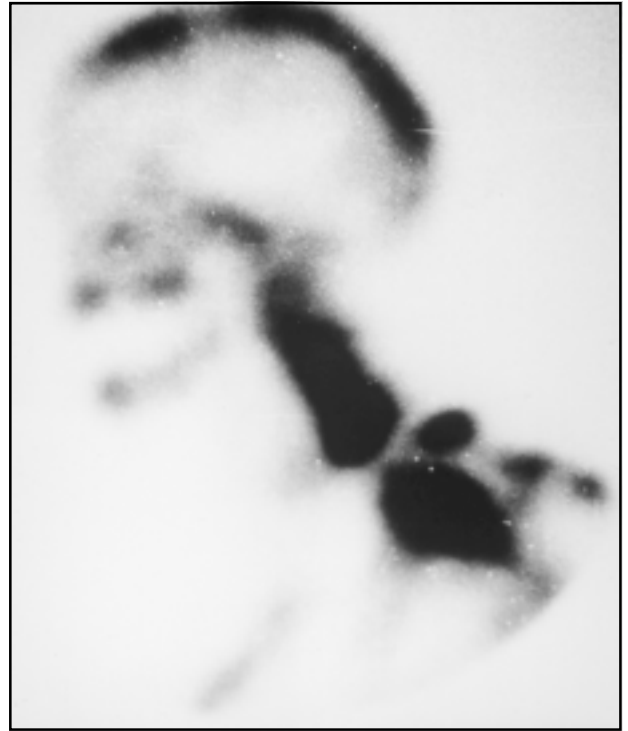

Fig 1. Cintilografia óssea com hiper captação de C5-C6.

DISCUSSÃO

A espondilodiscite por *Salmonella* é rara, sendo relatados 46 casos na literatura. A salmonelose vertebral é mais comumente encontrada em pacientes com anemia falciforme, hemoglobinopatias e imunodeprimidos^{2,3}. A distribuição de idade é bimodal, ocorrendo maior incidência na primeira e sexta décadas⁴. Existe o predomínio de acometimento no sexo masculino na proporção de 1,7:1^{4,5,8,11,12}. Dos 46 casos descritos de espondilodiscite por *Salmonella*, a região lombar foi o local mais frequente, em 50% dos casos, seguida pela região torácica, na percentagem de 20%, sendo descrito somente 1 caso na região cervical⁴⁻⁸. A contaminação acontece por via hematogênica, tanto arterial como venosa, pelo plexo venoso de Batson, a partir de foco de infecção à distância ou por contiguidade^{5,10}. Em alguns casos existe a suspeita clínica de infecção prévia por *Salmonella*; entretanto, como foi demonstrado pelo caso aqui relatado, a espondilodiscite por *Salmonella* pode ser a primeira manifestação da doença^{1,13}.

A apresentação clínica da espondilodiscite por *Salmonella* pode ser aguda, subaguda ou crônica⁴. Sapico e Montgomerie¹⁴ relataram que 50% dos pacientes apresentavam sintomas por mais de 3 meses antes de procurar auxílio médico, sendo que apenas 20% consultaram nas primeiras 3 semanas de sintomatologia. O sintoma inicial mais comum é dor lo-

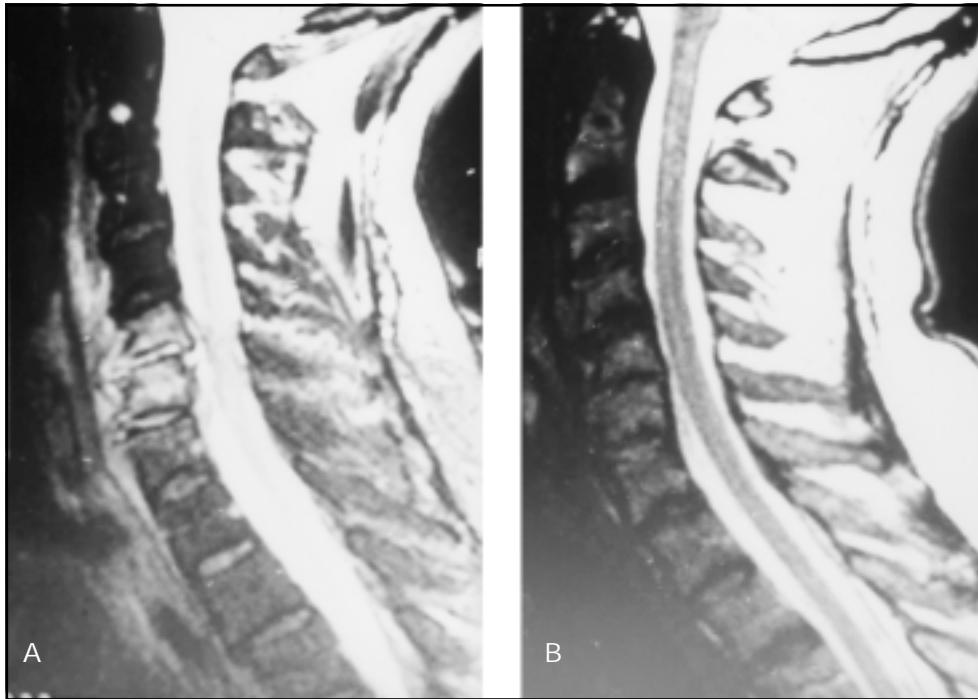


Fig 2. Ressonância magnética da coluna cervical T2-weighted com gadolínio demonstrando hiperintensidade e aumento da impregnação de C5-C6 (2A) e remissão do quadro inflamatório após três meses de tratamento (2B).

cal em 92% dos casos, seguido pela hipertermia em 87% dos pacientes⁴.

No diagnóstico por imagem, deve-se estar ciente de que, na fase inicial da doença (2 a 4 semanas), a radiografia convencional de coluna vertebral geralmente não detecta as alterações secundárias da espondilodiscite - estreitamento do espaço discal, edema de partes moles e destruição ou erosão das plataformas epifisárias adjacentes. A tomografia computadorizada também não é considerada um bom exame para rastreamento das lesões, tendo, atualmente, a função de orientar o procedimento de biópsia percutânea com agulha. A cintilografia óssea com tecnécio 99m é positiva em 90% dos casos. Indiscutivelmente, a RM é o exame de sensibilidade e especificidade superior a 90%, sendo capaz de demonstrar as principais complicações da doença, que são compressão medular e presença e extensão do empiema epidural^{9,10}.

No diagnóstico laboratorial, observam-se elevação do VSG em mais de 90% dos pacientes e presença de leucitose em 40% dos casos¹⁴. O VSG, apesar de ser pouco sensível e inespecífico para infecções, é considerado um bom teste para rastreamento, sendo útil para avaliação da resposta ao tratamento. O nível sérico da PCR também é considerado um achado laboratorial significativo de diag-

nóstico e eficácia terapêutica. Rath et al.¹⁵ avaliaram a variação da PCR em 43 pacientes com espondilodiscite e concluíram que seu aumento parece ser mais fidedigno do que o do VSG. As culturas de sangue e urina são feitas na busca do diagnóstico etiológico, principalmente para casos mais agudos. Ring e Wenger¹⁶ encontraram crescimento de germes no sangue de 56% dos casos de espondilodiscite infecciosa, contrastando com os achados de outros autores, nos quais os germes foram isolados em 10% a 33% dos pacientes^{17,18}. Concomitante com a solicitação de hemocultura e urocultura ou nos casos em que estas forem inconclusivas, está indicada biópsia com agulha do corpo vertebral e/ou espaço intervertebral afetado^{5,7,8,11}. A sensibilidade da biópsia fechada varia de 61% a 83%^{5,7,8,11}. O diagnóstico da *Salmonella typhi* é feito através da cultura no sangue ou do foco infectado, sendo este o único recurso de valor absoluto na identificação. A reação de aglutinação avalia a presença de anticorpos contra os antígenos flagelar e de parede da *Salmonella typhi*, permitindo monitorar a resposta sorológica da infecção ao tratamento instituído.

Na espondilodiscite bacteriana, as infecções causadas pelas bactérias Gram-positivas é a mais frequente, ocorrendo em torno de 70% dos casos, enquanto que as Gram-negativas representam os 30%

restantes. Dos germes Gram-negativos, a espondilodiscite ocasionada pela *Salmonella typhi* tem incidência rara⁵. Este fato foi comprovado pelo estudo de Perronne et al.¹¹, os quais relataram apenas um caso de *Salmonella sp* e outro de *Salmonella typhi* em 80 casos de espondilodiscite bacteriana.

As metas do manejo terapêutico da espondilodiscite são a prevenção e a reversibilidade de possíveis lesões neurológicas, o alívio da dor, a manutenção da estabilidade da coluna vertebral, a erradicação da infecção e a prevenção de recidivas¹⁹. O controle adequado de patologias sistêmicas subjacentes como diabetes melito, desnutrição ou quadro de imunossupressão, deve receber especial atenção. A imobilização da coluna com o uso da ortose tem importância significativa na prevenção da dor, deformidade ou instabilidade da coluna vertebral. O manejo através de imobilização da coluna e antibioticoterapia intravenosa determina cura do paciente em mais de 90% dos casos de espondilodiscite²⁰. Nos 46 casos reportados de espondilodiscite por *Salmonella*, a combinação do tratamento cirúrgico e antibioticoterápico foi necessária em 28% dos casos. O fato de não ter sido detectada piora do quadro neurológico e ter havido melhora laboratorial foi possível, no caso apresentado, o tratamento conservador com imobilização externa e uso de antibiótico intravenoso. Na presença de deterioração neurológica ou detecção de piora do estado infeccioso pelo exame de sangue e sorológico, o tratamento conservador seria abandonado.

A escolha do antibiótico adequado depende da determinação do agente etiológico, pois essa informação permitirá a utilização de monoterapia mais específica para o germe em questão. Uma vez diagnosticado o agente etiológico e definida sua sensibilidade farmacológica, inicia-se a administração por via intravenosa e, posteriormente, por via oral, do antibiótico com maior capacidade de penetração óssea. Apesar da sensibilidade *in vitro* de outros antibióticos, a ciprofloxacina, pertencente ao grupo das quinolonas, foi escolhida pelo fato de apresentar uma adequada concentração óssea, mesmo com a administração por via oral, pela baixa concentração inibitória mínima e pela mínima concentração bactericida para *Salmonella spp*^{21,22}. No caso relatado, o tratamento com antibiótico foi mantido por 12 semanas, quando os sinais e sintomas clínicos desapareceram e houve retorno à normalidade dos valores do VSG, PCR e antígenos da *Salmonella typhi*. Na literatura, observou-se duração média do tratamento de 60 dias nos pacientes curados de espondilodiscite por *Salmonella*, havendo fracasso terapêutico nos casos em que o antibiótico foi administrado por tempo insuficiente⁴. Isto indica que o tempo de uso do antibiótico na infecção de coluna

vertebral causada por *Salmonella* deve ser mais prolongado do que nas causadas por outras bactérias.

Em decorrência do alto risco de comprometimento neurológico e incapacidade funcional, a espondilodiscite cervical representa entidade que requer alto índice de suspeição para um pronto diagnóstico. O caso relatado apresentou, como queixa principal, dor na coluna vertebral de evolução de 6 semanas e espasmo na musculatura paravertebral. Apesar da localização da osteomielite na região cervical causada pela *Salmonella typhi* ser incomum, sua incidência e os achados clínicos e laboratoriais estão de acordo com os da literatura. A regressão dos sintomas e a normalização dos valores da VSG, PCR e do antígeno flagelar, serviram como avaliação indireta da melhora do processo infeccioso. Os princípios terapêuticos de antibioticoterapia e imobilização foram empregados no tratamento do paciente, o que levou à obtenção da cura da patologia em questão.

REFERÊNCIAS

1. Ortiz-Neu C, Marr J, Cherubin C, Neu H. Bone and joint infections due to *Salmonella*. *J Infect Dis* 1978;138:820-828.
2. Hook E. Salmonellosis: certain factors influencing the interaction of *Salmonella* and the human host. *Bull N Y Acad Med* 1961;37:499-512.
3. Givner L, Luddy R, Schwartz A. Etiology of osteomyelitis in patients with major sickle hemoglobinopathies. *J Pediatr* 1981;99:411-413.
4. Santos E, Sapico F. Vertebral osteomyelitis due to *Salmonellae*: report of two cases and review. *Clin Infect Dis* 1998;27:287-295.
5. Stauffer R. Pyogenic vertebral osteomyelitis. *Orthop Clin N Am* 1975;6:1015-1027.
6. Waldvogel F, Vasey H. Osteomyelitis: the past decade. *N Engl J Med* 1980;303:360-370.
7. Abramovitz J, Batson R, Yablon J. Vertebral osteomyelitis: the surgical management of neurological complications. *Spine* 1996;11:418-420.
8. Larget-Piet B, Martigny J. Bacterial spondylodiskitis: etiology, diagnosis, development, prognosis, treatment. *Rev Prat* 1995;45:915-920.
9. Cahill D. Pyogenic infection in the spine. In Menezes A Sonntag V (ed.). *Principles of spine surgery*. Philadelphia: McGraw-Hill, 1996:1453-1466.
10. Kelly PJ. Infections of the spine. In *Spinal disorders: diagnosis and treatment*. Ruge D, Wiltsch LL (eds.). Philadelphia: Lea and Febiger, 1997:96-101.
11. Perrone C, Saba J, Behloul Z. Pyogenic and tuberculous spondylodiskitis (vertebral osteomyelitis) in 80 adult patients. *Clin Infect Dis* 1994;19:746-750.
12. Gomez Rodriguez N, Martinez Vasquez C, Sopena B. Non-tuberculous spondylodiskitis, multicenter study of 19 cases. *Rev Clin Esp* 1989;184:289-296.
13. Tsui H, Chiu K, Leung K. Osteomyelitis of the spine due to *Salmonella* infection - conservative treatment with quinolona: a case report. *Can J Surg* 1997;40:48-50.
14. Sapico F, Montgomerie J. Pyogenic vertebral osteomyelitis: report of nine cases and review of the literature. *Rev Infect Dis* 1974;1:754-761.
15. Rath S, Neff U, Schneider O, Richter H. Neurosurgical management of thoracic and lumbar vertebral osteomyelitis and discitis in adults: a review of 43 consecutive surgically treated patients. *Neurosurgery* 1996;38:926-933.
16. Ring D, Wenger D. Magnetic resonance-imaging scans in discitis. Sequential studies in a child who needed operative drainage: a case report. *J Bone Joint Surg* 1994; 76: 596-601.
17. Miller O. Doenças Infecciosas. In Miller O (ed.). *Laboratório para o clínico*. Rio de Janeiro: Atheneu, 1986:369-407.
18. Sapico F, Montgomerie J. Vertebral osteomyelitis. *Infect Dis Clin N Am* 1990;4:539-543.
19. Currier B, Heller G, Eismont F. Cervical spine infections. In Clarck C (ed.). *The cervical spine*. Philadelphia: Lippincott-Raven, 1998:659-690.
20. Pritchard A, Thompson W. Acute pyogenic infection of the spine in children. *J Bone Joint Surg* 1960;42: 86-89.
21. Fong I, Ledbetter W, Vandenbrouke A, et al. Ciprofloxacin concentrations in bone and muscle after oral dosing. *Antimicrob Agents Chemother* 1986;29:405-408.
22. Waldvogel F. Use of quinolones for the treatment of osteomyelitis and septic arthritis. *Rev Infect Dis* 1989; 11 (Suppl 5): S1259-1263.