

HEMANGIOMA CAPILAR DA MEDULA

Relato de caso

*Maurus Marques de Almeida Holanda¹, Stênio Abrantes Sarmento¹,
Rodrigo Vasconcelos Correia Lima de Andrade², Evaldo de Sousa Nóbrega³,
José Alberto Gonçalves da Silva⁴*

RESUMO - Descrevemos um caso raro de hemangioma capilar da medula em mulher de 79 anos, que se apresentou com paraparesia progressiva, no período de 8 meses. Radiologicamente, esta lesão lembra outros tumores vasculares da medula espinhal. A paciente foi submetida a tratamento cirúrgico com boa recuperação. Em relação à histopatologia, a lesão assemelhou-se ao hemangioma capilar da pele e tecidos moles, composto de lóbulos de pequenos capilares associados a vasos nutridores, envolvidos por uma cápsula fibrosa. É realizada uma revisão dos casos publicados na literatura, assim como uma discussão dos aspectos clínicos, radiológicos, histológicos e do diagnóstico diferencial da lesão. O conhecimento da sua existência pode evitar erros de diagnóstico desta lesão benigna.

PALAVRAS-CHAVE: hemangioma capilar, tumores da medula espinhal, malformação vascular.

Capillary hemangioma of the spinal cord: case report

ABSTRACT - We report a rare case of spinal cord capillary hemangioma in a 79-year-old woman, presented with paraparesia that had progressed within 8 months. Radiologically, the lesion resemble other vascular spinal cord tumors. The patient underwent surgery and the outcome was good. Histologically, the lesion resembled capillary hemangioma of skin or soft tissue, composed of lobules of small capillaries with associated feeding vessels, all enveloped by a delicate fibrous capsule. A review of the published cases in the literature is provided as well as a discussion of the clinical, radiological and histological aspects of the lesion and the differential diagnosis. Knowledge of its existence may avoid misdiagnosis of this benign lesion.

KEY WORDS: capilar hemangioma, spinal cord tumor, vascular malformation.

Os hemangiomas capilares são lesões vasculares benignas da superfície corporal sendo observadas frequentemente na pele do couro cabeludo, face, cavidades oral e nasal, pescoço e tecido celular subcutâneo de crianças. Histologicamente, os hemangiomas caracterizam-se por possuir uma arquitetura lobular, com lóbulos nutridos por grandes vasos e por numerosos capilares alinhados por endotélio plano. Na variante juvenil do hemangioma capilar, os lúmens vasculares são estreitados por endotélio "roliço", resultando em lesões de aparência sólida. O conhecimento da existência desta lesão benigna, é mais um diagnóstico diferencial com os tumores intradurais¹.

Hemangiomas capilares do sistema nervoso central e periférico são raros, havendo poucas referências na literatura, o que justifica o relato do presente caso.

CASO

Mulher de 79 anos, foi admitida com queixas de fraqueza progressiva nas pernas, dificuldade em subir escadas, deambulando com apoio de bengalas. Evoluiu em 8 meses, de forma assimétrica, acrescida de urgência urinária na semana que antecedeu à internação. Ao exame neurológico demonstrou uma paraparesia assimétrica (D>E), espasticidade, hiperreflexia 4+/4+, clono, sinal de Babinski bilateral e nível sensitivo (tátil, doloroso) em T12. A ressonância magnética (RM) da coluna vertebral evidenciou imagem de morfologia grosseiramente ovalada, localizada ao nível de T11 e T12, em situação intradural, extramedular, anterolateralmente à direita, que promovia compressão do parênquima medular adjacente. A referida imagem exibe sinal isoíntenso nas seqüências ponderadas em T1, sinal predominantemente hiperíntenso em T2 e realce homogêneo pelo gadolínio. As medidas da lesão estimadas em 4,0x1,5x2,0 cm (LxAPxT) (Fig. 1). A paciente foi submetida a laminectomia de T11 e T12 e sob

¹Neurocirurgião da UNINEURO e do Hospital Santa Paula, ²Graduando de Medicina, ³Radiologista do Hospital Humberto Lucena, ⁴Neurocirurgião do Hospital Santa Isabel - João Pessoa PB, Brasil.

Recebido 29 Julho 2003, recebido na forma final 17 Outubro 2003. Aceito 29 Novembro 2003.

*Dr. Maurus Marques de Almeida Holanda - Rua Santos Coelho Neto 200/802 - 58038-450 João Pessoa PB - Brasil.
E-mail: maurus@zaitex.com.br*

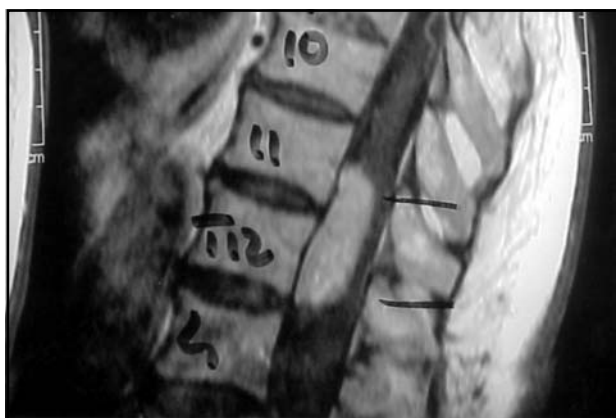

Fig 1. Imagem de ressonância magnética do hemangioma capilar.

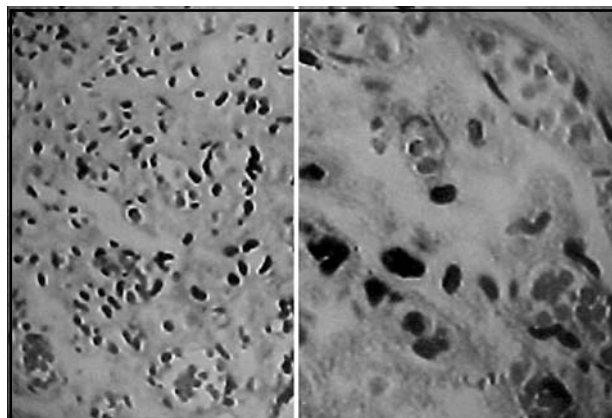


Fig 2. Imagem do estudo anátomo-patológico do hemangioma capilar.

microscopia a lesão apresentava coloração avermelhada, aderida à medula espinhal, envolta em cápsula fina, cujo conteúdo era de consistência mole e sangrava à manipulação, sendo facilmente aspirável.

O estudo anatomopatológico revelou a presença de canais vasculares revestidos por células endoteliais fusiformes, raramente ovóides e imersos em um estroma de tecido conjuntivo. Os canais vasculares, por vezes, apresentam luz dilatada, contendo hemácias no seu interior, sendo bem evidenciados na Figura 2, caracterizando lesão vascular compatível com hemangioma capilar.

A paciente apresentou, no pós-operatório imediato, piora imediata do déficit motor, conseguindo deambular com dificuldade após uma semana e, a seguir, apresentou melhora significativa após 90 dias, quando passou a deambular sem apoio.

Para publicação, foi devidamente assinado pela paciente, consentimento livre e esclarecido, no hospital.

DISCUSSÃO

Os hemangiomas capilares são lesões benignas raras, podendo acometer o sistema nervoso central e periférico. Foram descritos, na literatura, menos de 20 casos desta lesão intra-dural, em íntima relação com a medula, cone medular e raízes da cauda equina². Budinand et al. descreveram um caso de lesão epidural dorsal com extensão foraminal³. Frequentemente, são únicos, tendo sido relatado, no entanto, um caso de hemangioma capilar múltiplo (hemangiomatose), acometendo a medula torácica, o cone medular e a cauda equina⁴.

O caso descrito apresentou sintomas semelhantes aos tumores intramedulares, porém distinto pelo seu tempo de evolução mais lenta e natureza não infiltrativa da lesão. Assim como nos 4 casos relatados por Roncaroli et al., não foi lembrada a possibilidade de hemangioma capilar, mesmo apresentando imagem de neoplasia muito vascularizada, só sendo confirmado o diagnóstico através de exame anatomopatológico⁵. Coincidentemente, tivemos a mesma localização da lesão em T11, como foi demonstrado em 2 de

seus casos. Isto também é observado em outras publicações, em que há uma maior frequência desta patologia, nos segmentos de T8 ao cone medular^{2,4-8}. Além disso, tivemos um período de evolução de 8 meses, semelhante a estes 2 casos anteriormente mencionados. Os sinais e sintomas dos hemangiomas capilares têm seu aparecimento progressivo, simulando tumores intrarraqueanos, diferentemente dos sintomas súbitos que aparecem nos sangramentos dos angiomas cavernosos⁹⁻¹¹.

Observou-se maior acometimento do hemangioma capilar da medula em pessoas com mais de 40 anos idade^{4,5,8} e preferencialmente, no sexo masculino, diferindo do comportamento dos angiomas cavernosos que são mais encontrados em mulheres jovens⁹.

Na imagem da RM, que é o exame de eleição, o hemangioma capilar exhibe sinal isoíntenso nas seqüências ponderadas em T1, sinal hiperíntenso em T2 e grande realce homogêneo pelo gadolínio, colocando-se entre um dos diagnósticos diferenciais dos tumores intradurais extramedulares e intramedulares⁶⁻⁸. Entre estes últimos, destacamos o angioma cavernoso, caracterizado pelo halo de hemosiderina e heterogeneidade de sinal, referentes à hemorragia aguda ou crônica visualizadas através deste exame^{9,10}. Hida et al. descreveram um caso de hemangioma capilar intramedular cervical, num homem de 50 anos, com edema local da medula que foi inicialmente confundido com siringomielia¹². Este mesmo trabalho foi comentado por Roncaroli et al., que discordaram do diagnóstico anatomopatológico daquela lesão⁵.

No caso em estudo, o diagnóstico, através da RM, foi de meningioma, que se caracteriza por ser um tumor intradural e extramedular, exibindo sinal isoíntenso nas seqüências ponderadas em T1, sinal predominantemente hiperíntenso em T2 e realce pelo gadolínio. Apesar destas características, não foi lembrado o diagnóstico de hemangioma capilar.

O tratamento de eleição é cirúrgico através de laminectomia, encontrando-se lesão de coloração vermelho-escuro ou marrom-avermelhada, de consistência mole, apresentando fina pseudocápsula^{2,11}. Tsao et al. descreveram dois casos de hemangioma capilar do seio cavernoso que tiveram ressecção parcial e foram tratados com radioterapia estereotáxica fracionada complementar, obtendo ótimos resultados¹⁸.

O diagnóstico definitivo, na maioria das vezes, só se faz através do estudo anatomo-patológico, como nos casos dos hemangioblastomas, que são compostos por células estromais vacuolizadas, que representam o verdadeiro componente neoplásico, tendo núcleo de tamanho variado, apresentando atipias ou hiper cromias ocasionais e caracterizando-se por conterem numerosos vacúolos citoplasmáticos de conteúdo lipídico e característica rede capilar exuberante assim como os hemangiopericitomas^{9,12-21}. Situação semelhante acontece com os angioliomas que são nitidos quando corados com hematoxilina-eosina¹⁴. O diagnóstico diferencial deve ser feito com outras neoplasias como hemangioendotelioma, meningioma, schwannoma, tumores fibrosos solitários, metástases, astrocitoma intramedular e angioma cavernoso, sendo de extrema valia o minucioso estudo durante análise da RM^{9,12-18}.

É importante que o neurologista, radiologista e neurocirurgião estejam atentos para a existência desta patologia que é de bom prognóstico, diferentemente dos tumores medulares de potencial agressivo.

REFERÊNCIAS

1. Pesce C, Valente S, Gandolfo AM et al. Intravascular lobular capillary hemangioma of the lip. *Histopathology* 1996;29:382-384.
2. Nowak DA, Widenka DC. Spinal intradural capillary hemangioma: a review. *Eur Spine J* 2001;10:464-472.
3. Budinand B, Morel C, Kopp N, et al. Dumbbell-shaped epidural capillary hemangioma. *Am J Neuroradiol* 2003;24:190-192.
4. Roncaroli F, Scheithauer WB, Deen HG Jr. Multiple hemangioma (hemangiomatosis) of the cauda equina and spinal cord: case report. *J Neurosurg* 2000;92:229-232.
5. Roncaroli F, Scheithauer WB, Krauss WE. Capillary hemangioma of the spinal cord: report of four cases. *J Neurosurg (Spine 1)* 2000;93:148-151.
6. Choi BY, Chang KH, Choe G, et al. Spinal intradural extramedullary capillary hemangioma: MR imaging findings. *Am J Neuroradiol* 2001;22:799-802.
7. Shin JH, Lee HK, Jeon SR et al. Spinal intradural extramedullary capillary hemangioma: MR findings. *Am J Neuroradiol* 2000;21:954-956.
8. Rivierez M, Heyman D, Jouannelle A, et al. Capillary hemangioma of the spinal cord: a new case. *Neurochirurgie* 2002;48:440-444.
9. Canavero S, Paagni CA, Duca S. Spinal intramedullary cavernous angiomas: a literature metaanalysis. *Surg Neurol* 1994;41:381-388.
10. Deutsch H, Jallo GI, Faktorovich A, et al. Spinal intramedullary cavernoma: clinical presentation and surgical outcome. *J Neurosurg (Spine 1)* 2000;93:65-70.
11. Bozkus H, Tanriverdi T, Kizilkilic O, et al. Capillary hemangiomas of the spinal cord: report of two cases. *Minim Invasive Neurosurg* 2003;46:41-46.
12. Hida K, Tada M, Iwasaki Y, et al. Intramedullary disseminated capillary hemangioma with localized spinal cord swelling: case report. *Neurosurgery* 1993;33:1099-1101.
13. Montine TJ, O'Keane JC, Eskin TA, et al. Vascular malformations presenting as spinal cord neoplasm: case report. *Neurosurgery* 1995;36:194-198.
14. Preul MC, Leblanc R, Tampieri D, et al. Spinal angioliomas: report of three cases. *J Neurosurg* 1993;78:289-286.
15. Schwartz TH, Chang Y, Stein BM. Unusual intramedullary vascular lesion: report of two cases. *Neurosurgery* 1997;40:1295-1301.
16. Andaluz N, Balco MG, Stanek J, et al. Lobular capillary hemangioma of the spinal cord: case report and review of the literature. *J Neurooncol* 2002;56:261-264.
17. Holtzman RNN, Brisson PM, Pearl RE et al. Lobular capillary hemangioma of the cauda equina: case report. *J Neurosurg (Spine 1)* 1999;90:65-70.
18. Tsao MN, Scharz ML, Berstein M et al. Capillary hemangioma of the cavernous sinus: report of two cases. *J Neurosurg* 2003;98:169-174.
19. Gaspareto EL, Faoro LN, Reis JS F^o, Torres LFB. Hemangioblastomas: achados clínicos epidemiológicos e anatomopatológicos em 14 casos. *Arq Neuropsiquiatr* 2000;58:310-314.
20. Drummond MC, Moura F^o JJA, Andrade AS. Hemangioblastoma de localização supra-tentorial. *Arq Neuropsiquiatr* 1977;35:163-166.
21. Georg AE, Lunsford LD, Kondziolka D, et al. Hemangioblastoma of the posterior fossa: the role of multimodality treatment. *Arq Neuropsiquiatr* 1997;55:278-286.