

Correções / Corrections

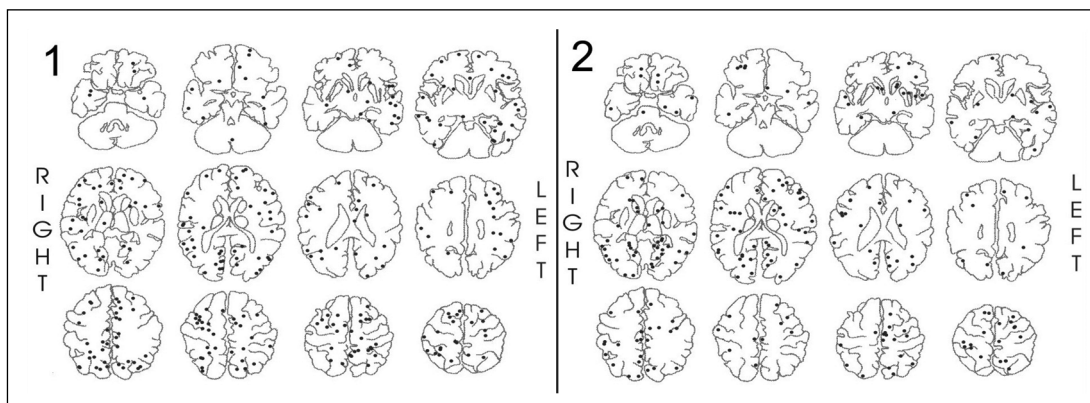
**The role of the irritative zone and of the number and distribution of calcifications in the severity of epilepsy associated with intracranial calcifications.**

[Papel da zona irritativa e do número e distribuição das calcificações na gravidade da epilepsia associada com calci-

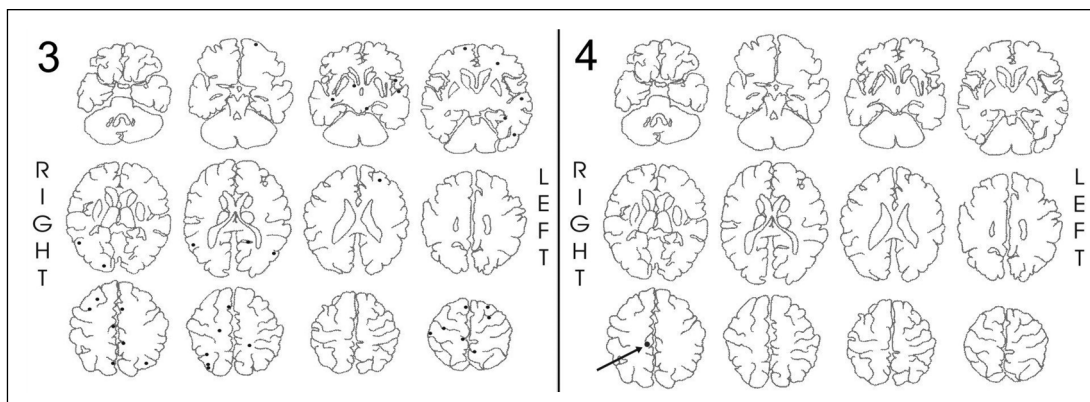
ficações intracerebrais]. PA Kowacs, E Rogacheski, J Muzzio, LC Werneck.

Arq Neuropsiquiatr 2006;64(4):905-911.

O primeiro autor solicita corrigir as figuras e suas legendas, como segue:



Figures 1 and 2. Distribution of all intracranial calcifications transposed to sketches of the CT-scan images of Group A patients (figure 1) and Group B patients (figure 2). The sketches of the brain were adapted from Berman SA et al, AJR Am J Roentgenol 1980;135:253-57.



Figures 3 and 4. Examples of patients without a relationship between the localization and number of intracranial calcifications and the type and severity of epilepsy. Figure 3: diffuse intracranial calcifications and mild right rolandic epilepsy. Figure 4: single right parietal intracranial calcification and severe left temporal lobe epilepsy. The interictal EEG of this patient disclosed left temporal spiking. The sketches of the brain were adapted from Berman SA et al, AJR Am J Roentgenol 1980;135:253-57.

**Efeitos do tratamento neonatal com inibidor seletivo de recaptura da 5-HT sobre o desenvolvimento anatômico crânio-encefálico.** [Neonatal treatment effect with selective inhibitor of 5-HT recapture over the cranium-encephalic anatomic development]. CP Magalhães, LO Lima, MC Silva, SMOc Marinho, E Nascimento, CM Silva, SL Souza, R Manhães-de-Castro.

Arq Neuropsiquiatr. 2006;64(4):990-993.

Os AA solicitam corrigir erro que inadvertidamente fizeram constar do título em inglês: onde se lê *inibitor* leia-se *inibidor* e no lugar de *over* leia-se *on*, ficando: *Neonatal treatment effect with selective inhibitor of 5-HT recapture on the cranium-encephalic anatomic development.*

**Comparação de dipirona intravenosa com metoclopramida intravenosa no tratamento de crise aguda de enxaqueca: ensaio clínico randomizado.** SMM Fernandes Filho, MS Costa, MT Fernandes, MV Foerster.

Arq Neuropsiquiatr 2006;64:1005-1008

O primeiro autor informa sobre erro de digitação dos co-autores Marcio dos Santos Costa e Miriam Vils Foerster: seus nomes corretos são, respectivamente: Márcio Sanctos Costa e Mirella Vilas Foerster.

**Nota** – A equipe do periódico nada tem a ver com os enganos aqui corrigidos; todos são de inteira responsabilidade dos autores. Antonio Spina-França, Editor