



---

## RELATO DE CASO

---

# *Linfonodo sentinela em melanoma de criança – relato de caso*

## *Sentinel lymph node in children with melanoma - case report*

Renato Santos de Oliveira Filho<sup>1</sup>, Geruza Rezende Paiva<sup>2</sup>, Lydia M. Ferreira<sup>3</sup>,  
Marcos Chaves de Arruda Alves<sup>4</sup>, Ivan Dunshee A.O. Santos<sup>5</sup>, Milvia M.S.S. Enokihara<sup>6</sup>

### Resumo

**Objetivo:** apresentar um caso de melanoma cutâneo na infância, submetido à biópsia de linfonodo sentinela.

**Descrição:** criança de 12 anos de idade, portadora da síndrome do nevo displásico, desenvolveu melanoma em dorso. A biópsia excisional revelou melanoma (Breslow = 1,5 mm), sendo submetida a tratamento cirúrgico da lesão, com ampliação de margem de 2cm e biópsia de linfonodo sentinela. O exame anatomopatológico não mostrou doença residual. O exame do linfonodo sentinela não mostrou metástases ao exame histopatológico por hematoxilina eosina, nem à imunohistoquímica (S100 e HMB45). No entanto, a pesquisa de RNA mensageiro da tirosinase por RT-PCR se mostrou positiva. A paciente não mostrou sinais de metástase ou recidiva local nestes doze meses iniciais de seguimento.

**Comentários:** o melanoma é raro em crianças, corresponde a menos de 1% dos tumores da infância. Inúmeros trabalhos mostram o aumento da incidência mundial do melanoma. Em cerca de 70%, se originam de nevos melanocíticos pré-existentes, e nos 30% restantes, eles surgem *de novo*. Dada a agressividade do melanoma, a sobrevida depende do diagnóstico precoce. A biópsia do linfonodo sentinela tem contribuído na decisão de se realizar ou não a linfadenectomia completa, e alguns autores já estão utilizando a mesma em crianças.

*J Pediatr (Rio J) 2002; 78 (5): 429-32: linfonodo sentinela, melanoma, criança.*

### Introdução

Uma das neoplasias de pior prognóstico, descrita por Hipócrates no século V AC, o melanoma, tem origem embriológica no tecido neuroectodérmico, decorrente da proliferação descontrolada dos melanoblastos, de etiologia

### Abstract

**Objective:** to present a case of a child who was subjected to sentinel lymph node biopsy for cutaneous melanoma.

**Description:** a 12 year-old child with Dysplastic Nevus Syndrome developed melanoma on the lumbar region. The excision biopsy revealed a melanoma with depth of 1.5 mm. The patient was submitted to amplification of the margins 2 cm in all directions and the sentinel node was also excised. The histopathological exam did not show residual disease. Sentinel on exam did not show metastases either under hematoxylin-eosin stain or immunohistochemistry (S-100 and HMB45). Therefore, RT-PCR for tyrosinase mRNA was positive. The patient has been followed for twelve months without evidence of recurrence.

**Comments:** childhood melanoma is rare, corresponding to less than 1% of malignant tumors in children. Data point to a worldwide increase in its incidence. Melanoma occurs in melanocytic lesions in 70% and in the remaining 30% it occurs *de novo*. Melanoma is very aggressive, so the survival depends on an early diagnosis. Sentinel lymph node biopsy has selected patients to complete lymphadenectomy. Some authors have been using this technique in childhood melanoma.

*J Pediatr (Rio J) 2002; 78 (5): 429-32: sentinel lymph node, melanoma, children.*

desconhecida. Vários fatores contribuem para o seu surgimento, como a predisposição genética, exposição solar, traumatismos físicos em nevos já existentes e imunodeficiências. É responsável por 3 a 4% das neoplasias malignas da pele<sup>1</sup>.

Embora o melanoma na infância seja raro, há evidências de que sua incidência esteja crescendo. Estatísticas americanas constataram que o melanoma vem crescendo em incidência mais rapidamente do que outros tumores malignos. Outros trabalhos mostram o aumento da incidência mundial nas últimas décadas, colocando o melanoma entre um dos mais importantes problemas de saúde pública do futuro<sup>2</sup>.

1. Professor Orientador do Programa de Pós-graduação em Cirurgia Plástica – Escola Paulista de Medicina (EPM-UNIFESP).
2. Residente do 3º ano de Cirurgia Plástica, EPM-UNIFESP.
3. Professora Titular Docente Livre da Disciplina de Cirurgia Plástica da Universidade Federal de São Paulo.
4. Médico Assistente da Disciplina de Cirurgia Plástica, EPM-UNIFESP.
5. Professor Adjunto da Disciplina de Cirurgia Plástica, EPM-UNIFESP.
6. Dermatopatologista do Departamento de Patologia da Escola Paulista de Medicina da Universidade Federal de São Paulo.

Artigo submetido em 02.10.01, aceito em 05.06.02.

Queensland, na Austrália, é considerado o local de maior incidência de melanoma, com 17 casos/100.000 habitantes, no qual a incidência é de 0,34 a 0,92/100.000 menores de quinze anos, a maior incidência de melanoma em crianças do mundo<sup>1,3</sup>.

Segundo outros estudos, o melanoma é raro na infância, surge após a adolescência e atinge o pico dos 40 aos 49 e nove anos, decrescendo a partir de então. De zero a 12 anos, corresponde de 1 a 3% dos cânceres pediátricos, e em pacientes abaixo de 20 anos, corresponde a cerca de 1 a 4% de todos os melanomas, sendo, na segunda década de vida, sete vezes mais freqüente que na primeira década<sup>1,2</sup>.

Em pacientes abaixo de 20 anos, os sexos são igualmente afetados; em crianças afeta mais as de pele branca, e apresenta a mesma distribuição topográfica do adulto. O melanoma primário em homens predomina na cabeça e no tronco, e em mulheres nas pernas e nos braços<sup>2</sup>. Outro estudo mostra 20% dos melanomas em crianças ocorrendo na cabeça e no pescoço<sup>4</sup>.

O diagnóstico do melanoma em crianças é freqüentemente atrasado por meses, e até anos, devido ao diagnóstico diferencial com lesões benignas, como o nevo melanocítico comum ou adquirido, condição pré-existente mais associada ao melanoma<sup>2</sup>.

Tais lesões começam a aparecer na infância, aumentando em número até a meia-idade, quando tendem a diminuir, inicialmente como máculas planas de cor uniforme, em tons que vão do marrom ao negro. De localização epidérmica no início, crescem verticalmente até a junção dermo-epidérmica, denominando-se nevos juncionais, condição em que podem evoluir malignamente, assim como quando invadem a derme, denominam-se nevos compostos, ou aprofundam-se como nevos intradérmicos. O nevo de Spitz é um nevo juncional dérmico ou composto que ocorre freqüentemente em crianças como tumor solitário, pequeno, indolor, róseo, localizado em geral na face, e também pode ter o mesmo comportamento. O nevo azul é uma lesão dérmica de cor uniforme, que varia entre o azul escuro e o negro, de poucos milímetros, bem delimitada, redonda ou oval, plana ou satélite, solitária ou não, comum na face e no dorso da mão, e sua degeneração maligna é excepcional<sup>2,5</sup>.

O granuloma piogênico ulcerado, que se trata de lesão pápulo-nodular ulcerada, vermelho-azulada, e os hemangiomas, que são anomalias vasculares, que geralmente surgem como uma mancha vermelha, após o nascimento até o primeiro mês de vida e regredem entre sete e doze anos, também podem confundir o diagnóstico de melanoma<sup>2,5-7</sup>.

Em crianças, o melanoma pode ser congênito, primário, ou em cerca de 70% dos casos, desenvolve-se sobre lesões pré-existentes, principalmente do tipo nevo juncional e nevo congênito, sendo a exposição exagerada ao sol fator que aumenta o risco para o desenvolvimento futuro do melanoma<sup>5</sup>. A incidência também está aumentada na síndrome do nevo displásico, no xeroderma pigmentoso e em vários estados de imunodepressão<sup>1,3</sup>.

O nevo congênito ocorre em cerca de 1% dos neonatos, caracterizado por lesões pigmentadas de tamanhos variados e limites nítidos. São considerados pequenos quando menores que 1,5cm de diâmetro, médios até 20cm, e gigantes acima de 20cm. Outro parâmetro utilizado em crianças é a comparação com o tamanho da palma da mão, sendo gigante o nevo congênito maior que a palma da mão da criança. Os dois últimos apresentam superfície rugosa e pilosa, e cor entre marrom e negro. A incidência do nevo gigante varia de 1/20.000 a 1/500.000 nascidos vivos<sup>2,4,5</sup>.

As chances de transformação maligna no nevo congênito são de cerca de 2 a 20%. Assim, alguns autores recomendam a remoção profilática dos grandes nevos melanocíticos precocemente para eliminar um potencial precursor do melanoma, ressaltando o bom resultado estético e até possíveis benefícios psicológicos<sup>2,4,6</sup>.

Os nevos displásicos são nevos melanocíticos com características próprias; marcadores e precursores de melanoma maligno, podem ser esporádicos, e quando familiares, são chamados de síndrome do nevo displásico ou síndrome B-K, de caráter autossômico dominante. Esta síndrome se caracteriza pela presença de nevos que se diferenciam dos nevos melanocíticos comuns por serem mais numerosos (20 a 40), com tamanhos que variam de 6 a 15 mm; estão ausentes ao nascimento, são característicos na puberdade, e novas lesões podem surgir até os 40 anos. Podem ocorrer nas mesmas localizações dos nevos comuns, além do couro cabeludo, nas mamas e nas nádegas. Apresentam borda e coloração irregular, que varia do róseo, passando pelo marrom claro ao marrom escuro. De limites mal definidos, a coloração desaparece gradativamente junto à pele normal. As lesões podem ser maculosas ou máculo-papulosas<sup>5</sup>.

Em portadores de nevo displásico, o melanoma tem sido descrito em idades precoces. O risco de melanoma no nevo displásico é de 10%. A expressão máxima do nevo displásico ocorre na adolescência sob estímulos como a luz solar, hormônios e alterações imunológicas. O couro cabeludo e o tronco são os locais mais comumente afetados. O surgimento de áreas pigmentadas em nevos displásicos é um forte indicador de malignidade. Acompanhamento periódico e proteção da luz solar são mandatórios<sup>2,3-5</sup>.

As características clínicas que indicam melanoma em crianças incluem aumento do tamanho, bordas e distribuição de pigmento irregulares e mudanças na superfície, como ulceração. Pode estar associado a sintomas como dor ou prurido. O melanoma em crianças tende a ser maior e bastante notável clinicamente<sup>4</sup>.

Oitenta por cento das crianças com melanoma se apresentam no estágio I. Taxas de sobrevivência livre de doença em crianças são comparáveis àquelas em adultos estágio clínico I ou II, de aproximadamente 77% em cinco anos. Na presença de doença metastática, a taxa de sobrevivência em cinco anos cai para cerca de 33 a 34%<sup>4</sup>.

O tratamento cirúrgico em pacientes com melanoma estágio clínico I e II permanece controverso, a questão

central está em definir quais os critérios para a indicação da linfadenectomia eletiva. Os novos procedimentos de mapeamento linfático e biópsia de linfonodo sentinela (LS) trouxeram uma luz, no mínimo lógica e promissora, para a abordagem dos pacientes portadores de melanoma cutâneo localizado<sup>8</sup>.

A técnica de biópsia de linfonodo sentinela envolve: (1) linfocintilografia pré-operatória, que identifica as bases linfonodais de risco para doença metastática e orienta o provável local do LS; (2) mapeamento linfático com corante vital, que desenha o caminho que a célula metastática poderia ter seguido até o linfonodo; (3) detecção gama intra-operatória que, através da injeção de radiofármaco ao redor do tumor ou da cicatriz e detecção de sua concentração no linfonodo, facilita a localização do LS; (4) exame anatomopatológico do LS feito convencionalmente por hematoxilina-eosina (HE) e por imunohistoquímica (S-100 e HMB45)<sup>9</sup>.

Dentro de nossa linha de pesquisa em linfonodo sentinela, iniciamos estudo que objetiva determinar a presença de micrometástases em LS de pacientes portadores de melanoma, detectando o mRNA da tirosinase e de MART-1. Estes resultados serão comparados com os da detecção da presença de micrometástase pelas técnicas histológicas convencionais (HE) e por imunohistoquímica, pesquisando os antígenos proteína S-100 e HMB-45<sup>9</sup>.

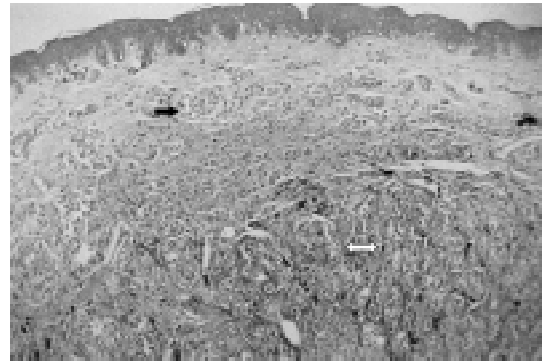Vários centros de pesquisa vêm apresentando resultados satisfatórios com a técnica RT-PCR<sup>10,11</sup>.

A biópsia de LS seleciona pacientes para a linfadenectomia completa (aqueles com LS comprometido)<sup>6,12</sup>. Este procedimento está indicado em pacientes com melanoma cutâneo localizado, com espessura de Breslow acima de 1,0 mm, ou menor, desde que presente outros fatores de risco na lesão primária, como nível de Clark IV ou V, ulceração, áreas de regressão, mais de 6 mitoses/mm<sup>2</sup> e fase de crescimento vertical.

O comportamento do melanoma na população pediátrica tem se mostrado similar àquele visto nos adultos. A integração dos recentes avanços no estadiamento e no tratamento do melanoma em adultos, como a biópsia de linfonodo sentinela, parece ser benéfico para as crianças em condições similares<sup>13,14</sup>.

### Relato de caso

Paciente do sexo feminino, com 12 anos de idade, albina, portadora de síndrome do nevo displásico, apresentava “manchas escuras em dorso” desde os cinco anos de idade. Em consulta com dermatologista, foi submetida à biópsia excisional de lesão pigmentada da pele da região lombar direita, que havia crescido nos últimos meses. O exame anatomopatológico diagnosticou melanoma nível II de Clark e espessura de Breslow de 1,5 mm, originado de nevo melânico composto (Figura 1). Apresentava exame clínico normal, sem visceromegalias ou adenomegalias, e exames de estadiamento (Rx simples de tórax, ultra-sonografia de abdome, hemograma e DHL) também normais.

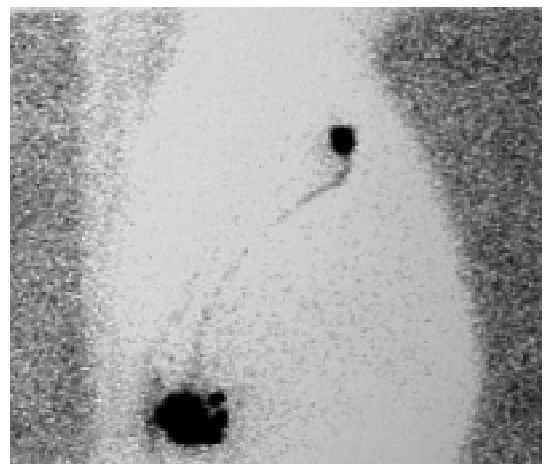


**Figura 1** - Melanoma originado em nevo melânico composto pré-existente. Na derme reticular superficial, notam-se células névicas. Na derme profunda, observam-se células melanocíticas malignas, indicadas pela seta branca (40X)

Após concordância e consentimento pós-informado dos pais, a paciente foi incluída no projeto de pesquisa de linfonodo sentinela do setor de tumores da disciplina de cirurgia plástica da UNIFESP, com estágio clínico I: pT2, N0, M0.

Foi submetida à linfocintilografia pré-operatória 24 horas antes da cirurgia, que identificou linfonodo sentinela na região axilar direita. No intra-operatório, foi utilizado equipamento de detecção gama (Neoprobe 1000) e azul patente V (Guerbet) no mapeamento linfático para a identificação e exérese do linfonodo sentinela<sup>11</sup>. O linfonodo media 5mm no maior diâmetro, se apresentou corado em azul e com captação 80 vezes maior do que a radioatividade de fundo, portanto com características de linfonodo sentinela (Figura 2).

Procedeu-se, então, à ampliação de margens de 2cm em todas as direções. Esta ampliação foi feita em torno da cicatriz deixada pela biópsia excisional da lesão primária,



**Figura 2** - Linfonodo sentinela corado em azul

cuja margem havia sido de cerca de 2 mm, dentro dos padrões para pesquisa do linfonodo sentinela.

O exame anatomopatológico não acusou doença residual na ampliação de margens, e o exame do linfonodo sentinela concluiu por ausência de neoplasia, tanto no exame convencional (HE) como no de imunohistoquímica (S100 e HMB45). Entretanto, a pesquisa de RNA mensageiro da tirosinase por RT-PCR foi positiva.

A paciente teve boa evolução pós-operatória, e encontra-se em seguimento ambulatorial de 12 meses. Seu seguimento deverá ser feito a cada 3-4 meses nos três primeiros anos, a cada seis meses no 4º e 5º anos, e anualmente após. Em cada retorno, é realizado exame clínico geral e específico, com atenção para linfadenomegalias e exames complementares (Rx simples de tórax, ultra-sonografia de abdome e DHL sérico).

### Discussão

Os principais fatores prognósticos para os melanomas localizados são a espessura de Breslow, a ulceração, presença de áreas de regressão, fase de crescimento vertical, número de mitoses na lesão primária e o estado histopatológico linfonodal da região de drenagem. Atualmente, o estado linfonodal da região linfática de drenagem de melanomas localizados é feito através da biópsia de linfonodo sentinela<sup>9</sup>.

O linfonodo sentinela representa o estado patológico dos linfonodos da região de drenagem do tumor primário, o que está bem demonstrado no melanoma cutâneo em adultos. A realização deste procedimento na população pediátrica parece ser também bem indicada<sup>13,14</sup>.

Alguns aspectos podem ser destacados no caso clínico que ora apresentamos, como a aparente exequibilidade da biópsia de LS na abordagem do melanoma na criança; o questionamento da importância da pesquisa de RNA mensageiro para tirosinase no LS. Devemos considerar comprometido pelo melanoma o LS cujos exames convencional (HE) e de imunohistoquímica (HMB 45 e S100) foram negativos, e apenas a pesquisa por RT-PCR do RNA mensageiro da tirosinase se mostrou positiva? Nosso protocolo de pesquisa de linfonodo sentinela não inclui o resultado da pesquisa por RT-PCR no estabelecimento da conduta, ainda o consideramos investigacional. O seguimento da paciente e o relato deste caso têm o propósito de alertar para estas perspectivas.

Uma revisão sistemática da literatura com metanálise mostrou que pacientes com LS negativo no estudo histológico e imunohistoquímico, porém com pesquisa de tirosinase positiva por RT-PCR, apresentaram maior taxa de recorrência da doença<sup>15</sup>.

A biópsia de LS seleciona pacientes que precisam de linfadenectomia completa, poupando aqueles que certamente não se beneficiariam com tal procedimento, além de fazer um estadiamento mais acurado, permitindo maior racionalidade na realização de estudos clínicos com melanoma cutâneo<sup>9</sup>.

Embora ainda não se tenha resultados sobre o impacto da biópsia de linfonodo sentinela na sobrevida destes pacientes, trata-se de método fidedigno para o microestadiamento do MC, lembrando que a condição histopatológica do LS é o fator prognóstico mais importante nestes pacientes<sup>12,16</sup>.

### Referências bibliográficas

- Dick OW, Santos MLR, Santos FAR, Frischenbruder JA, Costa PG, Rocha VHB. Melanoma maligno: idade X estadiamento clínico. *An Bras Dermatol* 1989;64(3):151-3.
- Maldonado RR, Cavarrubias OL. Malignant melanoma in children. *Arch Dermatol* 1997;133:363-71.
- Bourk JF, Brown GRACP. Protection of children against sunburn: a survey of parental practice in Leicester. *Br J Dermatol* 1995; 133:264-6.
- Cebalhos PI, Maldonado RR, Mihm MC. Melanoma in children. *N Engl J Med* 1995;332(10):656-62.
- Rivitti S. Lesões e nevos melanocíticos, melanoma maligno. In: *Dermatologia*. 2ª ed. São Paulo: Artes Médicas; 2001.p.869-86.
- Ziv T, Herman O, Gorenstein A, Ballin A. Malignant melanoma in infancy – too risky to be misdiagnosed. *Med Pediatr Oncol* 1998;31:553-4.
- Finn MC, Glowacki J, Mulliken JB. Congenital vascular lesions: clinical application of a new classification. *J Pediatr Surg* 1983; 18(6):894-900.
- Filho RSO, Santos IAO, Almeida, Barbieri A, Enokihara MMSS. Linfadenectomia seletiva com biópsia de linfonodo sentinela no melanoma cutâneo. Experiência brasileira – Projeto FAPESP 97/ 2516-0. *An Bras Dermatol* 2000;75(5):573-80.
- Oliveira-Filho RS, Tovo LFR. Biópsia de linfonodo sentinela no melanoma cutâneo. In: *Câncer de pele*. Neves RG, Lupi O, Talhari S, editores. Rio de Janeiro: MEDSI; 2001.p.407-13.
- Garbe C. Molecular diagnosis of micrometastasis. *Melanoma Res* 2001;11 Suppl 1:42.
- Blaheta HJ, Ellwanger U, Scittek B, Sotlar K, MacZey E, Breuninger H, et al. Examination of regional lymph nodes by sentinel node biopsy and molecular analysis provides new staging facilities in primary cutaneous melanoma. *J Invest Dermatol* 2000;114:637-42.
- Gershenwald JE, Thompson W, Mansfield PF, Lee JE, Colome MI, Tseng CH, et al. Multi-institutional melanoma lymphatic mapping experience: the prognostic value of sentinel lymph node status in 612 stage I or II melanoma patients. *J Clin Oncol* 1999;17:976-83.
- Gibbs P, Moore A, Robinson W, Walsh P, Golitz L, Gonzalez R. Pediatric melanoma: are recent advances in the management of adult melanoma relevant to the pediatric population? *J Pediatr Hematol Oncol* 2000;22(5):428-32.
- Kogut KA, Fleming M, Pappo AS, Schropp KP. Sentinel lymph node biopsy for melanoma in young children. *J Pediatr Surg* 2000;35(6):965-6.
- Silva, AM. Relevância das micrometástases detectadas por RT-PCR em linfonodo sentinela na recorrência do melanoma: revisão sistemática e meta-análise [tese]. São Paulo: UNIFESP; 2001.
- Ross MI, Reintgen DS. Role of lymphatic mapping and sentinel node biopsy in the detection of melanoma nodal metastases. *Eur J Cancer* 1998;34 Suppl 3:7-11.

Endereço para correspondência:

Dra. Geruza Rezende Paiva

Rua Napoleão de Barros 566, apto. 114 – Vila Clementino

CEP 04024-002 – São Paulo, SP

Fone: (11) 5549.3904 – E-mail: geruzapaiva@bol.com.br