



Seqüência de Robin – protocolo único de tratamento

Robin sequence: a single treatment protocol

**Iiza L. Marques¹, Telma V. de Sousa², Arakem F. Carneiro³,
Suely P. de B. A. Peres⁴, Marco A. Barbieri⁵, Heloisa Bettiol⁶**

Resumo

Objetivo: Apresentar protocolo único que possa atender tanto às dificuldades respiratórias como às dificuldades alimentares dos neonatos e lactentes com seqüência de Robin.

Fonte de dados: O artigo foi desenvolvido tomando como base as publicações mais recentes disponíveis em bancos de dados bibliográficos e livros que discutem o tratamento da seqüência de Robin, em especial os estudos realizados no Hospital de Reabilitação de Anomalias Craniofaciais da Universidade de São Paulo (HRAC/USP).

Síntese de dados: O artigo apresenta os aspectos morfológicos e genéticos da seqüência de Robin e conceitos sobre nasofaringoscopia e suas implicações clínicas, discute o tratamento das dificuldades respiratórias e alimentares e apresenta um protocolo único para atender a todos os casos de seqüência de Robin, independentemente de sua gravidade e complexidade.

Conclusões: A seqüência de Robin não é somente uma patologia obstrutiva anatômica para ser resolvida com procedimentos cirúrgicos, mas os conhecimentos sobre crescimento e desenvolvimento devem ser aplicados por uma equipe multidisciplinar, porque possibilitam a rápida recuperação da permeabilidade das vias aéreas e da capacidade de alimentação oral, evitando-se, muitas vezes, os procedimentos cirúrgicos e seus riscos, principalmente quando realizados em neonatos e lactentes pequenos.

J Pediatr (Rio J). 2005;81(1):14-22: Síndrome de Pierre Robin, crescimento, fissura palatina, obstrução das vias respiratórias.

Abstract

Objective: To present a single protocol that might cover both the respiratory and feeding difficulties of neonates and infants with Robin sequence.

Sources of data: The article was prepared on the basis of the most recent publications available in bibliographic databases and in books that discuss the treatment of Robin sequence, especially the studies conducted at the Hospital for Rehabilitation of Craniofacial Anomalies of Universidade de São Paulo (HRAC/USP).

Summary of the findings: We present the morphological and genetic aspects of Robin sequence and concepts about nasopharyngoscopy and its clinical implications; we discuss the treatment of respiratory and feeding difficulties, and we present a single protocol for the treatment of all Robin sequence cases regardless of their severity and complexity.

Conclusions: Robin sequence is not only an anatomic obstructive disorder to be treated with surgical procedures, but knowledge about children's growth and development must be applied by a multidisciplinary team, since this permits the maintenance of airway permeability and of the ability to feed orally, often without the need of surgical procedures and their risks, especially when applied to neonates and small infants.

J Pediatr (Rio J). 2005;81(1):14-22: Pierre Robin syndrome, cleft palate, airway obstruction, micrognathia.

1. Doutora em Pediatria. Pediatra, Hospital de Reabilitação de Anomalias Craniofaciais, Universidade de São Paulo (HRAC/USP), São Paulo, SP.
2. Cirurgiã plástica, HRAC/USP, São Paulo, SP.
3. Otorrinolaringologista, HRAC/USP, São Paulo, SP.
4. Doutora em Pediatria. Nutricionista, HRAC/USP, São Paulo, SP.
5. Professor titular, Departamento de Puericultura e Pediatria, Faculdade de Medicina de Ribeirão Preto, Universidade de São Paulo (USP), Ribeirão Preto, SP.
6. Doutora. Professora assistente, Departamento de Puericultura e Pediatria, Faculdade de Medicina de Ribeirão Preto, USP, Ribeirão Preto, SP.

Artigo submetido em 26.02.04, aceito em 31.03.04.

Como citar este artigo: Marques IL, de Sousa TV, Carneiro AF, Peres SP, Barbieri MA, Bettiol H. Seqüência de Robin – protocolo único de tratamento. *J Pediatr (Rio J)*. 2005;81:14-22.

Introdução

A seqüência de Robin (SR) é descrita na literatura como uma tríade de anomalias caracterizada por micrognatias, glossoptose e fissura de palato. Apesar da fissura palatina estar presente na maioria dos casos, pode estar ausente em alguns¹. Clinicamente, a tríade se expressa por obstrução das vias aéreas e dificuldades alimentares que são mais freqüentes e mais graves no período neonatal. A heterogeneidade das manifestações clínicas também é uma de suas características, podendo a criança expressar desde leve dificuldade respiratória e alimentar até graves crises de asfixia, que podem levar ao óbito se não houver rápida intervenção médica.

A obstrução respiratória na SR nem sempre é causada por glossoptose; outros mecanismos podem estar envolvidos. Estudos realizados com nasofaringoscópio de fibra óptica em populações de pacientes com anomalias craniofaciais e apnéia obstrutiva, incluindo SR, demonstraram quatro tipos de obstrução: tipo 1, a obstrução resulta do retroposicionamento do dorso da língua, que entra em contato com a parede posterior da faringe, abaixo do palato mole; tipo 2, a obstrução resulta do retroposicionamento do dorso da língua, com compressão do palato mole ou partes dele (quando a fissura está presente) contra a parede posterior da faringe; tipo 3, as paredes laterais da faringe se movem medialmente, obstruindo as vias aéreas, e a língua não entra em contacto com a parede posterior da faringe; tipo 4, a contração da faringe é esfíntérica, e a língua não entra em contacto com a parede posterior da faringe (Figuras 1, 2, 3 e 4)^{2,3}.

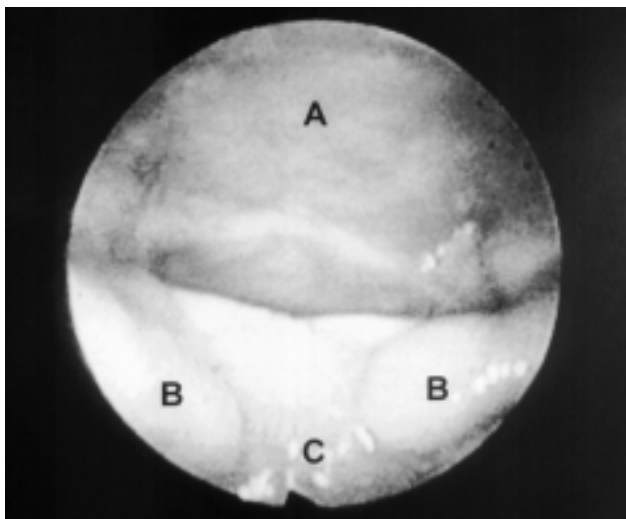


Figura 1 - Tipo 1 de obstrução respiratória obtida durante a nasofaringoscopia.
A = Faringe, B = Úvula bipartida, C = Língua

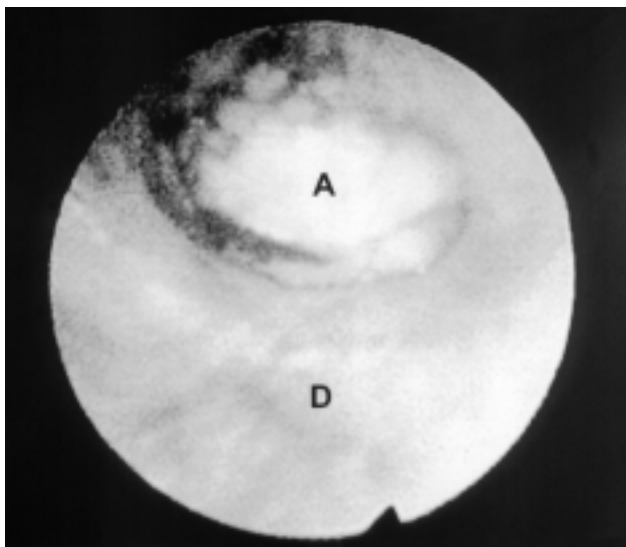


Figura 2 - Tipo 2 de obstrução respiratória
A = Faringe, D = Palato

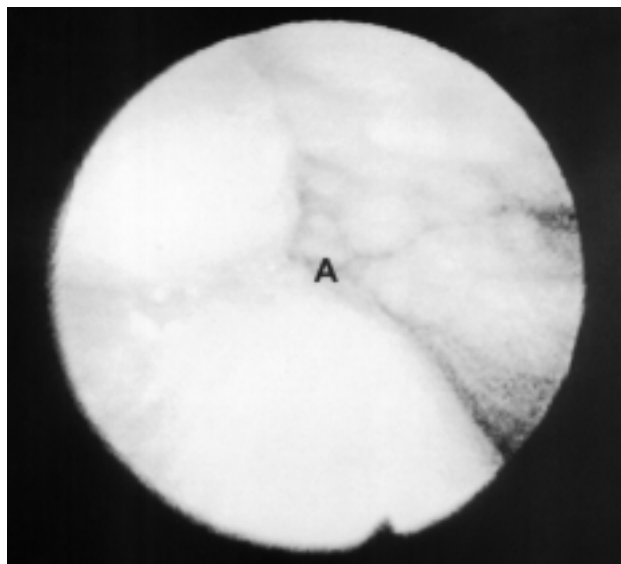


Figura 3 - Tipo 3 de obstrução respiratória
A = Faringe

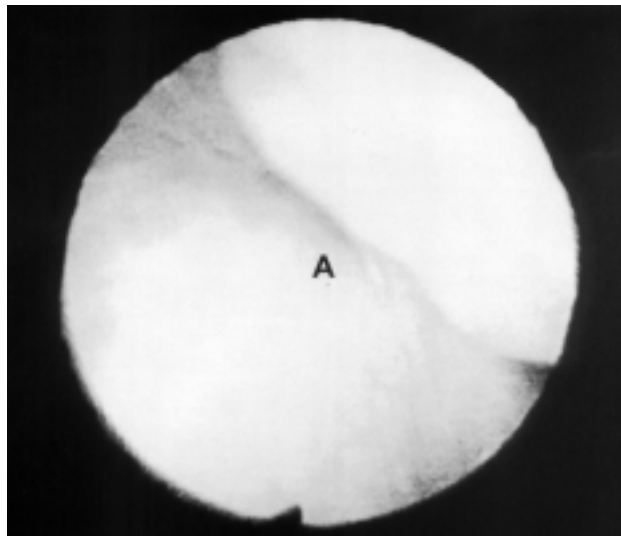


Figura 4 - Tipo 4 de obstrução respiratória
A = Faringe

Várias modalidades de tratamento são descritas na literatura: tratamento postural (a criança é colocada em posição prona), intubação nasofaríngea, glossopelexia, traqueostomia e, mais recentemente, distração mandibular. Não existe, na literatura, um consenso sobre o tratamento da SR. Observa-se que a maioria dos estudos está sob o domínio das áreas de otorrinolaringologia e cirurgia craniofacial; várias técnicas cirúrgicas estão sendo desenvolvidas para aliviar a obstrução respiratória, como se a anomalia fosse somente um problema respiratório obstrutivo anatômico. Poucos estudos foram desenvolvidos para resolver as dificuldades alimentares, que se caracterizam por pouco volume de leite ingerido, alimentação por via oral (VO) demorada (geralmente maior que 30 minutos), fadiga, tosse, engasgos, vômitos e regurgitações durante e após as mamadas. Essas dificuldades

podem levar à desnutrição protéico-calórica ou ao uso prolongado de sondas alimentadoras e suas graves conseqüências.

No Hospital de Reabilitação de Anomalias Craniofaciais da Universidade de São Paulo (HRAC/USP), vários estudos foram desenvolvidos com o objetivo de melhorar tanto as dificuldades respiratórias quanto as alimentares dos neonatos⁴⁻⁶, o que resultou numa visão dos problemas da SR diferente da maioria dos estudos publicados na literatura internacional: a SR não é somente um problema obstrutivo anatômico, mas também um problema de desenvolvimento, e deve estar sob o domínio de uma equipe multiprofissional. Assim, o objetivo deste artigo é apresentar protocolo único que possa atender tanto às dificuldades respiratórias como às dificuldades alimentares dos neonatos e lactentes com SR.

Metodologia

Este estudo se baseia nos artigos mais atuais sobre SR disponíveis em bancos de dados bibliográficos como MEDLINE, Lilacs e SciELO, em livros dedicados ao assunto e, principalmente, nos artigos publicados pelos profissionais do HRAC-USP que se referem à sua etiopatogênese e tratamento⁴⁻⁹. Ao final, é apresentado um protocolo único de tratamento utilizado no HRAC-USP, aplicado a todos os casos de SR.

Aspectos morfológicos e genéticos

Foi Pierre Robin, em 1934¹⁰, quem descreveu a tendência da queda da língua sobre a hipofaringe, causando obstrução das vias aéreas, assim como a presença da fissura agravando os problemas dessas crianças. Em 1976, avançou-se no conceito de que não se tratava de uma síndrome específica, como fora denominada durante vários anos – síndrome de Pierre Robin –, mas sim de um complexo sintomático, não-específico, que pode ocorrer em várias situações: isoladamente, associado a uma síndrome conhecida ou em associação a outros defeitos do desenvolvimento, que, juntos, não correspondem a uma síndrome específica¹¹. Outros autores sugeriram o nome de seqüência de Robin, por acreditarem em uma patogênese seqüencial¹². É atualmente denominada seqüência de Robin isolada (SRI) quando ocorre isoladamente.

Em 1999, questionou-se o termo seqüência de Robin para os tipos 3 e 4 de obstrução respiratória, nos quais a glossoptose não é responsável pela obstrução, e considerou-se o termo complexo de Robin mais adequado para esses casos¹³.

A etiologia da SRI tem sido discutida ao longo do tempo por diversos autores. Alguns expuseram teorias sobre posições intra-uterinas anômalas^{11,14-16}, resultando em micrognatia e retroposição da língua, com conseqüente obstrução da clivagem palatina; outros, apesar de não aceitarem as teorias acima, não colocam a hereditariedade como fator relevante na determinação da doença¹⁷. Alguns casos isolados de SR com história familiar são descritos na

literatura^{18,19}. Estudo realizado no HRAC-USP envolvendo 36 crianças com SRI sugeriu a hereditariedade como fator relevante na etiopatogênese da tríade de anomalias⁸. Alguns autores sugerem a fissura de palato como evento primário na etiopatogênese da SRI, e não a micrognatia^{8,20}.

A síndrome genética que mais se apresenta com a SR é a síndrome de Stickler, também chamada artro-oftalmopatia hereditária^{4,5,21}. Nessa síndrome, a SR resulta de uma hipoplasia mandibular intrínseca por déficit de penetração do tecido conjuntivo através do palato^{22,23}.

Estudo realizado no HRAC-USP com 159 lactentes com SR relacionou as síndromes mais freqüentes associadas a esta anomalia⁴ (Tabela 1).

Tabela 1 - Síndromes clínicas associadas à SR em estudo⁴ realizado no HRAC/USP com 159 crianças

Síndrome clínica	Nº de casos
Seqüência de Robin isolada	84
Síndrome de Stickler	36
Síndrome de Treacher Collins	2
Síndrome de Richieri Costa Pereira	2
Síndrome de Moebius	4
Síndrome velocardiofacial	2
Espectro óculo-aurículo-vertebral	4
Síndrome de Nager	1
Seqüência de Robin + outras malformações	14
Seqüência de Robin + problemas neurológicos	10
Total	159

Noventa por cento dos casos de SR apresentaram fissura de palato; em 70% dos casos com fissuras, estas são amplas e completas, em forma de U (Figura 5), e em 30% são estreitas, completas ou incompletas, em forma de V⁷ (Figura 6).

A incidência da SR varia na literatura entre 1:2000¹⁶ e 1:30.000²⁴. Estudo mais controlado realizado na Inglaterra sugere 1:8.500 nascidos vivos²⁵.

Nasofaringoscopia: implicações clínicas

A importância da nasofaringoscopia para o tratamento da SR é enfatizada na literatura. Os diferentes tipos de obstrução respiratória encontrados nessa anomalia foram classificados em 1, 2, 3 e 4 (Figuras 1, 2, 3 e 4), descritos anteriormente, e os achados nasofaringoscópicos correlacionaram-se com o prognóstico e o tipo de tratamento^{2,9}.

O tipo 1 de obstrução respiratória, que representa a verdadeira ptose lingual como causa da obstrução, é o tipo mais freqüentemente encontrado na SR^{2,4,5}. Estudos realizados no HRAC-USP demonstram que esse tipo de obstrução ocorre em 80% dos casos^{4,5}. É referido na literatura o seu melhor prognóstico, com 61% dos casos apresentando SRI^{2,4,5}. Apesar da heterogeneidade das manifestações clínicas nesse grupo de pacientes, a posição prona ou a intubação nasofaríngea prolongada podem

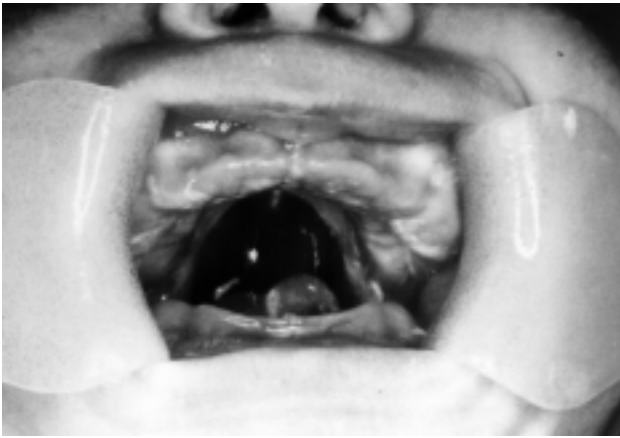


Figura 5 - Fissura de palato em U

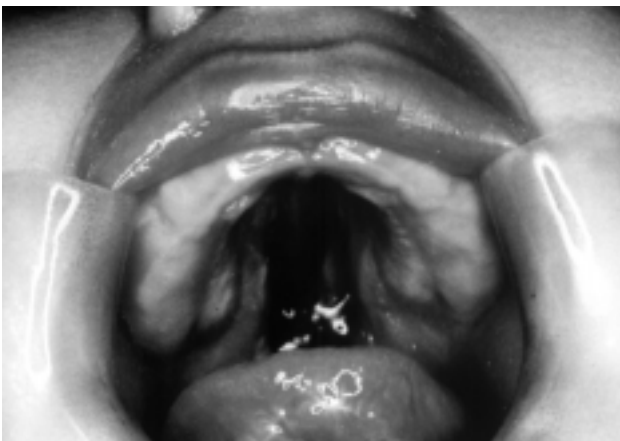

Figura 6 - Fissura de palato em V

aliviar o desconforto respiratório em 83% dos casos, sem a necessidade de procedimentos cirúrgicos^{4,5}. Todos os casos com tipo 3 ou 4 e a maioria dos casos com tipo 2 apresentam síndromes genéticas, problemas neurológicos ou outras malformações associadas à SR. Entre os casos com o tipo 2 de obstrução, 50% necessitaram de traqueostomia para resolver o desconforto respiratório, e entre os casos com os tipos 3 e 4, este foi o único tratamento que possibilitou aliviar o grave desconforto respiratório; a tentativa de outras modalidades de tratamento para estes últimos casos apenas prolongariam o período de hospitalização, com prejuízos para a criança e seus familiares^{4,5}. A glossopexia, para aliviar o desconforto respiratório, somente está indicada para casos com tipo 1 de obstrução respiratória que não melhoram após intubação nasofaríngea por período máximo de 15 dias^{4,5}.

Em estudo realizado no HRAC-USP, foi estabelecida uma nova classificação nasofaringoscópica, com o objetivo de analisar, com maiores detalhes, os casos com tipo 1 de obstrução respiratória. Essa classificação consiste em determinar, através da nasofaringoscopia, a gravidade da glossoptose, classificando-a em: leve – quando a retroposição lingual está presente, mas, na maior parte do tempo,

o dorso da língua não toca a parede posterior da faringe; moderada – quando, na maior parte do tempo, o dorso da língua toca a parede posterior da faringe, porém sem pressioná-la; e grave – quando o dorso da língua pressiona a parede posterior da faringe⁹ (Figura 7).

Para estudar a correlação entre a gravidade da glossoptose avaliada através da nasofaringoscopia, seguindo-se os critérios descritos, e a gravidade das manifestações clínicas, os seguintes critérios clínicos foram estabelecidos para a determinação da gravidade das manifestações: leve – pouca dificuldade respiratória, ausência de retração inter-

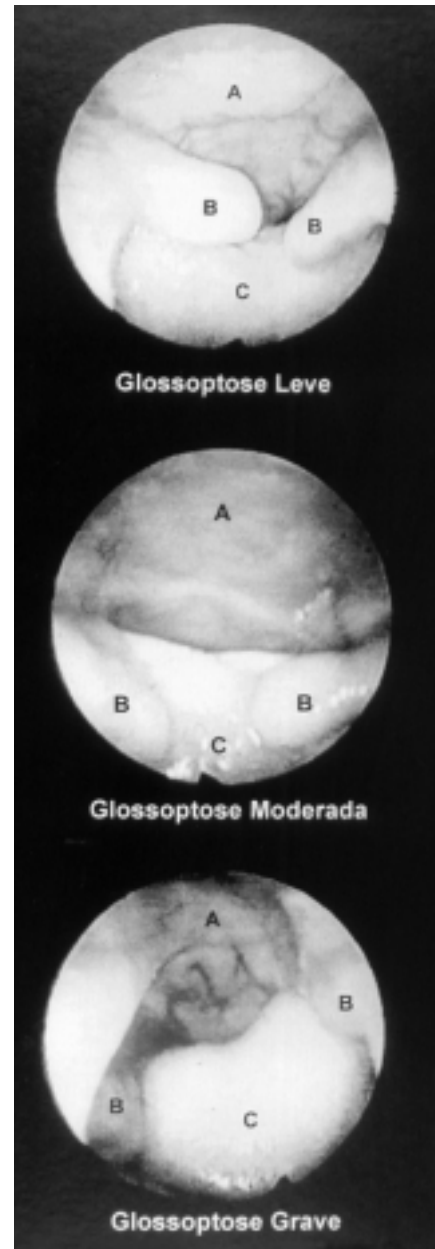

Figura 7 - Gravidade da glossoptose classificada através da nasofaringoscopia
A = Faringe, B - Úvula bipartida, C = Língua

costal ou de fúrcula, sem crises de cianose ou apnéia, saturação de O₂ (SatO₂) medida através da oximetria contínua de pulso maior que 90% e pouca dificuldade alimentar (alimentando-se exclusivamente pela VO); moderada – presença de esforço respiratório com retração intercostal ou de fúrcula, sem crises de cianose ou apnéia, SatO₂ maior que 90% e importante dificuldade alimentar (alimentando-se através de sondas alimentadoras); grave – presença de crises de cianose ou apnéia, SatO₂ menor ou igual a 90% e importante dificuldade alimentar. Contudo, não houve correlação estatisticamente significativa entre a gravidade da glossoptose e a gravidade das manifestações clínicas no período neonatal⁹. Os mesmos pacientes acompanhados prospectivamente até o final do primeiro ano de vida, por meio de nasofaringoscopias e exames clínicos, apresentaram diminuição da gravidade da glossoptose e das manifestações clínicas com o aumento da idade; a correlação entre o aumento da idade e a diminuição do retroposicionamento lingual foi estatisticamente significativa. Essas crianças, aos 6 meses de idade, já se apresentavam praticamente assintomáticas. Com 1 ano de idade, apesar da melhora do retroposicionamento lingual, algumas crianças ainda apresentavam glossoptose moderada ou grave, porém estavam assintomáticas⁹.

Com relação aos outros tipos de obstrução, demonstrou-se que as crianças que apresentavam o tipo 2 no período neonatal passaram a apresentar o tipo 1 no final do primeiro ano, com manifestações clínicas leves, ao passo que as crianças com os tipos 3 ou 4 mantiveram o mesmo tipo de obstrução durante todo o primeiro ano de vida, mantendo-se traqueostomizadas, sem possibilidade de descanulização⁹.

Durante o período neonatal, a nasofaringoscopia na SR tornou-se um importante procedimento para o diagnóstico do tipo de obstrução respiratória e para direcionar o seu tratamento. No entanto, para se definir o prognóstico da gravidade da obstrução e de sua evolução clínica, este método é importante somente quando os diferentes tipos de obstrução são comparados, com pior prognóstico para os tipos 3 e 4. Quando se quer estabelecer o prognóstico da gravidade dos casos com o tipo 1, a nasofaringoscopia não é um bom método, provavelmente devido à atividade intrínseca do músculo genioglosso, que determina a capacidade de movimentação da língua; por ser um exame estático, a nasofaringoscopia não pode medir este parâmetro.

No HRAC-USP, as crianças com fissuras de palato são rotineiramente submetidas a palatoplastia aos 12 meses de idade. Edema de palato e de língua secundário à manipulação cirúrgica é comumente observado após este procedimento; conseqüentemente, o desconforto respiratório imediatamente após o ato cirúrgico é uma manifestação clínica freqüente, principalmente em lactentes. As conseqüências pós-operatórias podem ser graves em crianças que ainda apresentam glossoptose, levando a um importante desconforto respiratório.

O acompanhamento da criança através de nasofaringoscopias seqüenciais, avaliando-se a posição da língua em relação à hipofaringe e à região velofaríngea, pode

prover informações sobre os riscos de complicações respiratórias no pós-operatório. A indicação de palatoplastia na SR deve ser obrigatoriamente precedida por uma nasofaringoscopia, para se determinar a presença de importante retroposicionamento lingual, pois algumas crianças ainda apresentam glossoptose moderada ou grave no final do primeiro ano de vida. Nesses casos, seria prudente esperar o crescimento e o desenvolvimento da criança, que é rápido nos primeiros 2 anos de vida, para que o fechamento cirúrgico do palato seja realizado com maior segurança. Em casos de crianças traqueostomizadas, o fechamento do palato deve ser realizado sempre antes da descanulização.

Tratamento da dificuldade respiratória

A expressão clínica da SR é muito heterogênea, variando desde leve dificuldade respiratória até graves crises de asfixia; os casos podem ser isolados ou associados a síndromes genéticas diferentes e com expressividade variável, porém a obstrução respiratória é fator comum a todos. Esta deve ser aliviada não só para melhorar as condições respiratórias, mas também as condições alimentares e nutricionais, de crescimento e desenvolvimento, visto que a gravidade do desconforto respiratório é tanto maior quanto menor a criança, e esta, quanto menor, mais susceptível a agravos respiratórios e nutricionais.

A prioridade no tratamento da SR deve ser a manutenção da permeabilidade das vias aéreas. Sem tratamento adequado, a hipoxia crônica com retenção de CO₂ e o aumento da resistência vascular pulmonar podem levar ao *cor pulmonale*. Além disso, as crises recorrentes de cianose podem levar à hipoxia cerebral.

As dificuldades alimentares são uma das conseqüências da dificuldade respiratória; a necessidade de alimentação por sondas alimentadoras é freqüente nesses pacientes. Porém, melhorando-se a dificuldade respiratória, pode-se melhorar as dificuldades alimentares, possibilitando a alimentação pela VO.

Várias modalidades de tratamento são descritas na literatura, ainda sem um consenso sobre sua utilização e eficácia. O HRAC-USP vem desenvolvendo estudos com o objetivo de padronizar a indicação e a utilização dessas diferentes modalidades^{4,5}. As mais freqüentemente utilizadas são: tratamento postural, também denominado posição prona (PP) – a criança é colocada em decúbito ventral; intubação nasofaríngea (INF) – colocação de uma cânula de intubação orotraqueal de silicone (leitosa), com diâmetro de 3 a 3,5 mm, introduzida de 7 a 8 cm pela narina até a faringe e cortada 1 cm para fora da narina (Figura 8); procedimentos cirúrgicos – glossoptose, traqueostomia e distração mandibular, descritos a seguir.

No HRAC-USP, a PP é utilizada somente quando a criança apresenta leve dificuldade respiratória e alimentar^{4,5}. Através de estudos com videofluoroscopia, demonstrou-se melhora da criança quanto à habilidade de coordenar movimentos da língua e mandíbula nessa posição; a melhora respiratória não era somente atribuída à posição, mas principalmente à extensão cervical²⁶.

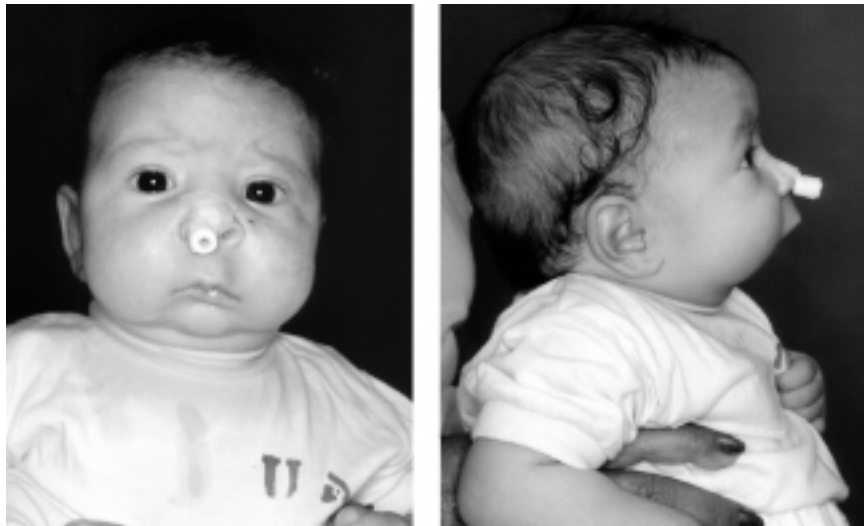

Figura 8 - Lactente com intubação nasofaríngea: frente e perfil

A INF prolongada é utilizada no HRAC-USP para casos de maior gravidade, ou seja, que apresentam crises de cianose, apnéia ou palidez e/ou importante esforço respiratório e/ou queda da SatO_2 para valor menor ou igual a 90%, com importante dificuldade alimentar^{4,5}. Essa modalidade de tratamento é defendida por diversos autores devido à sua simplicidade^{2,5,27,28}. As crianças tratadas com INF tiveram maior ganho ponderal do que as tratadas com PP²⁸, e a INF é mais eficaz em crianças com menos de 30 dias de vida^{2,5}. Em estudo prospectivo realizado no HRAC-USP com 159 casos de SR, demonstrou-se que a INF resolveu a obstrução respiratória de 25% do total de casos e de 50% dos casos considerados graves. Setenta e três por cento dos pacientes com SR e 83% dos pacientes com SRI melhoraram com PP ou INF, sem a necessidade de procedimentos cirúrgicos⁴.

Após a introdução da cânula para INF, a avaliação clínica é necessária para observar a adequação do procedimento. A cânula, ao ser posicionada, deve permitir o fluxo de ar através da mesma, o que é percebido durante a expiração, sem a saída de leite ou saliva, principalmente durante a alimentação; se houver saída de líquidos pela cânula, esta deve ser reposicionada 0,5 a 1 cm para fora, pois pode estar muito próxima ao esôfago. Com esta técnica, é possível manter a criança confortável, sem a necessidade de radiografá-la para adequar o posicionamento da cânula. Os objetivos da INF são manter um bom padrão respiratório, promovendo a redução do esforço respiratório, manter a SatO_2 acima de 90%, melhorar a aceitação oral dos alimentos, conseqüentemente diminuindo o tempo de uso de sondas alimentadoras, e promover o ganho ponderal. Se esses objetivos não forem alcançados dentro de 15 dias, a glossopexia estará indicada somente para os casos com tipo 1 de obstrução respiratória; para os casos com tipo 2, deve-se recorrer à traqueostomia. Para os tipos 3 ou 4, a INF não está indicada, devendo-se proceder imediatamente à traqueostomia. O período de espera de 15 dias é importante

para evitar a realização de procedimentos cirúrgicos desnecessários, porém períodos de espera maiores do que este podem prolongar o tempo de hospitalização e o uso de sondas alimentadoras e suas graves conseqüências⁵.

Os pacientes tratados com INF poderão receber alta quando o procedimento melhorar sua capacidade de alimentação e quando a remoção temporária da cânula de INF para higienização (limpeza com água corrente, cotonete e sabão) não resultar mais em crises de cianose ou apnéia, devido à melhora da obstrução respiratória com o desenvolvimento neuromotor⁵.

A obstrução das vias aéreas na SR não depende somente da anormalidade anatômica da mandíbula e/ou da posição da língua, mas também da efetividade intrínseca dos músculos parafaríngeos. Essa efetividade depende da maturação individual durante o período neonatal³. O grau de disfunção neuromuscular e a velocidade de maturação dessa função varia entre os pacientes e assume importante papel na recuperação da permeabilidade das vias aéreas². A progressão da função dos músculos parafaríngeos é mais rápida do que o desenvolvimento mandibular²⁶. Todos os fatores descritos anteriormente possibilitaram a utilização temporária da INF como modalidade de tratamento único em grande número de casos de SR^{4,5}.

A simplicidade da INF permite que seu manejo seja realizado em casa, pelos próprios pais da criança, que, no HRAC-USP, são treinados pela enfermagem durante o período de hospitalização. Após a alta, retornos mensais para hospitalização de apenas 1 dia são necessários para a observação do padrão respiratório e alimentar da criança ao se remover a INF, até a possibilidade de sua descontinuidade, lembrando que, durante o sono, devido ao relaxamento da língua e dos músculos parafaríngeos, pode ocorrer piora do padrão respiratório⁵. A INF deve ser retirada definitivamente quando a descontinuidade de seu uso por período prolongado (24 horas) não resultar

em crises de cianose ou apnéia, queda da SatO_2 para valores menores ou iguais a 90% ou piora da aceitação oral dos alimentos. O ganho ponderal deve ser monitorizado mensalmente⁵. No HRAC-USP, o tempo médio de uso da INF foi de 60 dias, resultando em alimentação exclusivamente oral e crescimento satisfatório⁵.

A eficácia da INF é maior nos casos de SRI com o tipo 1 de obstrução respiratória; para os casos com o tipo 2, a INF foi eficaz em apenas 50%, pois eles têm maior gravidade, freqüentemente associada a síndromes genéticas^{4,5}.

A cirurgia de glossopexia atualmente utilizada no HRAC implica a fixação da língua no lábio inferior e na mandíbula²⁹. A cirurgia está indicada apenas para os casos com o tipo 1 que não melhoram com a INF, e foi o tratamento definitivo em 10,7% dos casos⁴.

No HRAC-USP, a traqueostomia é indicada somente nos casos com o tipo 1 de obstrução respiratória que não melhoram com glossopexia, nos casos com o tipo 2 que não melhoram com a INF, e é indicação absoluta para casos com os tipos 3 ou 4, que, geralmente, são de extrema gravidade, sempre associados a síndromes genéticas, problemas neurológicos ou outras malformações⁴. A traqueostomia foi o tratamento definitivo em 15,7% dos casos⁴.

A distração mandibular não é realizada no HRAC-USP, não fazendo parte, por enquanto, do protocolo de tratamento desta instituição. Nesse procedimento cirúrgico, através da colocação de um distrator apropriado no ângulo mandibular, pode-se anteriorizar a mandíbula e, conseqüentemente, a língua, na tentativa de desobstruir as vias aéreas. Vários estudos foram realizados para aperfeiçoar essa técnica em neonatos^{13,30-36}, porém ainda não se chegou a um consenso sobre os riscos e benefícios do procedimento nesse grupo de pacientes. De acordo com a larga experiência do HRAC-USP com a INF e a estatística dos estudos realizados nessa instituição⁴, apenas 26,4% dos casos de SR requerem procedimentos cirúrgicos. Pensando-se nos riscos cirúrgicos e anestésicos para os neonatos e lactentes pequenos, acredita-se que a distração mandibular tenha indicações restritas e dependentes de estudos nasofaríngeos prévios. Sua indicação seria somente para casos com tipo 1 de obstrução respiratória que não melhoram com a INF, como alternativa à glossopexia e/ou antes da indicação da traqueostomia, pois este último procedimento não é isento de complicações e seqüelas³⁷⁻⁴¹.

Apesar da heterogeneidade da SR, seu prognóstico, em geral, é bom. A mortalidade está em torno de 7% dos casos; porém, ao se analisar esses casos, observa-se que eram de extrema gravidade, todos tendo sido submetidos a traqueostomia devido à gravidade da obstrução respiratória, e 50% tendo outras malformações associadas à SR – malformações estas incompatíveis com a vida e responsáveis pela morte^{4,5}.

Tratamento da dificuldade alimentar

A criança com SR não apresenta somente dificuldade respiratória, mas também dificuldade alimentar. A dificuldade respiratória leva à dificuldade na coordenação entre sucção, deglutição e respiração. Além dessa incoordenação,

a glossoptose dificulta a anteriorização da língua, necessária para a adequada sucção, e a fissura de palato proporciona déficit na pressão intra-oral negativa, resultando em sucção ineficiente e em refluxo nasal de alimentos, favorecendo a bronco-aspiração⁴².

As dificuldades alimentares do lactente com SR freqüentemente impedem a alimentação oral, sendo necessária a utilização de sondas alimentadoras, o que, por sua vez, aumenta o risco de desenvolvimento de refluxo gastroesofágico patológico⁴³⁻⁴⁵. Essas crianças já apresentam predisposição a esta patologia, devido ao aumento da pressão negativa intratorácica resultante do esforço respiratório^{45,46}.

Alguns autores reportaram que 37% dos pacientes com SR utilizaram sondas alimentadoras por período de pelo menos 12 semanas⁴⁷. No HRAC-USP, foram desenvolvidas algumas técnicas que favorecem a alimentação oral dos lactentes com SRI, denominadas técnicas fonoaudiológicas facilitadoras de alimentação (TFFA). Essas técnicas são denominadas fonoaudiológicas porque são aplicadas por fonoaudiólogo. Estudo realizado em nossa instituição demonstrou que, com a aplicação diária dessas técnicas, é possível, gradativamente e em um curto período de tempo, promover a alimentação oral (7 dias), bem como a descontinuidade do uso da sonda nasogástrica⁴⁸. Essas técnicas consistem em estimulação da sucção não-nutritiva através do uso de chupeta, massagem para relaxar e anteriorizar a língua, suporte manual para sustentar a mandíbula, bico de mamadeira longo, macio, com furo aumentado para 1 mm, colocação do bico exatamente sobre a língua, postura global simétrica e movimentos rítmicos do bico na cavidade oral durante a sucção nutritiva. Retira-se a sonda nasogástrica quando o lactente aceita, por VO, a cada mamada, volumes médios de leite, correspondentes a aproximadamente 70% do volume preconizado para a idade, ingeridos em tempo médio menor do que 30 minutos, sem intercorrências, como engasgos, cianose ou tosse⁴⁸.

Está demonstrado que o volume médio de leite ingerido por VO pelos lactentes com SR é menor do que o volume de leite ingerido por lactentes normais da mesma faixa etária⁴⁹. O baixo volume ingerido e o gasto energético aumentado durante a alimentação oral indicam a necessidade de suplementação calórica para se atingir ganho ponderal adequado^{5,49}.

Estudando-se o crescimento (peso e comprimento), desde o nascimento até 6 meses de idade, de 15 crianças portadoras de SR tratadas exclusivamente com INF, TFFA e dieta normal para a idade, demonstrou-se que essas crianças apresentaram *catch-up* do comprimento, atingindo o percentil 50 (P_{50}) da curva de referência do NCHS⁵⁰ no quinto mês de vida. Porém, com relação ao peso, essas crianças permaneceram abaixo do percentil 10 (P_{10}) durante todo o período do estudo. Isso demonstra adequação do teor protéico e insuficiência do teor calórico da dieta, sugerindo o acréscimo de calorias para a adequação do estado nutricional⁵.

Além das TFFA, outra estratégia utilizada no HRAC-USP para facilitar a alimentação oral de crianças com SR é o uso de uma dieta especial para recém-nascidos e lactentes, por meio da qual menores volumes de leite ingeridos são

necessários para o ganho ponderal, podendo-se retirar a sonda nasogástrica mais precocemente^{6,49}. Essa dieta, denominada dieta hipercalórica, consiste em fórmula láctea ou, quando possível, leite materno acrescido de 5 a 8% de polímeros de glicose e 3 a 5% de triglicerídeos de cadeia média, com ácidos graxos essenciais.

Em estudo realizado no HRAC-USP com dois grupos de lactentes tratados com INF e TFFA, alimentando-se por VO, um grupo recebendo dieta normal para idade e outro recebendo dieta hipercalórica, verificou-se maior velocidade de crescimento no último grupo, o qual, por sua vez, teve um tempo médio de uso de INF significativamente menor (25 dias) quando comparado ao primeiro grupo (60 dias), demonstrando que a recuperação nutricional foi importante para a recuperação da capacidade respiratória⁶. A maturação e a melhora da disfunção neuromuscular dependem da recuperação nutricional durante os primeiros meses de vida, e esse fato sugere que a melhora na atividade intrínseca do músculo genioglosso e dos músculos parafaríngeos com a intervenção dietética através da dieta hipercalórica é responsável pela melhora do padrão respiratório das crianças com SR⁶.

A dieta hipercalórica e as TFFA não trazem benefícios somente para pacientes tratados com INF ou PP, mas também para crianças submetidas a tratamentos cirúrgicos, pois promover a alimentação oral deve ser um dos principais objetivos do tratamento da SR.

Quando o retroposicionamento lingual é muito intenso, sem melhora rápida com as TFFA, e nem sempre essa situação é acompanhada de grave desconforto respiratório indicativo da necessidade de procedimentos cirúrgicos para desobstruir as vias aéreas, a glossopexia pode estar indicada, não para melhorar a respiração, mas para facilitar a sucção, possibilitando o posicionamento do bico da mamadeira exatamente sobre a língua e, com isso, capacitando o lactente para a alimentação oral.

Protocolo único de tratamento

Estabeleceu-se, no HRAC-USP, a partir dos estudos realizados, o seguinte protocolo de tratamento, que é aplicado a todos os casos de SR, independentemente de sua complexidade.

Nasofaringoscopia – realizada nos primeiros dias de hospitalização em todos os casos para diagnóstico do tipo de obstrução respiratória e direcionamento do tratamento.

Tratamento postural (PP) para os casos com os tipos 1 ou 2 de obstrução com leve dificuldade respiratória.

INF para os casos com os tipos 1 ou 2 de obstrução respiratória que apresentam crise de cianose, apnéia, palidez, importante esforço respiratório e/ou queda da SatO₂ medida por oximetria contínua de pulso para valores menores ou iguais a 90%.

Glossopexia (técnica de Argamaso²⁹) – para todos os casos com tipo 1 que não melhoram do desconforto respiratório com a INF durante um período máximo de 15 dias e para os casos com leve desconforto respiratório mas com grave retroposicionamento lingual que não conseguem se

alimentar por VO após a aplicação da TFFA por período máximo de 30 dias.

Traqueostomia – para todos os casos com os tipos 3 ou 4 de obstrução respiratória, para os casos com o tipo 2 que não melhoram com INF por período máximo de 15 dias e para os casos com o tipo 1 que não melhoram com glossopexia.

TFFA – para todos os casos com os tipos 1 ou 2 de obstrução respiratória tratados com PP ou NPI e para os casos mais complexos após a desobstrução das vias aéreas por tratamento cirúrgico (glossopexia ou traqueostomia).

Dieta hipercalórica – para todos os casos alimentados por VO, com ou sem complementação do volume prescrito por sonda alimentadora, independentemente do tipo de obstrução respiratória.

Monitorização do crescimento – todos os casos.

Medicação anti-refluxo gastroesofágico – para todos os casos com uso prolongado de sonda nasogástrica (maior que 30 dias).

Gastrostomia alimentadora – indicada para os casos com grave disfagia e uso de sonda nasogástrica por mais de 3 meses sem melhora com as TFFA, associada ou não a funduplicatura, dependendo da presença e gravidade do refluxo gastroesofágico.

Nasofaringoscopias seriadas semestrais a partir dos 12 meses de idade até a possibilidade de realização da palatoplastia.

Palatoplastia – a partir dos 12 meses de idade, dependente de avaliação nasofaringoscópica prévia, sendo realizada somente em casos com bom estado nutricional, sem ou com leve retroposicionamento lingual. Nos casos traqueostomizados, a palatoplastia deve ser realizada a partir dos 12 meses de idade, antes da descanalização.

Conclusões

A nasofaringoscopia deve ser realizada nos primeiros meses de vida em todos os casos de SR para diagnosticar o tipo de obstrução respiratória e direcionar o tratamento; deve ser realizada periodicamente a partir dos 12 meses de idade para avaliar o momento adequado para a realização da palatoplastia, com o objetivo de prevenir complicações respiratórias pós-cirúrgicas.

A grande inovação no tratamento da SR foi a larga experiência adquirida pelo HRAC-USP com a INF de uso prolongado. Este procedimento, quando bem indicado, pode aliviar o desconforto respiratório do neonato e do lactente pequeno, reduzindo a indicação de procedimentos cirúrgicos para manter a permeabilidade das vias aéreas. As TFFA e a dieta hipercalórica também são técnicas inovadoras para o tratamento da SR e não só contribuem para a capacitação da alimentação oral e recuperação nutricional mas também podem reduzir a indicação de procedimentos cirúrgicos.

Apesar da heterogeneidade das manifestações clínicas e da complexidade dos casos, os estudos realizados demonstraram que uma equipe multiprofissional composta por pediatra, cirurgião, otorrinolaringologista, nutricionis-

ta, fonoaudiólogo, enfermeiro, entre outros, deve estar envolvida na assistência à criança com SR, de forma interdisciplinar. Seguindo-se um protocolo único, consegue-se atender às necessidades de todos os casos, dentro da filosofia de que a SR não é somente uma patologia obstrutiva anatômica para ser resolvida com procedimentos cirúrgicos, e de que os conhecimentos sobre crescimento e desenvolvimento devem ser aplicados, pois possibilitam a rápida recuperação da permeabilidade das vias aéreas e da capacidade de alimentação oral, evitando-se, muitas vezes, os procedimentos cirúrgicos e seus riscos, principalmente quando realizados em neonatos e lactentes pequenos.

Referências

- Elliott MA, Studen-Pavlovich DA, Ranalli DN. Prevalence of selected pediatric conditions in children with Pierre Robin sequence. *Pediatr Dent.* 1995;17:106-11.
- Sher AE. Mechanisms of airway obstruction in Robin sequence: implications for treatment. *Cleft Palate Craniofac J.* 1992;29:224-31.
- Sher AE, Shprintzen RJ, Thorpy MJ. Endoscopic observations of obstructive sleep apnea in children with anomalous upper airways: predictive and therapeutic value. *Int J Pediatr Otorhinolaryngol.* 1986;11:135-46.
- Marques IL, Sousa TV, Carneiro AF. Large experience with infants with Robin sequence: a prospective study on 159 cases. In: Lilja J, editor. *Transactions 9th International Congress on Cleft Palate and Related Craniofacial Anomalies*; 2001 25-29 June; Goteborg, Sweden. Goteborg: s.n.; 2001. p. 81-7.
- Marques IL, Sousa TV, Carneiro AF, Barbieri MA, Bettiol H, Gutierrez MR. Clinical experience with infants with Robin sequence: a prospective study. *Cleft Palate Craniofac J.* 2001;38:171-8.
- Marques IL, Peres SP, Bettiol H, Barbieri MA, Andrea M, Souza L. Growth of children with isolated Robin sequence treated by nasopharyngeal intubation: importance of a hypercaloric diet. *Cleft Palate Craniofac J.* 2004;41:53-8.
- Marques IL. Crescimento de crianças portadoras de seqüência de Robin isolada de zero a 1 ano de idade [tese]. Ribeirão Preto: Faculdade de Medicina de Ribeirão Preto, Universidade de São Paulo; 1995.
- Marques IL, Barbieri MA, Bettiol H. Etiopathogenesis of isolated Robin sequence. *Cleft Palate Craniofac J.* 1998;35:517-25.
- Sousa TV, Marques IL, Carneiro AF, Bettiol H, Freitas JA. Nasopharyngoscopy in Robin sequence: clinical and predictive value. *Cleft Palate Craniofac J.* 2003;40:618-23.
- Robin P. Glossoptosis due to atresia and hypotrophy of the mandible. *Am J Dis Child.* 1934;48:541-7.
- Cohen Jr MM. The Robin anomalad: its nonspecificity and associated syndromes. *J Oral Surg.* 1976;34:587-93.
- Pasyayan HM, Lewis MB. Clinical experience with the Robin sequence. *Cleft Palate J.* 1984;21:270-6.
- Williams JK, Maull D, Grayson BH, Longaker MT, McCarthy JG. Early decannulation with bilateral mandibular distraction for tracheostomy-dependent patients. *Plast Reconstr Surg.* 1999;103:48-59.
- Cocke Jr W. Experimental production of micrognathia and glossoptosis associated with cleft palate (Pierre Robin syndrome). *Plast Reconstr Surg.* 1966;38:395-403.
- Latham RA. The pathogenesis of cleft palate associated with the Pierre Robin syndrome. An analysis of a seventeen-week human fetus. *Br J Plast Surg.* 1966;19:205-14.
- Poswillo D. The aetiology and surgery of cleft palate with micrognathia. *Ann R Coll Surg Engl.* 1968;43:61-88.
- Edwards JR, Newall DR. The Pierre Robin syndrome reassessed in the light of recent research. *Br J Plast Surg.* 1985;38:339-42.
- Becker R, Palm D. Zur kausalen und formalen genese des Pierre Robin syndrome. *Dtsch Zahnartzl Z.* 1966;21:1321-38.
- Tan KL. The Pierre-Robin syndrome. *J Singapore Paediatr Soc.* 1968;10:88-94.
- Cohen SR, Chen LL, Burdi AR, Trotman CA. Patterns of abnormal myogenesis in human cleft palates. *Cleft Palate Craniofac J.* 1994;31:345-50.
- Shprintzen RJ. The implications of the diagnosis of Robin sequence. *Cleft Palate Craniofac J.* 1992;29:205-9.
- Schreiner RL, McAlister WH, Marshall RE, Shearer WT. Stickler syndrome in a pedigree of Pierre Robin syndrome. *Am J Dis Child.* 1973;126:86-90.
- Turner G. The Stickler syndrome in a family with the Pierre Robin syndrome and severe myopia. *Aust Paediatr J.* 1974;10:103-8.
- Salmon MA. *Developmental defects and syndromes.* Aylesbury: HMM; 1978.
- Bush PG, Williams AJ. Incidence of the Robin anomalad (Pierre Robin syndrome). *Br J Plast Surg.* 1983;36:434-7.
- Takagi Y, Bosma JF. Disability of oral function in an infant associated with displacement of the tongue: therapy by feeding in prone position. *Acta Paediatr Scand.* 1960;49(Suppl):62-9.
- Freeman MK, Manners JM. Cor pulmonale and the Pierre Robin anomaly: airway management with a nasopharyngeal tube. *Anaesthesia.* 1980;35:282-6.
- Heaf DP, Helms PJ, Dinwiddie R, Matthew DJ. Nasopharyngeal airways in Pierre Robin syndrome. *J Pediatr.* 1982;100:698-703.
- Argamaso RV. Glossopexy for upper airway obstruction in Robin sequence. *Cleft Palate Craniofac J.* 1992;29:232-8.
- Denny A, Kalantarian B. Mandibular distraction in neonates: a strategy to avoid tracheostomy. *Plast Reconstr Surg.* 2002;109:896-904.
- Denny AD, Talisman R, Hanson PR, Recinos RF. Mandibular distraction osteogenesis in very young patients to correct airway obstruction. *Plast Reconstr Surg.* 2001;108:302-11.
- Dogliotti PL, Nadal E. Distracción de mandíbula em la asociación retrognatia glossoptosis (síndrome de Pierre Robin). *Rev Cir Infant.* 1999;9:94-6.
- Judge B, Hamlar D, Rimell FL. Mandibular distraction osteogenesis in a neonate. *Arch Otolaryngol Head Neck Surg.* 1999;125:1029-32.
- McCarthy JG. The role of distraction osteogenesis in the reconstruction of the mandible in unilateral craniofacial microsomia. *Clin Plast Surg.* 1994;21:625-31.
- Morovic CG, Monasterio L. Distraction osteogenesis for obstructive apneas in patients with congenital craniofacial malformations. *Plast Reconstr Surg.* 2000;105:2324-30.
- Sidman JD, Sampson D, Templeton B. Distraction osteogenesis of the mandible for airway obstruction in children. *Laryngoscope.* 2001;111:1137-46.
- Chew JY, Cantrell RW. Tracheostomy: complications and their management. *Arch Otolaryngol.* 1972;96:538-45.
- Joseph HT, Jani P, Preece JM, Bailey CM, Evans JN. Paediatric tracheostomy: persistent tracheo-cutaneous fistula following decannulation. *Int J Pediatr Otorhinolaryngol.* 1991;22:231-6.
- Rhee CK, Miller FR, Tucker HM, Eliachar I. The superiorly based flap long-term tracheostomy in pediatric patients. *Am J Otolaryngol.* 1996;17:251-6.
- Singer LT, Kercsmar C, Legris G, Orłowski JP, Hill BP, Doershuk C. Developmental sequelae of long-term infant tracheostomy. *Dev Med Child Neurol.* 1989;31:224-30.
- Walner DL, Holinger LD. Supraglottic stenosis in infants and children: a preliminary report. *Arch Otolaryngol Head Neck Surg.* 1997;123:337-41.
- Wolf BG, Glass RP. Feeding and swallowing disorders in infancy: assessment and management. Tucson: Therapy Skill Builders; 1992.
- Baptista EN. Refluxo gastroesofágico na clínica de fonoaudiologia. In: Marchesan IQ, Zorzi JL, Gomes, ICD, organizador. *Tópicos em fonoaudiologia 1996.* São Paulo: Lovise, 1996. v. 3. p. 563-71.
- Gomes GF, Pisan JC, Macedo ED, Campos AC. The nasogastric feeding tube as a risk factor for aspiration and aspiration pneumonia. *Curr Opin Clin Nutr Metab Care.* 2003;6:327-33.
- Monteiro LC. Refluxo gastroesofágico. In: Mastroti TA, Chiara NV. *Clínica cirúrgica e urologia em pediatria.* São Paulo: Robe; 1997. p. 207-22.
- Dudkiewicz Z, Sekula E, Nielepiec-Jaloszinska A. Gastroesophageal reflux in Pierre Robin sequence: early surgical treatment. *Cleft Palate Craniofac J.* 2000;37:205-8.
- Cruz MJ, Kerschner JE, Beste DJ, Conley SF. Pierre Robin sequences: secondary respiratory difficulties and intrinsic feeding abnormalities. *Laryngoscope.* 1999;109:1632-6.
- Nassar E. Proposta de técnicas fonoaudiológicas facilitadoras da alimentação do lactente portador de seqüência de Pierre Robin [dissertação]. Bauru: Hospital de Reabilitação de Anomalias Craniofaciais, Universidade de São Paulo; 2002.
- Peres SP, Arena EP, Moreira FL, Marques IL. Importância da intervenção dietética no estado nutricional de lactentes portadores de seqüência de Robin. *Rev Bras Nutr Clin.* 2002;17:15-9.
- Hamill PV, Drizd TA, Johnson CL, Reed RB, Roche AF, Moore WM. Physical growth: National Center for Health Statistics percentiles. *Am J Clin Nutr.* 1979;32:607-29.

Correspondência:

Ilza Lazarini Marques

Unidade de Ensino e Pesquisa do HRAC-USP

Rua Silvio Marchione, 3/20

CEP 17043-900 – Bauru, SP

Fax: (14) 3235.8162/3265.1306

E-mail: ilza_marques@uol.com.br