



## Problemas oftalmológicos mais frequentes e desenvolvimento visual do pré-termo extremo

*Frequent ophthalmologic problems and visual development of extremely preterm newborn infants*

Rosa Maria Graziano<sup>1</sup>, Cléa Rodrigues Leone<sup>2</sup>

### Resumo

**Objetivos:** Revisar conceitos do desenvolvimento visual e principais alterações oculares do recém-nascido prematuro. Salientar a importância do exame oftalmológico preventivo e tratamento precoce das doenças oculares.

**Fonte dos dados:** Dados de literatura.

**Síntese de dados:** A visão é um dos mais importantes sentidos no desenvolvimento físico e cognitivo normal da criança. Em recém-nascido prematuro, as funções visual, motora e cognitiva, quando comparadas às de crianças de termo em idade escolar, são prejudicadas. Isto se deve mais à imaturidade do sistema nervoso central do que a lesões localizadas em estruturas oculares e/ou corticais. A retinopatia da prematuridade, o estrabismo e os erros de refração são as principais alterações oftálmicas secundárias à prematuridade descritas na literatura. A retinopatia da prematuridade é uma das principais causas de cegueira prevenível na infância. Calcula-se que, em média, 562 crianças fiquem cegas por ano no Brasil, um custo socioeconômico alto, principalmente por se tratar de uma doença passível de tratamento. Muito pode ser feito pela criança com deficiência visual; programas de estimulação visual precoce permitem que a criança possa ter uma integração maior com seu meio.

**Conclusões:** Recomenda-se que todo recém-nascido prematuro com  $p < 1.500$  g e/ou idade gestacional  $< 32$  semanas deva ser avaliado até a completa vascularização da retina, sendo o primeiro exame realizado entre a quarta e a sexta semana de vida. Recomendamos o segmento ambulatorial de todo recém-nascido prematuro, mesmo os que não desenvolveram retinopatia da prematuridade, semestralmente até os 2 anos e, a seguir, anualmente, com a finalidade de prevenir a ambliopia.

*J Pediatr (Rio J). 2005;81(1 Supl):S95-S100: Prematuro, retinopatia da prematuridade, visão, refração ocular, estrabismo.*

O recém-nascido pré-termo (RNPT), dependendo do seu grau de imaturidade ao nascimento, deverá continuar no período pós-natal o desenvolvimento e a maturação de

### Abstract

**Objectives:** To review the concepts of visual development and the major ocular abnormalities in preterm newborns. To emphasize the importance of preventive ophthalmologic examination and early treatment of ocular disorders.

**Source of data:** A review of published data.

**Summary of the findings:** Vision is one of the most important senses in the normal physical and cognitive development of children. Schoolchildren who were born preterm have impaired visual, motor and cognitive functions when compared to those of children born full term. This is more a consequence of central nervous system immaturity than of localized injuries to ocular and/ or cortical structures. The literature pinpoints retinopathy of prematurity, strabismus and refractive errors as the main ophthalmologic alterations resulting from prematurity. Retinopathy of prematurity is one of the main causes of preventable blindness in childhood. It is estimated that on average 562 children become blind each year in Brazil, which is a very high socioeconomic cost to result from a treatable disease. Children with visual deficiencies may be helped by programs of early visual stimulation in order to promote their environmental integration.

**Conclusions:** The recommendation is that every preterm newborn weighing less than 1,500 g and/or with a gestational age of less than 32 weeks should be monitored until complete retinal vascularization and that the first examination should be performed between the fourth and sixth weeks of life. We recommend ophthalmologic outpatients follow-up of all preterm newborns until two years of life with examinations twice yearly, and then, annually, in order to prevent amblyopia.

*J Pediatr (Rio J). 2005;81(1 Supl):S95-S100: Premature infant, retinopathy of prematurity, vision, ocular refraction, strabismus.*

diversos órgãos e sistemas, visando atingir sua capacitação plena para inserção no macroambiente, em um processo dinâmico de interação e até de defesa em relação a este.

A visão é um dos mais importantes sentidos no desenvolvimento físico e cognitivo normal da criança. O desenvolvimento motor e a capacidade de comunicação são prejudicados na criança com deficiência visual porque gestos e condutas sociais são aprendidos pelo *feedback* visual. O diagnóstico precoce de doenças, um tratamento efetivo e um programa de estimulação visual precoce permitem que a criança possa ter uma integração maior com seu meio.

Alguns conceitos básicos de anatomia do olho e vias ópticas são indispensáveis para o entendimento do desenvolvimento visual e das doenças oftalmológicas mais frequentes no RNPT.

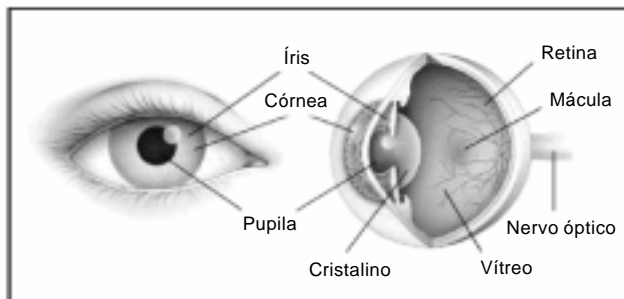
1. Doutora em Oftalmologia pela Faculdade de Medicina da Universidade de São Paulo. Médica assistente, Clínica Oftalmológica, Hospital das Clínicas, Faculdade de Medicina, Universidade de São Paulo (USP). Responsável pelo exame oftalmológico dos recém-nascidos do Berçário Anexo à Maternidade. Presidente do Departamento de Oftalmologia da Sociedade de Pediatria de São Paulo.
2. Professora associada, Departamento de Pediatria, Faculdade de Medicina, USP. Chefe do Berçário Anexo à Maternidade, Serviço de Pediatria Neonatal e Intensiva, Instituto da Criança, Hospital das Clínicas, Faculdade de Medicina, USP.

**Como citar este artigo:** Graziano RM, Leone CR. Problemas oftalmológicos mais frequentes e desenvolvimento visual do pré-termo extremo. *J Pediatr (Rio J)*. 2005;81(1 Supl):S95-S100.

### Anatomia do olho e vias ópticas

O globo ocular é constituído por três túnicas concêntricas, sendo a mais externa formada pela córnea e a esclera. A camada média ou vascular é formada pela coróide, corpo ciliar e íris, e a camada interna ou sensorial, pela retina.

A esclera ou “branco dos olhos” é uma camada fibrosa. Nela, os músculos extra-oculares se inserem para mover o olho. A córnea corresponde à parte transparente dos olhos, permitindo a visualização da íris e da pupila. A córnea e o cristalino são as lentes que focalizam a imagem na retina. Qualquer alteração na transparência dessas estruturas trará prejuízos à formação da imagem e conseqüente baixa acuidade visual (AV) (Figura 1).



**Figura 1** - Corte esquemático da anatomia do olho

A luz entra no olho através da pupila, e a imagem é focada na retina, através das lentes do olho. Nesta, a luz é transformada em impulso elétrico pelos fotorreceptores (cones e bastonetes) e transmitida ao cérebro através das células bipolares e ganglionares. São os axônios das células ganglionares que constituem o nervo óptico. Antes de chegar ao lobo occipital, onde estes estímulos são decodificados, as células ganglionares fazem sinapse no corpo geniculado lateral.

### Crescimento do olho e erros de refração

O olho da criança recém-nascida tem aproximadamente 16 mm de diâmetro ântero-posterior (DAP) e deve atingir, na idade adulta, 23 mm. Há três fases de crescimento do olho. Em média, o olho atinge 20,3 mm de DAP nos primeiros 18 meses de vida, de 2 a 5 anos cresce 1,1 mm e, entre 5 e 13 anos, cresce outros 1,3 mm. O olho tende sempre à emetropia (sem erros refrativos) e, para compensar o menor DAP ao nascer, a córnea apresenta alto poder refrativo (47,6 dioptrias), que vai progressivamente diminuindo com o crescimento do olho, atingindo 42,5 dioptrias na vida adulta<sup>1,2</sup>.

A criança de termo tende à leve hipermetropia. Estudos populacionais mostram que a hipermetropia tende a aumentar até os 7 anos, e a seguir, há uma tendência para a miopização até a vida adulta. O astigmatismo freqüentemente está associado ao grau esférico.

As crianças prematuras são mais freqüentemente míopes. Existem evidências de que o desenvolvimento do

segmento anterior do olho se mostra mais “arrastado” nos prematuros, e estas crianças apresentam microcórnea, ou seja, córneas e cristalinos com maior poder refrativo e conseqüente miopia. Nos casos em que a retinopatia da prematuridade (ROP) grave se estabelece, o tratamento determina lesões estruturais que podem levar a modificações no crescimento do olho<sup>1</sup>.

### Desenvolvimento visual

Para que haja desenvolvimento normal da visão, são necessárias boas condições anatômicas e fisiológicas. A criança necessita “ver” para desenvolver a sua visão, e até que a AV esteja totalmente estabelecida, qualquer obstáculo à formação de imagem nítida em cada olho, como catarata, estrabismo, anisometropia (diferença entre os erros refrativos dos dois olhos maior do que três graus) ou oclusões palpebrais, podem levar a um mau desenvolvimento visual, que se tornará irreversível se não tratado em tempo hábil. Ambliopia é o termo utilizado quando a visão não se desenvolve da forma normal devido a estas alterações. Portanto, é importante que os desvios do desenvolvimento normal sejam identificados e corrigidos o mais precocemente possível, sendo que os 3 primeiros meses de vida representam um período crítico neste processo.

Ao nascimento, a visão da criança é relativamente baixa, causada pela imaturidade das estruturas cerebrais e retinianas relacionadas com a visão e com a movimentação dos olhos. Os recém-nascidos (RN) geralmente não apresentam olhos alinhados nos primeiros dias de vida, pois a fixação monocular só estará bem desenvolvida aos 2 meses, e a estereopsia, ou visão binocular, estará bem desenvolvida entre 3 e 7 meses. Raramente a esotropia congênita tem seu diagnóstico feito antes dos 6 meses de vida, e os desvios dos olhos ocasionais, até esta idade, não representam estrabismo. Trabalho populacional, avaliando neonatos nos primeiros dias de vida, observou que aproximadamente 30% dos RN tinham olhos alinhados, 70%, olhos divergentes, e menos de 1%, olhos em convergência<sup>3</sup>.

O desenvolvimento visual é um mecanismo complexo, existindo grande variação no comportamento visual das crianças, mas, em média, observamos<sup>1</sup> os estágios a seguir:

- 30 semanas de gestação - reflexo pupilar à luz;
- 2 a 5 meses de vida - reflexo óculo-palpebral;
- 3 a 4 semanas - início da estruturação da fóvea;
- 4 meses - maturação da fóvea (a criança fixa objetos e pessoas com 1 a 2 meses);
- a partir dos 4 meses - associação de fixação macular e movimentos manuais, isto é, pegar objetos próximos;
- entre os 3 e 7 meses - visão de profundidade ou estereopsia (para que esta função se instale, é necessário que a criança tenha, desde o nascimento, imagens retinianas semelhantes e corretamente localizadas em cada olho. Assim, se a criança apresentar uma catarata congênita ou anisometropia, este processo estará prejudicado);

- 7 meses - sensibilidade de contraste bem desenvolvida;
- entre 7 meses e 2 anos - completa mielinização do nervo óptico.

A AV do recém-nascido melhora muito rapidamente nos primeiros 3 meses de vida e depois mais lentamente, sendo que, aos 3-4 anos, acredita-se que o sistema visual esteja totalmente desenvolvido, mas poderá ser moldado até 8 a 10 anos. A partir deste período, o tratamento da ambliopia terá poucos resultados.

Em crianças prematuras, as funções visual, motora e cognitiva, quando comparadas às de crianças de termo em idade escolar, são prejudicadas<sup>4,5</sup>. Isto se deve mais à imaturidade do sistema nervoso central do que a lesões localizadas em estruturas oculares e/ou corticais<sup>5</sup>.

A AV no primeiro ano de vida, avaliada pelo potencial evocado visual de varredura, apresenta desenvolvimento significativamente menor no grupo de RNPT do que no de termo. No entanto, não há diferenças estatísticas entre as velocidades de desenvolvimento da AV nos subgrupos de RNPT com idades gestacionais maiores ou menores do que 34 semanas e RNPT com desenvolvimento neuropsicomotor normal e anormal<sup>6</sup>.

Ao considerar o desenvolvimento visual da criança nascida prematuramente, não há consenso se devemos considerar como parâmetro sua idade gestacional corrigida ou sua idade cronológica. Na prática diária, não há duas crianças com o mesmo desenvolvimento visual, e temos observado grande variabilidade entre as prematuras, oscilando entre os dois parâmetros.

A ROP, o estrabismo e os erros de refração são as principais alterações oftálmicas secundárias à prematuridade descritas na literatura<sup>7,8</sup>. Os prematuros podem apresentar também baixa AV por comprometimento cortical e glaucoma. As crianças que desenvolvem ROP grave sofrem um risco maior de apresentar descolamento de retina tardio<sup>7</sup>.

Graziano et al. realizaram o seguimento ambulatorial de RNPT e observaram que a prevalência de estrabismo é maior em crianças prematuras<sup>8</sup>. Não houve diferença estatística entre o grupo que não desenvolveu ROP (13,63%) e o que desenvolveu ROP, mas apresentou involução espontânea (14%); já o grupo de crianças que necessitou de cirurgia apresentou 30% de estrabismo, o que é bem elevado se considerarmos que os nascidos a termo apresentam estrabismo em 2% dos casos<sup>8,9</sup>. Não houve diferenças estatísticas em relação ao erro refrativo entre os grupos estudados e as crianças de termo, embora tenham sido encontrados valores extremos de refração no grupo com ROP que necessitou de cirurgia na sua evolução<sup>8,10</sup>.

### **Retinopatia da prematuridade**

A ROP é uma doença vasoproliferativa da retina de etiologia multifatorial, que ocorre em RNPT, sendo uma das principais causas de cegueira prevenível na infância. Ela apresenta uma fase aguda, em que a vasculogênese normal é interrompida e a retina imatura sofre transfor-

mação e proliferação celular. Na maior parte das crianças, a retinopatia involui espontaneamente, não deixando lesões ou levando a alterações cicatriciais leves. A retinopatia proliferativa pode evoluir com processo fibrótico cicatricial e descolamento de retina.

Nos últimos anos, novas drogas e técnicas foram introduzidas para o tratamento destas crianças, levando à diminuição da mortalidade perinatal, à sobrevivência de RN muito prematuros e ao aumento proporcional de prevalência e gravidade da ROP.

É difícil determinar o número atual de crianças com deficiência visual ou cegueira em decorrência da ROP no Brasil. O I Workshop de ROP, realizado no Rio de Janeiro, em 2002<sup>11</sup>, avaliou dados de 16 programas de diagnóstico e tratamento de ROP e detectou que o estágio 3 *plus* da doença afetou cerca de 7,5% dos bebês examinados (5 a 10%). O peso de nascimento e a idade gestacional foram, em média, 948 g e 28,5 semanas, respectivamente.

Calcula-se que, a cada ano, sobrevivam em torno de 15.000 prematuros com risco de desenvolver ROP, os quais necessitam de exame de triagem para este diagnóstico. Ao considerarmos que 7,5% destas crianças evoluem para doença limiar e, destas, 50% ficarão cegas se não tratadas, teremos em média 562 crianças cegas/ano, que viverão em média 70 anos, um custo socioeconômico alto, principalmente por se tratar de uma doença passível de tratamento<sup>11</sup>.

### **Fisiopatologia da retinopatia da prematuridade**

A retina humana permanece avascular até o quarto mês de vida intra-uterina, sendo nutrida por difusão pelos vasos da coróide. No quarto mês, células fusiformes de origem provavelmente mesenquimal formam uma densa rede de capilares que crescem do nervo óptico para a periferia da retina. Os fotorreceptores, de forma semelhante, crescem do nervo óptico para a periferia, sendo que 80% chegam à ora serrata com 28 semanas de gestação. Há um sincronismo entre a progressiva demanda de oxigênio pelos fotorreceptores e o desenvolvimento dos vasos retinianos, estimulado pelo fator de crescimento do endotélio vascular (VEGF).

A ROP está relacionada ao VEGF e a fatores não regulados pelo oxigênio (fator de crescimento *insulina like* - IGF1), que, quando em níveis baixos, inibem a vascularização retiniana e, quando em excesso, estimulam a neovascularização da retina<sup>12,13</sup>.

Após o nascimento prematuro, a hiperóxia a que o RNPT é submetido inibe a produção de VEGF. A administração de oxigênio suplementar pode levar a uma hiperóxia mantida, resultando na obliteração dos vasos e não vascularização da retina. Com o tempo, a demanda metabólica do olho em crescimento aumenta e a área de retina periférica não perfundida torna-se hipóxica, levando à superprodução de VEGF, que irá estimular a neovascularização da retina<sup>12</sup>.

O IGF1 é necessário para o desenvolvimento normal da retina. Valores baixos de IGF1 no soro relacionam-se ao desenvolvimento de ROP tardia. O IGF1 dosado entre 30 e

33 semanas de idade gestacional pós-conceitual é preditivo para a evolução de ROP (ROP grave:  $25 \pm 2,41 \mu\text{g/l}$ ; ROP moderada:  $29 \pm 1,76 \mu\text{g/l}$ ; sem ROP:  $33 \pm 1,72 \mu\text{g/l}$ ). A duração do período de IGF-1 baixo se correlaciona fortemente com a gravidade da ROP. Em trabalho prospectivo, observou-se que, quando o intervalo entre o nascimento e os dias de vida em que o valor do IGF-1 atingiu  $33 \mu\text{g/l}$  foi de  $52 \pm 7,5$  dias, desenvolveu-se ROP grave; quando foi de  $44 \pm 4,8$  dias, a ROP foi moderada; e se foi de  $23 \pm 2,6$  dias, os pacientes não desenvolveram a ROP<sup>13</sup>.

A maior parte dos casos involui espontaneamente, mas retinopatias graves podem evoluir para o descolamento da retina.

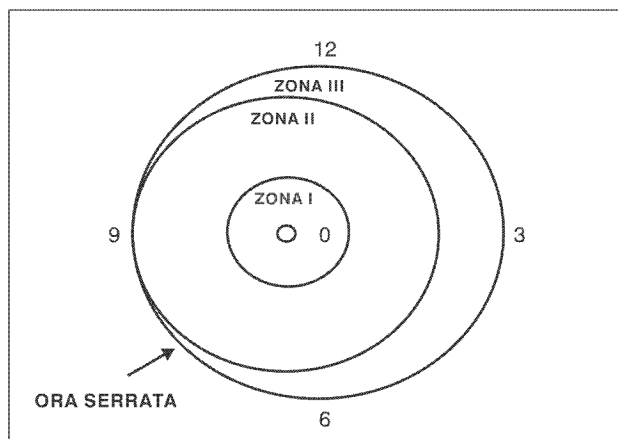
**Fatores de risco para a retinopatia da prematuridade**

Os principais fatores de risco para o desenvolvimento de ROP são a prematuridade e o baixo peso ao nascer. Outros fatores de risco envolvidos são: flutuação nos níveis de oxigênio nas primeiras semanas de vida, ser pequeno para a idade gestacional, presença de hemorragia intraventricular, transfusões sangüíneas, persistência de canal arterial, Boletim de Apgar menor do que 7 e alguns fatores de risco maternos<sup>13-15</sup>.

**Classificação internacional da retinopatia da prematuridade<sup>16</sup>**

A classificação da ROP é baseada em três parâmetros: localização, extensão e estágio ou fase.

A localização é diagnosticada ao se dividir a retina em três zonas, sendo a zona 1 a mais interna e onde a doença é mais grave (Figura 2). A extensão do envolvimento vascular é registrada simplesmente pelo número de horas, como em um mostrador de relógio. A Tabela 1 relaciona os estágios da ROP e o tratamento e seguimento recomendados para cada fase da doença<sup>17-19</sup>.



**Figura 2 -** Classificação Internacional da Retinopatia da Prematuridade - desenho esquemático das zonas

**Tabela 1 -** Classificação da retinopatia da prematuridade e o tratamento recomendado para cada estágio

Estágio	Alteração retiniana	Tratamento - seguimento
Estágio 1	Linha branca e plana que separa a retina vascular da avascular	Reavaliação semanal
Estágio 2	Crista elevada	Reavaliação semanal
Estágio 3	Proliferação fibrovascular a partir da crista	Reavaliação a cada 2 dias
Estágio 4	A proliferação pode provocar um descolamento de retina subtotal (4a, a fóvea está poupada; 4b, a fóvea esta acometida)	Criocoagulação + Introflexão escleral e/ou vitrectomia <i>pars plana</i>
Estágio 5	Descolamento total de retina (funil aberto ou fechado)	Vitrectomia via <i>pars plana</i>
Doença limiar	Retinopatia estágio 3, em zona 1 ou 2, com pelo menos 5 horas de extensão contínuas ou 8 horas intercaladas, na presença de doença <i>plus</i> (dilatação arteriolar e venodilatação)	Fotocoagulação ou criocoagulação da retina avascular
Doença pré-limiar tipo 1	Zona 1 - qualquer estágio com <i>plus</i> Zona 1 - estágio 3 sem <i>plus</i> Zona 2 - estágio 2 ou 3 com <i>plus</i>	Fotocoagulação ou criocoagulação da retina avascular
Doença pré-limiar tipo 2	Zona 1 - estágio 1 ou 2 sem <i>plus</i> Zona 2 - estágio 3 sem <i>plus</i>	Reavaliação a cada 2 dias

Os estágios de ROP são progressivamente mais graves, variando de 1 (leve) a 5 (mais grave). Avaliamos a ROP de uma criança sempre pelo estágio mais grave que atingiu. Os estágios 1 e 2, quando em zona 3, regridem espontaneamente, sem deixar seqüelas retinianas, e, quando estas ocorrem, não trazem grandes prejuízos visuais. Qualquer doença em zona 1 é grave, e a presença de engurgitamento venoso é um dos achados mais valorizados para a indicação cirúrgica e classificação de gravidade da doença. A ROP em estágio 3 se caracteriza por intensa proliferação fibrovascular e, quando presente em 5 horas contínuas ou 8 interrompidas em zona 1 ou 2, com engurgitamento venoso, caracteriza a doença limiar, que é indicação clássica de tratamento cirúrgico com ablação da retina avascular por fotocoagulação ou criocoagulação da retina avascular. Se não tratadas nesta fase, aproximadamente 50% destas crianças caminharão para os estágios 4 e 5, com descolamento da retina e grande prejuízo visual<sup>17-19</sup>.

#### **Quando e quem deve ser examinado**

O Colégio Real de Oftalmologia do Reino Unido recomenda o exame de bebês que apresentem peso ao nascer inferior ou igual a 1.500 g e/ou idade gestacional menor ou igual a 31 semanas, sendo o primeiro realizado entre a sexta e a sétima semana de vida<sup>20</sup>. Nos EUA, o primeiro exame é realizado entre a quarta e a sexta semana de vida, e indica-se exame nos RN com peso ao nascer inferior ou igual a 1.500 g ou idade gestacional inferior a 28 semanas, assim como em bebês com peso maior do que 1.500 g, mas com quadro clínico instável<sup>21</sup>.

A partir dos dados expostos no I Workshop de ROP<sup>11</sup>, a Sociedade Brasileira de Pediatria, a Sociedade Brasileira de Oftalmologia Pediátrica e o Conselho Brasileiro de Oftalmologia recomendam o exame de RN com peso ao nascer < 1.500 g e/ou idade gestacional < 32 semanas. O primeiro exame deve ser realizado entre a quarta e a sexta semana de vida, e os exames subseqüentes, a cada 1 ou 2 semanas, de acordo com achados do primeiro exame, até que a retina tenha completado sua vascularização ou até que a doença tenha atingido a fase 3 *plus* com indicação de cirurgia. Além destas indicações, deve-se considerar o exame em RN com presença de fatores de risco, como: síndrome do desconforto respiratório; sepse; transfusões sangüíneas; gestação múltipla; e hemorragia intraventricular.

Os pais das crianças que apresentam ROP devem ser informados da natureza do problema e suas possíveis conseqüências. Após a alta da maternidade, os pais devem ser conscientizados da necessidade de acompanhamento ambulatorial, uma vez que eles apresentam maior risco de desenvolver estrabismo, erros refrativos e ambliopia, além de freqüentemente não terem completado a vascularização da retina. Estudo americano<sup>22</sup> mostrou que 75% das crianças compareceram a exame ambulatorial previamente agendado pelo pessoal da maternidade, e somente 37% das crianças por consulta marcada pelos pais. Por conseguinte, deve haver uma estreita colaboração entre pais, neonatologistas e oftalmologistas.

Recomendamos o exame da criança prematura, mesmo não tendo desenvolvido ROP, aos 6 meses de vida (para a pesquisa de estrabismo congênito), aos 12, 18, 24 meses e, a seguir, anualmente, para pesquisa de estrabismo, erros refrativos, anisometropia e ambliopia.

A criança com deficiência visual deve ser referenciada ao oftalmologista, pois a prescrição de auxílios ópticos e um programa de estimulação visual precoce permitem uma integração maior com o seu meio e uma vida próxima do normal.

#### **Tratamento da retinopatia da prematuridade**

Quando a ROP atingir a fase 3 *plus* em 5 horas contínuas ou 8 interrompidas em zona 1 ou 2 (doença limiar), está indicada a ablação da retina avascular com fotocoagulação ou criocoagulação. Mais recentemente, a indicação de tratamento com fotocoagulação ou criocoagulação foi estendida à doença pré-limiar tipo 1. O *Multicenter Trial of Cryotherapy for Retinopathy of Prematurity Cooperative Group - CRYO-ROP*<sup>17,18</sup> e o *Early Treatment for Retinopathy of Prematurity - ETROP*<sup>19</sup> demonstraram que o tratamento está associado a uma redução no risco de baixa visão. A aplicação de *laser* tem se tornado uma opção de tratamento mais aceita por apresentar menos complicações operatórias, assim como seqüelas oculares a longo prazo<sup>23-25</sup>. A cirurgia com criocoagulação da retina é uma opção quando existem opacidades de meios, sendo também uma cirurgia mais rápida, o que é um ponto positivo em crianças com alto risco anestésico. A cirurgia vitreoretiniana para o estágio 5 apresenta um resultado funcional e anatômico insatisfatório. São relatados bons resultados no estágio 4<sup>26, 27</sup>.

#### **Diagnóstico diferencial da retinopatia da prematuridade**

A Síndrome de Norrie (recessiva ligada ao sexo) e a vitreoretinopatia exsudativa familiar (autossômica dominante) são anomalias da formação da retina e apresentam um aspecto fundoscópico muito parecido com a ROP em crianças de termo.

#### **Novos horizontes para a retinopatia da prematuridade**

A explosão das telecomunicações e das câmeras digitais com capacidade de captar imagens panorâmicas do fundo de olho permitem que imagens sejam avaliadas por especialistas à distância. Schwartz et al.<sup>28</sup>, usando câmera RetCam 120, compararam o diagnóstico local com o obtido por telemedicina. As alterações de pólo posterior, como o engurgitamento venoso, foram identificadas em 95% dos olhos, e os estádios 3, 4 e 5 em 89%.

O melhor conhecimento da fisiopatologia da doença permitirá a identificação dos casos graves e a prevenção da doença através da dosagem sistemática de fatores de crescimento e outros fatores envolvidos na angiogênese da retina.

O olho reúne características especiais para o estudo da terapia genética: a ROP é uma doença que ocorre em curto período de tempo; a criança é imunodeprimida neste período e não reconhece o vetor viral; e é possível visualizar o processo da doença através do exame de fundo de olho<sup>29</sup>. Há expectativas reais de que a terapia genética possa modular a síntese de citocinas e fatores de crescimento envolvidos na fisiopatologia da ROP, desenvolvendo um tratamento novo e melhor para a mesma.

Em nível nacional, existe uma mobilização de oftalmologistas e pediatras para o mapeamento da ROP na sua fase aguda e cicatricial. A implantação de uma ficha de exame oftalmológico padrão, de um banco de dados nacional e de programas de triagem diagnóstica e tratamento da doença em várias cidades brasileiras são ações recentes. Espera-se que, conhecendo melhor a dimensão da ROP no Brasil, seja possível estabelecer estratégias de prevenção e tratamento. No entanto, um controle mais efetivo desta doença somente ocorrerá se as equipes que cuidam dos RNPT se conscientizarem de que a prevenção é a medida mais eficaz.

### Referências

- Wright KW, Spiegel PH. *Pediatric Ophthalmology and Strabismus*. 1st ed. St Louis: Mosby; 1999. p. 1-10.
- Snir M, Friling R, Weinberger D, Sherf I, Axer-Siegel R. Refraction and keratometry in 40 week old premature (corrected age) and term infants. *Br J Ophthalmol*. 2004;88:900-4.
- Wright KW, Spiegel PH. *Pediatric Ophthalmology and Strabismus*. 1st ed. St Louis: Mosby; 1999. p. 231.
- O'Connor AR, Stephenson TJ, Johnson A, Tobin MJ, Ratib S, Moseley M, et al. Visual function in low birthweight children. *Br J Ophthalmol*. 2004;88:1149-53.
- Larsson E, Martin L, Holmstrom G. Peripheral and central visual fields in 11-year-old children who had been born prematurely and at term. *J Pediatr Ophthalmol Strabismus*. 2004;41:39-45.
- Haro FM, Salomão SR, Berezovsky A, Costa MF, Muñoz EH, Cardoso MR. Desenvolvimento da acuidade visual de prematuros durante o primeiro ano de vida pelo registro dos potenciais visuais evocados de varredura. Tema livre apresentado no XVIII Congresso Brasileiro de Perinatologia; 2004, novembro 14-16; São Paulo, Brasil.
- Repka MX. Ophthalmological problems of the premature infant. *Ment Retard Dev Disabil Res Rev*. 2002;8:249-57.
- Graziano RM, Carricondo P, Warde S, Dotto P, Bigolin S, Sadeck LS, et al. Prevalência de estrabismo, erros de refração e seqüelas fundoscópicas de retinopatia da prematuridade em recém nascidos prematuros de muito baixo peso no seguimento ambulatorial de 5 anos. Tema livre apresentado no XXXII Congresso Brasileiro de Oftalmologia; 2003, setembro 10-13; Salvador.
- Taylor D, Hoyt C. *Practical Paediatric Ophthalmology*. 1st ed. Cambridge: Blackwell Science; 1997. p. 16.
- Taylor D, Hoyt C. *Practical Paediatric Ophthalmology*. 1st ed. Cambridge: Blackwell Science; 1997. p. 9.
- Relatório do I Workshop de Retinopatia da Prematuridade, 2002. Rio de Janeiro, Brasil Documento não publicado.
- Pierce EA, Foley ED, Smith LE. Regulation of vascular endothelial growth factor by oxygen in a model of retinopathy of prematurity. *Arch Ophthalmol*. 1996;114:1219-28.
- Hellstrom A, Engstrom E, Hard AL, Albertsson-Wikland K, Carlsson B, Niklasson A, et al. Postnatal serum insulin-like growth factor I deficiency is associated with retinopathy of prematurity and other complications of premature birth. *Pediatrics*. 2003;112:1016-20.
- Kornacka MK, Tupieka A, Czajka I, Gajewska M, Golebiewska E. Tissue and blood oxygenation in newborns < 1250g and incidence of ROP. *Ginekol Pol*. 2003;74:538-44.
- Graziano RM. Retinopatia da prematuridade: contribuição ao estudo da ocorrência e análise dos fatores de risco [tese]. São Paulo (SP): Faculdade de Medicina da Universidade de São Paulo; 1994.
- Committee for the classification of retinopathy of prematurity. An International Classification of Retinopathy of Prematurity. *Arch Ophthalmol*. 1984;102:1130-5.
- Cryotherapy for Retinopathy of Prematurity Cooperative Group. Multicenter trial of cryotherapy for retinopathy of prematurity. Preliminary results. *Arch Ophthalmol*. 1988;106:471-9.
- Cryotherapy for Retinopathy of Prematurity Cooperative Group. Multicenter trial of cryotherapy for retinopathy of prematurity. 3 1/2 year outcome - structure and function. *Arch Ophthalmol*. 1993;111:339-44.
- Early Treatment for Retinopathy of Prematurity Cooperative Group. Revised Indications for the Treatment of Retinopathy of Prematurity. *Arch Ophthalmol*. 2003;121:1684-96.
- Royal College of Ophthalmologists and British Association of Perinatal Medicine. Retinopathy of Prematurity. Guidelines for screening and treatment: the report of a joint working party. *Early Hum Dev*. 1996;46:239-58.
- Joint statement of the American Academy of Pediatrics, the American Association for Pediatric Ophthalmology and Strabismus, and the American Academy of Ophthalmology: screening examination of premature infants for retinopathy of prematurity. *Pediatrics*. 2001;108:809-11.
- Compliance with outpatient follow-up recommendations for infants at risk for retinopathy of prematurity. *J AAPOS*. 2000;4:282-6.
- Hunter DJ, Repka MX. Diode laser photocoagulation for threshold retinopathy of prematurity. *Ophthalmology*. 1993;100:238-44.
- White JE, Repka MX. Randomized comparison of diode laser photocoagulation versus cryotherapy for threshold retinopathy of prematurity: 3 year outcome. *J Pediatr Ophthalmol Strabismus*. 1997;34:83-7.
- McNamara JA, Tasman W, Vander JF, Brown GC. Diode laser photocoagulation for retinopathy of prematurity. Preliminary results. *Arch Ophthalmol*. 1992;110:1714-6.
- Quinn GE, Dobson V, Barr CC, Davis BR, Palmer EA, Robertson J, et al. Visual acuity of eyes after vitrectomy for retinopathy of prematurity: follow-up at 5 1/2 years. *Ophthalmology*. 1996;103:595-600.
- Trese MT, Droste PJ. Long term postoperative results of a consecutive series of stage 4 and 5 retinopathy of prematurity. *Ophthalmology*. 1998;105:992-7.
- Schwartz S, Harrison A, Ferrone P. Telemedical evaluation and management of retinopathy of prematurity using a fiberoptic digital fundus camera. *Ophthalmology*. 2000;107:25-8.
- Good W, Gendron R. Gene therapy for retinopathy of prematurity: the eye is a window to the future. *Br J Ophthalmol*. 2001;85:891-3.

### Correspondência:

Rosa Maria Graziano  
Av. Ibirapuera, 1761  
CEP 04029-100 – São Paulo, SP  
Tels.: (11) 5052.5622 / 5051.3704 / 5055.0212  
E-mail: rmgraziano@terra.com.br e cloplanalto@uol.com.br