

## Tratamento conservador do rim displásico multicístico: curso clínico e ultra-sonográfico

*Conservative management of multicystic dysplastic kidney:  
clinical course and ultrasound outcome*

Eli Armando S. Rabelo<sup>1†</sup>, Eduardo A. Oliveira<sup>2</sup>, José Maria Penido Silva<sup>3</sup>,  
Maria Cândida F. Bouzada<sup>4</sup>, Bárbara C. Sousa<sup>5</sup>, Mirela N. Almeida<sup>5</sup>, Edson Samesima Tatsuo<sup>6</sup>

### Resumo

**Objetivo:** Descrever o curso clínico e a evolução ultra-sonográfica de pacientes com rim displásico multicístico tratados conservadoramente.

**Métodos:** Foram incluídas no estudo 53 crianças com rim displásico multicístico unilateral diagnosticado pela ultra-sonografia fetal entre 1989 e 2004. Todos os pacientes foram submetidos a protocolo sistemático, incluindo tratamento conservador e exames clínicos, laboratoriais e ultra-sonográficos periódicos. Os exames foram realizados com periodicidade de 6 meses, nos 2 primeiros anos, e anualmente, após esse período. No curso clínico, foram avaliados: pressão arterial, infecção do trato urinário, função renal e crescimento dos pacientes. Na evolução ecográfica, foram avaliados a involução do rim displásico multicístico e o crescimento do rim contralateral.

**Resultados:** O tempo médio de seguimento foi de 68 meses. Dois pacientes apresentaram hipertensão arterial no seguimento. Cinco tiveram infecção urinária (apenas um com episódios repetidos). Não houve degeneração maligna do rim displásico multicístico. Foram realizados 334 exames ultra-sonográficos seriados. Houve involução do rim displásico multicístico em 90% dos casos, sendo que nove (17%) desapareceram. O ritmo de involução foi maior nos 30 primeiros meses de vida. Houve progressiva hipertrofia compensatória do rim contralateral, sendo o ritmo mais intenso nos 2 primeiros anos de vida.

**Conclusão:** Os resultados do acompanhamento prospectivo de crianças portadoras de rim displásico multicístico tratadas conservadoramente sugerem que a conduta clínica é segura, a incidência de complicações é mínima e há uma nítida tendência de involução ultra-sonográfica da unidade renal afetada. Os dados sugerem, ainda, que o ritmo de involução do rim displásico multicístico, assim como da hipertrofia compensatória do rim contralateral, sejam maiores nos 2 primeiros anos de vida.

*J Pediatr (Rio J). 2005;81(5):400-4: Rim multicístico, tratamento, hipertensão arterial, ultra-sonografia.*

### Abstract

**Objective:** The aim of this study was to describe the clinical course and ultrasound outcome of prenatally detected multicystic dysplastic kidney.

**Methods:** Fifty-three children with unilateral multicystic dysplastic kidney detected by prenatal ultrasound between 1989 and 2004 were included in the analysis. All children were submitted to conservative management with follow-up visits every six months. Follow-up ultrasound examinations were performed at six-month intervals during the first two years of life and yearly thereafter. The following clinical parameters were evaluated: blood pressure, urinary tract infection, renal function, and growth. The following ultrasound parameters were evaluated: involution of multicystic dysplastic kidney and contralateral renal growth.

**Results:** The mean follow-up time was 68 months. Two children presented hypertension during follow-up and five had urinary tract infection (only one with recurrent episodes). There was no malignant degeneration of multicystic dysplastic kidney. A total of 334 ultrasound scans were analyzed. US scan demonstrated involution of the multicystic dysplastic kidney in 48 (90%) cases, including complete involution in nine (17%). The involution rate was faster in the first 30 months of life. There was progressive compensatory renal hypertrophy of the contralateral renal unit; the rate of growth was greater in the first 24 months of life.

**Conclusion:** The results of prolonged follow-up of children with conservatively managed multicystic dysplastic kidney suggest that clinical approach is safe, the incidence of complications is small, and that there is a clear tendency for multicystic dysplastic kidney to decrease in size. Our data also suggest that the involution rate of multicystic dysplastic kidney as well as the growth of the contralateral kidney is greater in the first 24 months of life.

*J Pediatr (Rio J). 2005;81(5):400-4: Multicystic kidney, management, hypertension, ultrasonography.*

1. Doutor. Professor adjunto, Unidade de Nefrologia Pediátrica, Departamento de Cirurgia, Hospital das Clínicas, Universidade Federal de Minas Gerais (UFMG), Belo Horizonte, MG. † Falecido em 21.07.2005.
2. Doutor. Professor Adjunto, Unidade de Nefrologia Pediátrica, Departamento de Pediatria, Hospital das Clínicas, UFMG, Belo Horizonte, MG.
3. Mestre. Professor Assistente, Unidade de Nefrologia Pediátrica, Departamento de Pediatria, Hospital das Clínicas, UFMG, Belo Horizonte, MG.
4. Doutora. Professora Adjunta, Unidade de Neonatologia, Departamento de Pediatria, Hospital das Clínicas, UFMG, Belo Horizonte, MG.
5. Bolsista de iniciação científica.
6. Doutor. Professor Adjunto, Departamento de Cirurgia, Hospital das Clínicas, UFMG, Belo Horizonte, MG.

Artigo submetido em 21.01.05, aceito em 25.05.05.

**Como citar este artigo:** Rabelo EA, Oliveira EA, Penido Silva JM, Bouzada MC, Sousa BC, Almeida MN, et al. Tratamento conservador do rim displásico multicístico: curso clínico e ultra-sonográfico. *J Pediatr (Rio J)*. 2005;81:400-4.

## Introdução

O rim displásico multicístico (RDM) é a malformação renal cística congênita mais comum diagnosticada na infância, sendo sua incidência estimada de 1:1.000<sup>1</sup> a 1:4.300<sup>2</sup> nascidos vivos. É a mais freqüente anomalia cística detectada intra-útero por meio da ultra-sonografia fetal e a segunda causa mais freqüente de massa abdominal palpável em recém-nascidos e lactentes<sup>3</sup>. Recentes avanços no conhecimento da história natural do RDM, especialmente com o diagnóstico pré-natal e o tratamento conservador, têm modificado a abordagem dessa anomalia. Até meados da década de 1980, a abordagem de pacientes portadores de RDM consistia quase sempre em nefrectomia. Desde então, com os avanços da ultra-sonografia fetal, essa conduta vem sendo substituída pelo seguimento clínico e ecográfico das crianças acometidas<sup>2</sup>. Alguns estudos têm observado ser o tratamento conservador uma opção segura, uma vez que a prevalência de complicações é pequena, e a maioria das unidades afetadas apresenta involução parcial ou completa à ultra-sonografia<sup>4,5</sup>. Recentemente, um estudo comparativo entre o tratamento cirúrgico e o conservador não observou qualquer diferença significativa na freqüência de complicações aos pacientes<sup>6</sup>.

O objetivo do presente estudo observacional foi descrever o curso clínico e ultra-sonográfico de uma série de pacientes portadores de RDM detectado na vida fetal, tratados conservadoramente e acompanhados a longo prazo.

## Pacientes e métodos

Foram incluídos no estudo 53 crianças com RDM unilateral detectado pela ultra-sonografia pré-natal entre 1989 e 2004. Os critérios para inclusão na análise foram: 1) diagnóstico ecográfico do RDM, de acordo com os critérios propostos por Stuck *et al.*<sup>7</sup>; 2) mínimo de dois exames ultra-sonográficos; 3) mínimo de 6 meses de seguimento; e 4) ausência de cromossomopatias e associação de múltiplas malformações. Os critérios de Stuck *et al.*<sup>7</sup>, adotados para estabelecer o diagnóstico do RDM foram: A) presença de interfaces entre os cistos; B) localização não-medial do maior cisto; C) ausência de seio renal identificável; D) presença de múltiplos cistos não-comunicantes de tamanhos variados; e E) ausência de parênquima renal identificável. Houve perda de seguimento de duas crianças, as quais foram excluídas da análise.

Os pacientes foram investigados de acordo com um protocolo sistemático e acompanhados prospectivamente. Avaliações clínica, ultra-sonográfica e laboratorial foram realizadas com uma periodicidade de 6 meses, nos 2 primeiros anos de vida, e anualmente, após esse período. Para confirmação do diagnóstico, foi realizada cintilografia estática com <sup>99m</sup>Tc-DMSA e, para investigação de outras alterações urológicas, foi realizada ureterocistografia miccional. O *clearance* de creatinina foi estimado pelo método proposto por Schwartz *et al.*<sup>8</sup>. A pressão arterial foi mensurada de acordo com as recomendações do *Working Group of the National High Blood Pressure Education Program*<sup>9</sup>.

Definições de normalidade da pressão arterial e valores de referência foram baseados no *Second Task Force Report*<sup>10</sup>.

Os exames ecográficos foram realizados com aparelho Siemens (Sonoline Prima SLC), utilizando-se transdutores de 3 a 5 MHz. As mensurações das unidades renais foram obtidas em cortes longitudinais e transversais. Os seguintes parâmetros foram avaliados de acordo com os padrões sugeridos por Dinkel *et al.*<sup>11</sup>: comprimento longitudinal, diâmetro transversal e diâmetro anteroposterior. O volume renal foi calculado de acordo com a fórmula proposta por Han & Babcock<sup>12</sup>. Os valores foram plotados nos gráficos de crescimento renal (comprimento renal *versus* idade) de acordo com os padrões de referência obtidos por Han & Babcock<sup>12</sup>. Assim, as unidades renais foram classificadas em 4 grupos, de acordo com a localização no gráfico: 1) acima do percentil 95; 2) entre o percentil 50 e 95; 3) entre o percentil 5 e 50; e 4) abaixo do percentil 5. Todas as crianças que apresentaram involução completa do RDM foram submetidas a pelo menos dois exames ultra-sonográficos para confirmar a ausência de cistos.

A análise estatística descritiva é apresentada como média e desvio padrão (DP) das variáveis contínuas. Foi obtido consentimento informado dos pais ou responsáveis, e o estudo foi aprovado pelo Comitê de Ética da Universidade Federal de Minas Gerais.

## Resultados

Foram admitidas, no período do estudo, 53 crianças (29 do sexo masculino). Vinte e sete pacientes (51%) foram admitidos nos últimos 5 anos (após 1999). A média de idade gestacional do diagnóstico foi de 31±4 semanas (intervalo: 21-40). O rim esquerdo foi mais freqüentemente afetado (30; 56,6%). O refluxo vesicoureteral (RVU) no rim contralateral (RCL) foi detectado em quatro pacientes (7,5%), e hidronefrose leve em outros dois casos (3,7%). A cintilografia estática (<sup>99m</sup>Tc-DMSA) realizada na admissão mostrou ausência de captação do radioisótopo em todas as unidades renais afetadas. A média de tempo de seguimento foi 68 meses (intervalo: 7-182); 21 (40%) pacientes foram acompanhados por mais de 5 anos, e 45 (85%) por mais de 2 anos.

## Curso clínico

Na evolução clínica dos pacientes acompanhados, foram avaliados os seguintes aspectos: pressão arterial, infecção do trato urinário, função renal, crescimento pâncreo-estatural e possível surgimento de degeneração maligna.

A pressão arterial sistólica, obtida na avaliação inicial, variou entre 70 e 100 mmHg, média de 83±8,6 mmHg, e a pressão arterial diastólica, obtida em 36 crianças, variou de 30 a 65 mmHg, média de 45±9,5 mmHg. Duas crianças do sexo feminino apresentaram hipertensão arterial sistêmica durante o seguimento. Uma delas com significativa elevação da pressão arterial aos 4 meses de idade e índices persistentemente acima do percentil 95 para a idade e o sexo. Foi indicada nefrectomia do RDM nessa idade, mas, devido a infecções respiratórias consecutivas, o procedi-

mento foi adiado por duas vezes. Aos 12 meses de idade, foi constatada normalização dos níveis de pressão arterial. Outra paciente do sexo feminino apresentou-se com hipertensão arterial sistêmica assintomática, associada com obesidade, aos 5 anos de idade (escore z de peso = 3,7; escore z de estatura = 0,63; e índice de massa corporal = 27,6). Foram instituídas medidas não-farmacológicas, mas houve pouca aderência ao tratamento.

Das 53 crianças, 48 (90%) não apresentaram nenhum episódio de infecção do trato urinário durante o seguimento. Das cinco crianças restantes, apenas uma teve infecção recorrente (três episódios), sendo essa paciente portadora de RVU grau III na unidade renal contralateral.

A função renal foi avaliada em todas as crianças durante o período de seguimento. Todos os pacientes mantiveram a função renal normal. Na última avaliação clínica, a média de creatinina sérica foi de  $0,5 \pm 0,1$  mg/dl, e a média de uréia sérica foi de  $23,5 \pm 8,8$  mg/dl. O *clearance* de creatinina estimado, obtido no final do seguimento, variou de 65 a 172 ml/min/1,73 m<sup>2</sup>, média de 119 ml/min/1,73 m<sup>2</sup>.

O crescimento pôndero-estatural foi avaliado em todas as crianças ao final do seguimento. A média do escore z de peso para a idade foi de 0,05 (intervalo de -2,9 a 3,7), e a mediana foi de 0,07. A média de escore z de estatura para idade foi de 0,18 (intervalo de -2,7 a 1,98), e a mediana foi de 0,3. Duas crianças apresentaram ambos escores z, de peso e de estatura, abaixo de -2,0.

Durante o período de seguimento, não foi detectada qualquer alteração clínica ou ultra-sonográfica do RDM sugestiva de degeneração maligna.

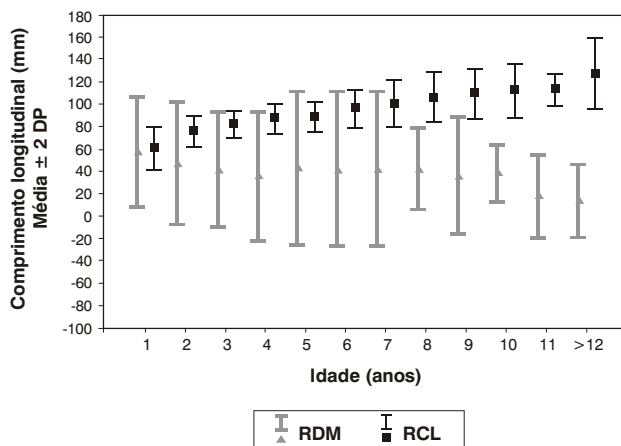
### Curso ultra-sonográfico

Foi realizado um total de 343 exames ultra-sonográficos nos 53 pacientes. O número médio de exames por paciente foi 6,5 (variando de 2 a 12). Os exames ecográficos mostraram parcial involução do RDM em 39 (74%) casos e involução completa em nove (17%). O comprimento longitudinal do RDM permaneceu inalterado em cinco crianças (9%). Um paciente (nove exames) foi excluído da análise subsequente porque apresentava um RDM de, aproximadamente, 600 cm<sup>3</sup> de volume, tornando a mensuração pelo exame ecográfico pouco confiável.

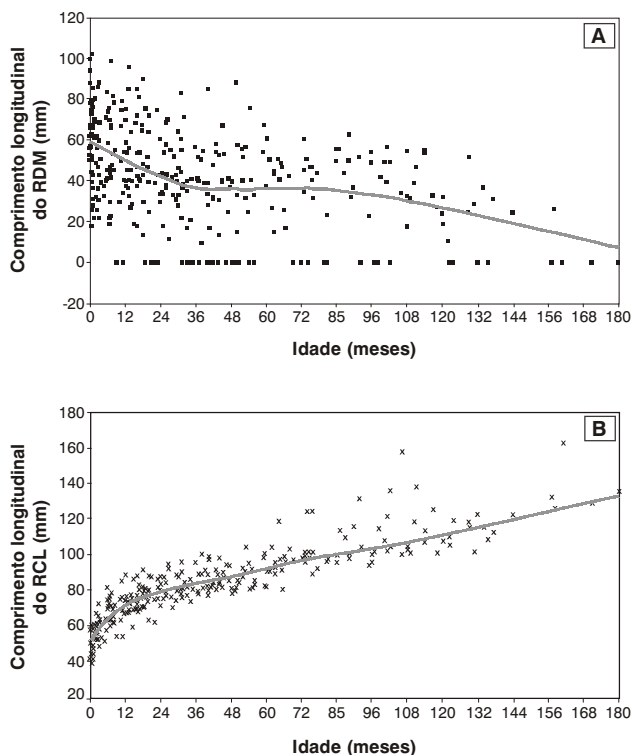
A Figura 1 ilustra as médias e 2 DP do comprimento longitudinal das unidades renais de acordo com o ano de realização do exame ecográfico. Nota-se que há um contínuo declínio do tamanho do RDM e um correspondente aumento do RCL. No exame ultra-sonográfico inicial, a média de comprimento longitudinal para o RDM foi de  $58,1 \pm 21,4$  mm, e para o RCL, foi de  $55,4 \pm 7,5$  mm. Para os 17 pacientes acompanhados por mais de 10 anos de idade, a média final do RDM foi de  $15,3 \pm 16,8$  mm, e do RCL foi de  $120,9 \pm 14,4$  mm. Houve uma tendência de declínio mais rápido do tamanho do RDM nos primeiros 30 meses de vida (Figura 2a) e, inversamente, um crescimento mais acelerado do RCL nos 24 primeiros meses de vida (Figura 2b).

A distribuição dos percentis relativa ao diâmetro longitudinal do RDM/idade no exame ultra-sonográfico inicial foi

a seguinte: 26 unidades (49%) acima do percentil 95, 8 unidades (15%) entre o percentil 50-95, oito unidades (15%) entre o percentil 5-50, e 11 unidades (21%) abaixo do percentil 5 esperado para a idade. Após 6 anos de idade, todos os RDM apresentavam comprimento esperado para a idade abaixo do percentil 5.



**Figura 1** - Comprimento longitudinal (média e 2 DP) do rim displásico multicístico e do rim contralateral de acordo com a idade



**Figura 2** - Gráfico de dispersão do comprimento do rim displásico multicístico *versus* idade (A) e do comprimento do rim contralateral *versus* idade (B). A linha representa a tendência e o ritmo de involução e crescimento das unidades renais

A distribuição dos percentis relativa ao comprimento longitudinal do RCL/idade no primeiro exame ultra-sonográfico foi a seguinte: seis unidades (11%) acima do percentil 95, 37 unidades (70%) entre o percentil 50-95, e 10 unidades (19%) entre o percentil 5-50 esperado para a idade. Houve um aumento progressivo da hipertrofia renal compensatória: aos 6 anos de idade, 70% das unidades renais contralaterais apresentavam percentil acima de 95; após 10 anos de idade, todas as unidades renais apresentavam essa distribuição.

## Discussão

O presente estudo observacional relata o curso clínico e a progressão ultra-sonográfica de pacientes portadores de RDM diagnosticado intra-útero e acompanhados prospectivamente por longo prazo. Todos os pacientes foram submetidos a um protocolo sistemático e abordados clinicamente. Não houve necessidade de remoção cirúrgica do RDM durante o período de seguimento. A incidência de complicações foi pequena; apenas uma paciente apresentou elevação da pressão arterial atribuída ao RDM, com melhora espontânea<sup>13</sup>. Os exames ultra-sonográficos seriados mostraram involução do RDM em 48 (90%) casos, sendo que nove (17%) unidades se tornaram indetectáveis no transcorrer do seguimento. Após 6 anos de idade, todas as unidades renais afetadas analisadas apresentavam-se abaixo do percentil 5 do comprimento renal esperado para a idade.

Desde o advento do tratamento conservador, várias séries de pacientes com RDM têm sido descritas na literatura<sup>4,6,14-18</sup>. O diagnóstico foi exclusivamente pré-natal em apenas duas dessas séries<sup>14,16</sup>. Assim como em nossa casuística, houve predomínio de crianças do sexo masculino e do lado esquerdo afetado em todas séries descritas. Por exemplo, na maior casuística descrita, Wacksman & Phipps<sup>4</sup> relatam que, no estudo multicêntrico norte-americano (n = 441), a maioria das crianças admitidas eram meninos (57%), e o lado esquerdo foi mais afetado (53%). A função renal manteve-se normal nas crianças de nossa casuística. John et al.<sup>19</sup> também mostraram, em uma série de 33 pacientes, que os níveis séricos de creatinina se mantiveram dentro dos limites da normalidade. Por outro lado, Rudnik-Schoneborn et al.<sup>6</sup> relataram níveis de creatinina acima de 2 DP em 19% das crianças compiladas em estudo multicêntrico na Alemanha. A maioria desses pacientes apresentava anomalias no RCL (obstrução pieloureteral e RVU). Em nosso estudo, a prevalência de anomalias no RCL foi baixa (11%), comparativamente a outras séries. Outros estudos relatam percentuais variáveis entre 4%<sup>14</sup> a 44%<sup>20</sup>, sendo que a maioria relata percentual em torno de 25%<sup>4,6,16,17</sup>. O refluxo na unidade renal contralateral é a mais comum das anomalias encontradas. Na maioria dos pacientes com RDM, o RVU é de grau leve, e a evolução é favorável<sup>17</sup>.

Similarmente ao nosso estudo, a taxa de complicações relatadas nas séries publicadas tem sido pequena. Apenas no estudo multicêntrico realizado na Alemanha foram relatados cinco casos (2,5%) de hipertensão arterial em 204 crianças acompanhadas<sup>6</sup>. Após extensa revisão da literatu-

ra, encontramos apenas 19 casos de hipertensão arterial sistêmica associada com RDM<sup>13</sup>. Em nossa casuística, assim como nas várias séries publicadas, não houve relato de transformação maligna do RDM. Essa é uma possível complicação que tem sido descrita esporadicamente. Em revisão mais recente, Pérez et al.<sup>21</sup> encontraram 17 casos de neoplasias possivelmente associados ao RDM. Desses, 11 eram tumores de Wilms, cinco eram carcinomas de células renais e um mesotelioma. Contudo, muitos desses relatos de casos não são adequadamente documentados e, na maioria das vezes, não há qualquer comprovação de que os cistos renais representam verdadeiramente RDM.

Vários autores têm investigado a evolução ultra-sonográfica do RDM<sup>4,14,15,17,18</sup>. A maioria dos estudos mostra que o RDM apresenta involução do tamanho, e alguns desaparecem durante o seguimento. Recentemente, compilamos, na literatura, 614 RDM abordados conservadoramente e avaliados com exames ecográficos seriados. Das 614 unidades renais, 296 (48%) apresentam redução de tamanho, 121 (20%) desapareceram, 157 (26%) permaneceram sem alteração e apenas 40 (6%) tiveram um aumento de tamanho<sup>22</sup>. No presente estudo, com maior tempo de seguimento, o percentual de redução e/ou desaparecimento foi ainda maior (91%). Em uma análise de sobrevida, estimamos que a mediana de tempo para o desaparecimento do RDM foi 122 meses (IC95% = 86-158 meses)<sup>22</sup>. Em nossa série, no gráfico de dispersão (comprimento RDM *versus* idade), pode-se notar que o ritmo de involução foi variável com a idade do paciente (Figura 2). A redução é mais acentuada nos 30 primeiros meses e, aparentemente, após 10 anos de idade. Outros autores têm observado esse fato. Rottenberg et al.<sup>15</sup> acompanharam 55 crianças por um período médio de 32 meses e mostraram que o ritmo de involução foi inversamente proporcional à idade. A taxa de involução foi de -0,5 mm/semana nas crianças examinadas nos 3 primeiros meses de vida e de -0,02 mm/semana naquelas avaliadas após o primeiro ano de vida. Outros estudos demonstraram tendência semelhante<sup>18,23</sup>. Os fatores envolvidos com a redução dos cistos são desconhecidos até o presente momento. Diversas variáveis estão associadas a esse processo: o tamanho inicial do RDM, o ritmo de redução, a idade do paciente e, evidentemente, o tempo de seguimento<sup>24</sup>.

No presente estudo, houve hipertrofia renal compensatória do RCL, definida como comprimento renal acima do percentil 95 para a idade durante o seguimento, em aproximadamente 30% das unidades renais avaliadas no terceiro ano de vida, 70% aos 6 anos, e em todas as unidades estudadas após o 10º ano de vida. A hipertrofia compensatória tem sido observada em pacientes com rim solitário funcionante, embora o tempo e o grau da hipertrofia sejam controversos. Hill et al.<sup>25</sup>, em estudo de 36 fetos com rim único funcionante, 22 dos quais com RDM, demonstraram que a hipertrofia renal compensatória estava presente em 44% dos casos após 29 semanas de gestação. John et al.<sup>19</sup>, em estudo de 33 crianças com RDM, mostraram que 24% dos rins contralaterais tinham comprimentos excedendo +2 DP ao nascimento. Após um período médio de 4,9 anos, o comprimento renal com mais de + 2 DP foi observado em

52% dos rins. Em nossa casuística, o crescimento foi mais acelerado nos primeiros 24 meses de vida. Rottenberg *et al.*<sup>26</sup> mostraram que a taxa de crescimento do RCL foi maior nos primeiros meses de idade, declinando progressivamente após esse tempo. Em estudo com medidas seriadas da área do parênquima renal de 43 crianças com RDM, Abidari *et al.*<sup>27</sup> verificaram que os rins solitários apresentaram crescimento acelerado até aos 22 meses de idade das crianças. O mecanismo da hipertrofia renal compensatória ainda não é totalmente compreendido. Em animais mais velhos, o crescimento renal ocorre através da hipertrofia compensatória das células dos túbulos proximais. Em animais jovens, ocorre tanto hiperplasia quanto hipertrofia, o que pode ser responsável pelo crescimento mais acelerado nesse período<sup>28</sup>. Alguns estudos têm sugerido que a hiperplasia dos néfrons é a responsável por grande parte do crescimento, mas o estímulo para que isso ocorra é desconhecido<sup>29</sup>. A observação de hiperplasia compensatória intra-útero implica que esse crescimento não ocorre devido à necessidade de manter a homeostase<sup>26</sup>. O estímulo pode advir de uma substância humoral renotrófica produzida em resposta à redução da massa renal funcionante intra-útero e pode ser estimulado pelo volume de líquido amniótico produzido pelos rins<sup>30</sup>.

Concluindo, nossa série de acompanhamento prospectivo de crianças portadoras de RDM abordadas conservadoramente mostra que a conduta clínica para esse grupo de pacientes é segura, a incidência de complicações é mínima e há uma nítida tendência de involução ultra-sonográfica da unidade renal afetada. Nossos dados sugerem que o ritmo de involução do RDM, assim como da hipertrofia compensatória do RCL, sejam maiores nos 2 primeiros anos de vida.

### Agradecimentos

Esse estudo foi parcialmente apoiado pela Fundação de Amparo à Pesquisa do Estado de Minas Gerais (FAPEMIG), Conselho de Desenvolvimento Científico e Tecnológico (CNPq), e Pró-Reitoria de Pesquisa, UFMG. B.C.S. e M.A.I receberam bolsa de iniciação científica da FAPEMIG e do CNPq, respectivamente, durante a realização do estudo.

### Referências

- Zerres K. Genetics of cystic kidney diseases. Criteria for classification and genetic counseling. *Pediatr Nephrol.* 1987;1:397-404.
- Gordon AC, Thomas DF, Arthur RJ, Irving HC. Multicystic dysplastic kidney: is nephrectomy still appropriate? *J Urol.* 1988;140:1231-4.
- Farmer DL. Urinary tract masses. *Semin Pediatr Surg.* 2000;9:109-14.
- Wacksman J, Phipps L. Report of the Multicystic Kidney Registry: preliminary findings. *J Urol.* 1993;150:1870-2.
- Oliveira EA, Diniz JS, Vilasboas AS, Rabelo EA, Silva JM, Filgueiras MT. Multicystic dysplastic kidney detected by fetal sonography: conservative management and follow-up. *Pediatr Surg Int.* 2001;17:54-7.
- Rudnik-Schoneborn S, John U, Deget F, Ehrich JH, Misselwitz J, Zerres K. Clinical features of unilateral multicystic renal dysplasia in children. *Eur J Pediatr.* 1998;157:666-72.
- Stuck KJ, Koff SA, Silver TM. Ultrasonic features of multicystic dysplastic kidney: expanded diagnostic criteria. *Radiology.* 1982;143:217-21.

- Schwartz GJ, Brion LP, Spitzer A. The use of plasma creatinine concentration for estimating glomerular filtration rate in infants, children, and adolescents. *Pediatr Clin North Am.* 1987;34:571-90.
- Update on the 1987 Task Force Report on high blood pressure in children and adolescents: a working group report from the National High Blood Pressure Education Program. *Pediatrics.* 1996;98:649-57.
- Report of the Second Task Force on Blood Pressure Control in Children—1987. Task Force on Blood Pressure Control in Children. National Heart, Lung, and Blood Institute, Bethesda, Maryland. *Pediatrics.* 1987;79:1-25.
- Dinkel E, Ertel M, Ditttrich M, Peters H, Berres M, Schulte-Wissermann H. Kidney size in childhood. Sonographical growth charts for kidney length and volume. *Pediatr Radiol.* 1985;15:38-43.
- Han BK, Babcock DS. Sonographic measurements and appearance of normal kidneys in children. *AJR Am J Roentgenol.* 1985;145:611-6.
- Oliveira EA, Silva AC, Rabelo EA, Filgueiras FF, Pereira AK, Mesquita FM. Spontaneous improvement of hypertension in multicystic dysplastic kidney: a case report. *Pediatr Nephrol.* 2002;17:954-8.
- Rickwood AM, Anderson PA, Williams MP. Multicystic renal dysplasia detected by prenatal ultrasonography. Natural history and results of conservative management. *Br J Urol.* 1992;69:538-40.
- Rottenberg GT, Gordon I, De Bruyn R. The natural history of the multicystic dysplastic kidney in children. *Br J Radiol.* 1997;70:347-50.
- Sukthakar S, Watson AR. Unilateral multicystic dysplastic kidney disease: defining the natural history. *Anglia Paediatric Nephrourology Group. Acta Paediatr.* 2000;89:811-3.
- Kuwert-Broeking E, Brinkmann OA, Von Lengerke HJ, Sciuc J, Freund S, Bulla M, *et al.* Unilateral multicystic dysplastic kidney: experience in children. *BJU Int.* 2004;93:388-92.
- Ylisen E, Ahonen S, Ala-Houhala M, Wikstrom S. Nephrectomy for multicystic dysplastic kidney: if and when? *Urology.* 2004;63:768-71.
- John U, Rudnik-Schoneborn S, Zerres K, Misselwitz J. Kidney growth and renal function in unilateral multicystic dysplastic kidney disease. *Pediatr Nephrol.* 1998;12:567-71.
- Kessler OJ, Ziv N, Livne PM, Merlob P. Involution rate of multicystic renal dysplasia. *Pediatrics.* 1998;102:E73.
- Pérez LM, Naidu SI, Joseph DB. Outcome and cost analysis of operative versus nonoperative management of neonatal multicystic dysplastic kidneys. *J Urol.* 1998;160:1207-11.
- Rabelo EA, Oliveira EA, Diniz JS, Silva JM, Filgueiras MT, Pezzuti IL, *et al.* Natural history of multicystic kidney conservatively managed: a prospective study. *Pediatr Nephrol.* 2004;19:1102-7.
- White R, Greenfield SP, Wan J, Feld L. Renal growth characteristics in children born with multicystic dysplastic kidneys. *Urology.* 1998;52:874-7.
- Rabelo EA, Oliveira EA, Silva GS, Pezzuti IL, Tatsuo ES. Predictive factors of sonographic involution of prenatally detected multicystic dysplastic kidney. *Br J Urol.* 2005. In press.
- Hill LM, Nowak A, Hartle R, Tush B. Fetal compensatory renal hypertrophy with a unilateral functioning kidney. *Ultrasound Obstet Gynecol.* 2000;15:191-3.
- Rottenberg GT, De Bruyn R, Gordon I. Sonographic standards for a single functioning kidney in children. *AJR Am J Roentgenol.* 1996;167:1255-9.
- Abidari JM, Park KH, Kennedy WA, Shortliffe LD. Serial follow-up of the contralateral renal size in children with multicystic dysplastic kidney. *J Urol.* 2002;168:1821-5.
- Bonvalet JP, Champion M, Wanstok F, Berjal G. Compensatory renal hypertrophy in young rats: Increase in the number of nephrons. *Kidney Int.* 1972;1:391-6.
- Karp R, Brasel JA, Winick M. Compensatory kidney growth after uninephrectomy in adult and infant rats. *Am J Dis Child.* 1971;121:186-8.
- Hartshorne N, Shepard T, Barr M. Compensatory renal growth in human fetuses with unilateral renal agenesis. *Teratology.* 1991;44:7-10.

### Correspondência:

Eduardo Araújo de Oliveira  
Av. Prof. Alfredo Balena, 189/804  
CEP 30130-100 – Belo Horizonte, MG  
Fax: (31) 3285.1056  
E-mail: eduolive@medicina.ufmg.br