



Clinical course of autoimmune hemolytic anemia: an observational study

Curso clínico da anemia hemolítica auto-imune: um estudo descritivo

Maria Christina L. A. Oliveira¹, Benigna M. Oliveira¹, Mitiko Murao²,
Zilma Maria Vieira³, Letícia T. Gresta⁴, Marcos B. Viana⁵

Resumo

Objetivo: A anemia hemolítica auto-imune é caracterizada pela produção de auto-anticorpos contra antígenos de superfície das hemácias. O objetivo do estudo foi identificar as características clínicas, imunológicas e evolutivas dos pacientes com anemia hemolítica auto-imune acompanhados no serviço de hematologia pediátrica do HC-UFMG e no Hemocentro de Belo Horizonte.

Métodos: Foram avaliadas 17 crianças menores de 15 anos, diagnosticadas entre 1988 e 2003. O diagnóstico de anemia hemolítica auto-imune foi baseado no quadro de hemólise adquirida e confirmado por meio do teste de Coombs direto polisspecífico. Os dados clínicos, demográficos, laboratoriais e referentes à evolução dos pacientes foram obtidos retrospectivamente nos prontuários médicos.

Resultados: A mediana de idade ao diagnóstico foi de 10,5 meses. O teste de Coombs direto polisspecífico foi positivo em 13 pacientes e negativo em quatro. Em 14 pacientes, foi realizado o teste de Coombs direto mono específico. Nestes, a classe de anticorpo mais freqüente foi IgG (cinco pacientes), seguida pela IgM em dois. Em 13 (76%) pacientes, a anemia foi considerada grave, o que tornou necessária a hemotransfusão. Em quatro pacientes, foi identificada uma doença de base: lúpus eritematoso sistêmico, linfoma de Hodgkin, hepatite auto-imune e histiocitose de células de Langerhans. Os demais casos foram considerados como primários. A mediana de seguimento foi de 11 meses (5 a 23 meses). Ocorreram três óbitos, sendo dois após esplenectomia e um pela doença de base.

Conclusão: A anemia hemolítica auto-imune é rara em crianças e adolescentes. Apesar de apresentar resposta ao corticóide e imunoglobulina, casos fatais têm sido relatados. O prognóstico é pior na presença de uma doença crônica de base.

J Pediatr (Rio J). 2006;82(1):58-62: Anemia hemolítica auto-imune, teste de Coombs direto.

Abstract

Objective: Autoimmune hemolytic anemia is characterized by the production of autoantibodies against erythrocyte membrane antigens. This study was carried out to identify the clinical, immunological and outcome characteristics of autoimmune hemolytic anemia patients treated at the (HC-UFMG) Pediatric Hematology Unit and the *Hemocentro de Belo Horizonte*.

Methods: We evaluated 17 patients younger than 15 years old admitted from 1988 to 2003 were evaluated. Autoimmune hemolytic anemia diagnosis was based on the presence of acquired hemolysis and confirmed by positive direct Coombs polyspecific test results. Clinical, laboratory, and outcome data were obtained from patient records.

Results: The median age at diagnosis was 10.5 months. The direct Coombs polyspecific test was positive in 13 and negative in four patients. Monospecific testing was performed for 14 patients. The most frequent red cell autoantibody was IgG (five patients), followed by IgM in two. Thirteen patients had severe anemia and needed blood transfusions. Underlying diseases were identified in four patients: systemic lupus erythematosus, Hodgkin's lymphoma, autoimmune hepatitis and Langerhans cell histiocytosis. The remaining patients were classified as having primary disease. The median follow-up period was 11 months (5 to 23 months). Three children died, two after splenectomy and one with complications of the underlying disease.

Conclusion: Autoimmune hemolytic anemia is rare in children and adolescents. Although patients usually respond to corticosteroids and/or immunoglobulin, fatal cases can occur. Prognosis is worse in patients with chronic underlying diseases.

J Pediatr (Rio J). 2006;82(1):58-62: Autoimmune hemolytic anemia, Coombs test.

1. Doutora. Professora adjunta, Universidade Federal de Minas Gerais (UFMG), Belo Horizonte, MG.
2. Mestre. Médica, Hospital das Clínicas, UFMG, Belo Horizonte, MG.
3. Bioquímica, Fundação Hemominas - Serviço de Imunologia - Hematologia, Belo Horizonte, MG.
4. Acadêmica, Serviço de Hematologia, UFMG, Belo Horizonte, MG.
5. Doutor. Professor titular, UFMG, Belo Horizonte, MG.

Artigo submetido em 25.04.05, aceito em 21.09.05.

Como citar este artigo: Oliveira MC, Oliveira BM, Murao M, Vieira ZM, Gresta LT, Viana MB. Clinical course of autoimmune hemolytic anemia: an observational study. *J Pediatr (Rio J)*. 2006;82:58-62.

Introdução

A anemia hemolítica auto-imune (AHA) consiste de um grupo de doenças cuja característica comum é a presença de auto-anticorpos, os quais se ligam aos eritrócitos e diminuem o tempo de sobrevivência dessas células, por meio de sua remoção da circulação pelos macrófagos do sistema retículo-endotelial¹. É um dos eventos auto-imunes mais comuns no homem². Entretanto, a ocorrência de AHA em crianças e adolescentes é rara. A incidência exata é desconhecida, mas estima-se que seja de 0,2 por 1.000.000

indivíduos menores de 20 anos. O pico de incidência ocorre entre os pré-escolares³. É mais comum no sexo masculino, porém é mais freqüente no sexo feminino entre os adolescentes.

As causas de AHAI permanecem desconhecidas. Algumas hipóteses são: a depressão do sistema imune através de ação viral; alteração do equilíbrio entre as células T facilitadoras e supressoras; alteração dos antígenos de superfície dos eritrócitos por vírus ou drogas e; possível reação cruzada dos anticorpos induzidos por agentes infecciosos contra antígenos de superfície dos eritrócitos. A AHAI expressa-se por meio de quadro clínico variável, no qual sobressai a anemia hemolítica⁴.

As AHAI são classificadas em dois grupos: primária e secundária. Na AHAI primária, a anemia hemolítica é o único achado clínico e não se identifica doença sistêmica de base para explicar a presença de auto-anticorpos. A AHAI secundária ocorre no contexto de uma doença sistêmica, sendo a anemia hemolítica somente uma manifestação dessa doença. Pode ocorrer em pacientes com doença auto-imune, como o lúpus eritematoso sistêmico (LES) ou outras doenças inflamatórias de caráter auto-imune, como a colite ulcerativa^{5, 6}. É observada também em pacientes com neoplasias, como o linfoma de Hodgkin e não-Hodgkin, leucemia linfocítica crônica, síndromes mielodisplásicas, imunodeficiência, infecção por *Mycoplasma*, vírus Epstein-Barr, citomegalovírus ou uso de drogas⁷.

O diagnóstico é baseado na detecção do teste de Coombs direto positivo na presença de hemólise. Entretanto, o teste de Coombs direto pode ser negativo em 2 a 4% dos casos, e falso positivo em 8%³. A evolução é extremamente variável; pode apresentar início agudo, com curta duração, e resolução em até 6 meses; ou apresentar início insidioso tendendo à cronicidade, o que, em geral, ocorre em lactentes e adolescentes⁸. Ocasionalmente, casos crônicos regridem espontaneamente, após meses ou anos de evolução³.

O objetivo deste estudo retrospectivo foi avaliar as características clínicas, laboratoriais e a abordagem terapêutica de pacientes com diagnóstico de AHAI admitidos entre 1988 e 2003 no serviço de hematologia do HC-UFMG.

Pacientes e métodos

Foram avaliadas 17 crianças com idade inferior a 15 anos, encaminhadas para o serviço de hematologia pediátrica do HC-UFMG e do Hemocentro de Belo Horizonte (Fundação Hemominas), entre 1988 e 2003, com quadro clínico sugestivo de anemia hemolítica adquirida. Foram excluídas crianças portadoras de anemia hemolítica congênita, como hemoglobinopatias, esferocitose congênita e deficiência de enzimas eritrocitárias. Os dados foram obtidos retrospectivamente nos prontuários médicos dos pacientes por três pesquisadores e revisados pelo coordenador do estudo. As possíveis controvérsias foram discutidas pela equipe. Na história clínica, foram avaliados: uso de drogas, imunização prévia e sinais e sintomas referentes à presença de quadro viral. Atenção especial foi dada ao quadro clínico

e hematológico inicial, para rastreamento da presença de outras conhecidas doenças sabidamente associadas à AHAI. O curso da doença e o tratamento requerido foram também avaliados. Informações dos dados laboratoriais incluíram hemograma e reticulócitos, teste de Coombs direto poli-específico, bilirrubinas, desidrogenase láctica e pesquisa de anticorpo anti-nuclear-FAN. Sorologia para doenças infecciosas (hepatite A, B e C; citomegalovírus, mononucleose e imunodeficiência adquirida) não foi realizada uniformemente para todos os pacientes. O teste de Coombs direto monoespecífico para IgG, IgM, IgA, assim como para C3d, foi realizado em 14 pacientes. Os pacientes receberam inicialmente prednisona, 2 mg/kg/dia. Foi considerada falha terapêutica a falta de resposta após 21 dias de uso de corticosteróide⁹. Para os casos graves ou para aqueles considerados como falha terapêutica, foram utilizadas metilprednisolona, sob a forma de pulsoterapia por 3 a 5 dias, na dose de 30 mg/kg/dia e/ou imunoglobulina, 400 mg/kg/dia, por 5 dias. A esplenectomia foi reservada para aqueles casos que persistiam com quadro hemolítico com risco de óbito, apesar das medidas anteriores¹⁰.

Análise estatística

O banco de dados foi desenvolvido no programa de domínio público Epi-Info, versão 6¹¹. Trata-se de um estudo descritivo no qual foi utilizada apenas distribuição de freqüência.

Aspectos éticos

O estudo foi aprovado pelo comitê de ética da UFMG.

Resultados

Dos 17 pacientes estudados, 10 (58,8%) eram do sexo masculino e sete (41,2%) do sexo feminino. A mediana de idade ao diagnóstico foi de 10,5 meses (1-162 meses). Na história clínica, não foi relatado uso de drogas, imunização ou virose precedendo o quadro hemolítico. O valor mediano de hemoglobina foi de 5,9 g/dl (2-11 g/dl) e o de reticulócitos, 11,8%. Evidência laboratorial de hemólise foi encontrada em todos os casos. Um paciente apresentou plaquetopenia durante a evolução do quadro hemolítico. As características clínicas dos pacientes à admissão e durante o seguimento foram sumarizadas na Tabela 1.

O teste de Coombs direto poliespecífico foi positivo em 13 pacientes e negativo em quatro. Em 14 pacientes, foi realizado o teste de Coombs direto monoespecífico. Nestes, a classe de anticorpo mais freqüente foi IgG (31,3%), seguida pela IgM (12,5%). Três (18,9%) pacientes apresentaram padrão misto. Entre eles, em um paciente foram identificadas as classes IgG e IgM, em outro, IgG e IgA e, no terceiro paciente, as três classes de imunoglobulina. Nesses três pacientes, houve fixação de complemento. Em quatro pacientes, o teste foi inconclusivo.

Treze pacientes foram classificados como portadores de AHAI primária e, em quatro, o quadro hemolítico foi associado a uma doença de base, tendo a AHAI como manifes-

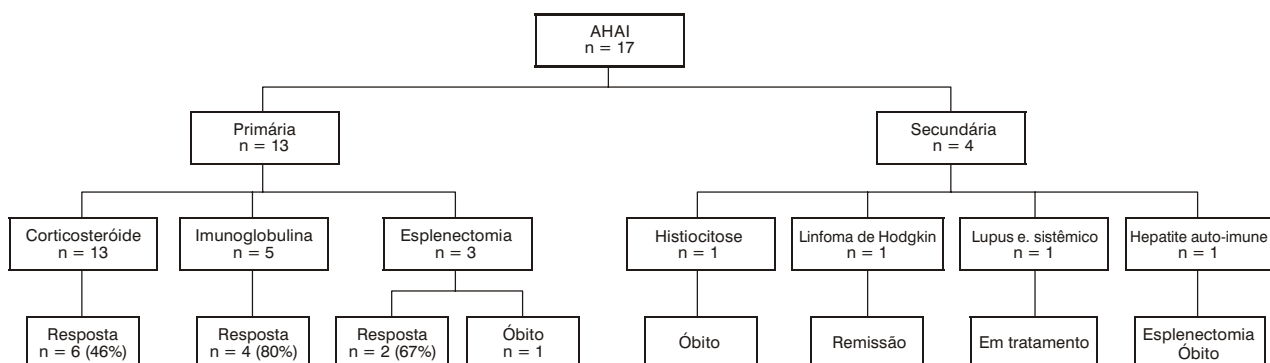
Tabela 1 - Dados clínicos e laboratoriais de 17 pacientes com o diagnóstico de anemia hemolítica auto-imune

Pacientes	Sexo	Idade (m)	Hemoglobina (g/dl)	Reticulócitos (%)	Coombs direto poli-específico	Coombs direto mono-específico	Doença de base	Seguimento (m)	Óbito
1	M	10	5,90	3,0	+	IgG, IgM, C3d	Histiocitose de células de Langerhans	10	Sim
2	M	15	11,90	1,3	+	-	-	5	Não
3	M	5	5,20	10,0	+	IgG	-	7	Não
4	M	4	7,00	6,7	+	IgG	-	9	Não
5	M	1	6,20	12,0	-	-	-	11	Não
6	F	108	11,00	1,4	+	IgM	-	23	Sim
7	M	39	5,10	20,0	+	IgG	-	24	Não
8	F	10	4,50	60,0	+	-	Hepatite auto-imune	85	Sim
9	M	2	5,90	4,4	-	-	-	68	Não
10	M	1	4,30	10,4	+	IgG	-	10	Não
11	F	16	2,00	-	+	IgG, IgA, C3d	-	54	Não
12	F	8	9,00	12,3	-	-	-	59	Não
13	M	123	6,80	1,6	+	IgM	Linfoma de Hodgkin	62	Não
14	F	88	4,30	16,1	+	IgG	-	4	Não
15	M	10	4,50	16,0	-	-	-	36	Não
16	F	161,7	8,80	11,5	+	IgG, IgM, IgA, C3d	Lúpus sistêmico	2	Não
17	F	35	3,38	16,1	+	-	-	22	Não

tação clínica inicial. Foram diagnosticados hepatite auto-imune, linfoma de Hodgkin, LES e histiocitose de células de Langerhans. Neste último paciente, o diagnóstico da doença de base foi estabelecido por meio de necropsia. O tempo mediano entre o diagnóstico de AHAI e da doença de base foi de 7 meses (2-44 meses).

A mediana de seguimento dos 17 pacientes foi de 11 meses (5-23 meses). Em 13 (76%) pacientes, a anemia foi considerada de moderada a grave, indicando-se a hemo-

transusão durante o curso da doença. A resposta ao tratamento e a evolução podem ser observadas na Figura 1. Dos 13 casos considerados como AHAI primária, todos receberam a prednisona inicialmente. Durante a evolução, em outros dois pacientes (12%), foi também necessária pulsoterapia com metilprednisolona. Em seis (35%) pacientes, a resposta foi considerada satisfatória, ocorrendo recuperação em 3 semanas. Dentre esses pacientes, três apresentavam auto-anticorpo da classe IgG, um de padrão

**Figura 1** - Resposta terapêutica e evolução de 17 pacientes com anemia hemolítica auto-imune

misto e C3d, e em dois, o teste de Coombs direto foi positivo, mas não foi possível a identificação da classe do anticorpo. Como alternativa para aqueles pacientes que não responderam ao corticóide, foi administrada imunoglobulina. Das cinco crianças que receberam imunoglobulina endovenosa, quatro (80%) apresentaram boa resposta. Duas delas apresentavam IgG e uma padrão misto, com IgG e IgA, e a imunoglobulina não foi identificada nos outros dois pacientes. Três pacientes, nos quais a hemólise não foi controlada com terapia medicamentosa, foram submetidos a esplenectomia. Destes, dois apresentaram remissão do quadro hemolítico. A mediana de idade na ocasião da esplenectomia foi de 53 meses (36-117 meses).

Dos quatro pacientes com AHAI secundária, o controle do quadro hemolítico após o tratamento da doença de base (linfoma de Hodgkin e LES) foi obtido em dois deles. Os outros dois pacientes faleceram, um tendo a doença de base (histicitose de células de Langerhans) como causa do óbito, e o segundo septicemia após esplenectomia (hepatite auto-imune).

Discussão

A AHAI deve ser considerada como parte de uma doença multissistêmica complexa secundária à disfunção do sistema imune. É caracterizada pela destruição precoce das hemácias devido à fixação de imunoglobulina e/ou complemento na superfície da membrana eritrocitária. Em geral, o quadro hemolítico é precedido por infecções agudas ou imunização¹². Em nosso estudo, essa relação não foi detectada, ao contrário de outras séries, nas quais essas situações são relatadas com frequência⁹. Entretanto, a associação causal entre infecções agudas, principalmente aquelas acometendo o trato respiratório superior, deve ser vista com cautela, uma vez que infecções recorrentes são frequentes em crianças jovens.

O método habitualmente utilizado para o diagnóstico de AHAI é o teste de Coombs direto poliespecífico. O soro de Coombs contém anticorpos contra IgG humana e contra frações de complemento C3, mas apresenta pouca atividade contra IgM e IgA. Além disso, o teste apresenta baixa sensibilidade, pois é positivo apenas quando o número de moléculas de IgG por glóbulo vermelho é superior a 200¹³. Dessa maneira, se o teste poliespecífico for negativo, a propedêutica deve ser complementada com o soro de Coombs mono específico para IgG, IgM e IgA³. Mesmo tendo sido utilizadas ambas as metodologias, quatro pacientes (23%) da presente casuística apresentaram teste de Coombs negativo, dado semelhante ao relatado em estudo brasileiro¹³, mas um pouco superior aos 2 a 10% de outros estudos^{14,15}. Os anticorpos da classe IgG são os mais frequentemente responsáveis pela AHAI em crianças¹⁵. Entre os nossos pacientes, esse achado foi confirmado.

A identificação de uma doença sistêmica de base como causa do quadro hemolítico pode ser encontrada em 5 a 43% dos casos^{2,9,16}. Podem decorrer anos entre o desenvolvimento do processo hemolítico e o aparecimento dos

sinais e sintomas de uma doença de base⁴. Em nosso estudo, quatro (24%) pacientes foram classificados como portadores de AHAI secundária a uma doença sistêmica.

A bem reconhecida associação entre AHAI e linfoma de Hodgkin^{17,18} pôde ser vista em um paciente da presente casuística. Ele apresentou inicialmente infecção por *Mycoplasma pneumoniae* e, após 4 anos, foi diagnosticado o linfoma de Hodgkin. Nessa ocasião, o paciente apresentava hemólise acentuada, e a remissão desse quadro só ocorreu com o tratamento da doença de base. Acredita-se que cerca de 50% dos pacientes com infecção por *Mycoplasma pneumoniae* apresentem títulos elevados de anticorpos da classe IgM, os quais determinam hemólise¹⁵. A doença por aglutinina fria, que são anticorpos da classe IgM, ou muito raramente da classe IgA e IgG, pode ocorrer após doenças infecciosas¹⁹. Pode ser detectada, também, nas doenças linfoproliferativas e em outras doenças infecciosas, como rubéola, varicela, mononucleose e citomegalovirose^{19,20}.

A associação de AHAI e LES, embora pouco freqüente, está bem estabelecida na literatura médica. A AHAI pode ser o quadro clínico principal, podendo anteceder por meses ou anos outras manifestações clínicas do LES²¹. Um de nossos pacientes apresentou quadro hemolítico de início agudo como única manifestação de doença auto-imune. O diagnóstico da colagenose foi estabelecido posteriormente, com estudo sorológico positivo para a presença de anticorpo antinuclear.

Por sua vez, existem poucos relatos na literatura sobre a presença de quadro hemolítico auto-imune em crianças com hepatopatia. Entretanto, alguns autores têm demonstrado a associação de AHAI com hepatite por células gigantes. Essa hepatopatia pode estar associada ao vírus da imunodeficiência adquirida, vírus da hepatite B, uso de drogas e à síndrome colestatática; em torno de 40% dos casos é atribuída uma etiologia auto-imune²². No presente estudo, um paciente desenvolveu hepatomegalia e provas de função hepática alterada após apresentar quadro hemolítico agudo. Foi realizado estudo histológico de espécime hepático, sendo diagnosticada hepatite auto-imune.

Na literatura consultada, não foram encontrados relatos da associação de AHAI com histicitose de células de Langerhans. A etiologia dessa patologia ainda não foi esclarecida, mas estudos recentes sugerem a origem clonal ou imunológica. Apesar de estudos imunológicos indicarem que a presença de alteração ou disfunção na resposta imune possa ter algum papel na fisiopatologia da doença, não existem evidências de que a histicitose de células de Langerhans seja derivada de um defeito primário no sistema imune²³.

Em geral, os pacientes com AHAI apresentam a série branca e plaquetária normais. Entretanto, a combinação de AHAI e plaquetopenia imune pode ocorrer, ocorrendo junto ou seqüencialmente. Ela foi primeiramente descrita por Fisher (1947) e mais tarde ficou conhecida como síndrome de Evans²⁴. Pui et al.²⁵ descreveram 11 pacientes com associação de AHAI e plaquetopenia, três dos quais tinham LES, um com anemia aplástica, e os demais foram considerados como portadores de síndrome de Evans primária. Um

dos pacientes da presente casuística apresentou plaquetopenia durante exacerbação aguda da hemólise, 6 meses após o diagnóstico de AHAI.

Alguns pacientes apresentam remissão espontânea do quadro hemolítico. No presente estudo, essa evolução não foi observada. Corticosteróide e imunoglobulina são considerados o tratamento de primeira linha. A esplenectomia deve ser reservada para aqueles casos não-responsivos, com hemólise intensa e risco de óbito¹⁰. Uma boa resposta ao corticosteróide tem sido observada principalmente nos casos agudos²⁶, sendo que em torno de 80% dos pacientes com AHAI induzida por IgG respondem ao corticosteróide. Por outro lado, os casos mediados por IgM em geral não respondem bem³. Na presente casuística, apenas 46% dos pacientes apresentaram boa resposta ao corticosteróide, enquanto 80% daqueles que receberam imunoglobulina apresentaram remissão do quadro hemolítico.

No presente estudo, a taxa de mortalidade de 16% (três pacientes) foi semelhante à relatada por outros autores – 10 a 31%^{27,28}. Os óbitos são geralmente relacionados à doença crônica de base, embora a septicemia pós-esplenectomia seja uma causa freqüente^{16,29}. Além disso, a presença de hemólise grave também pode ser fatal²⁸.

É necessário reconhecer as limitações inerentes à casuística aparentemente pequena e ao desenho retrospectivo do presente estudo. Entre as possíveis falhas associadas a estudos retrospectivos, incluem-se a não uniformidade dos protocolos e a ausência de controle dos pesquisadores sobre as variáveis coletadas. Por outro lado, a AHAI é um evento bastante raro na faixa etária pediátrica, sendo escassos os relatos com casuística mais numerosa²⁶.

Em conclusão, o diagnóstico de AHAI deve alertar os pediatras para a possibilidade de uma doença sistêmica associada. Apesar da resposta ao tratamento convencional (corticoterapia e imunoglobulina), casos fatais têm sido relatados. Aparentemente, o prognóstico é pior na presença de uma doença de base. Assim, diante de um paciente com AHAI, está indicado rastreamento clínico e laboratorial com o objetivo de identificar precocemente patologias subjacentes, como doenças infecciosas, doenças auto-imunes ou neoplasias.

Referências

- Klemperer MR. Hemolytic anemias: immune defects. In: Miller DR, Baehner RL, McMillan CW, editors. *Blood diseases of infancy and childhood*. St. Louis: C. V. Mosby Company; 1984. p. 231-61.
- Salawu L, Durosinmi MA. Autoimmune haemolytic anaemia: pattern of presentation and management outcome in a Nigerian population: a ten-year experience. *Afr J Med Med Sci*. 2002;31:97-100.
- Sackey K. Hemolytic anemia. *Pediatr Rev*. 1999;20:152-8.
- Pirofsky B. Immune haemolytic disease: the autoimmune haemolytic anaemias. *Clin Haematol*. 1975;4:167-80.
- Sokol RJ, Booker DJ, Stamps R. The pathology of autoimmune haemolytic anaemia. *J Clin Pathol*. 1992;45:1047-52.
- Mitra S, Marwaha N, Marwaha RK, Trehan A, Sehgal S. Immune thrombocytopenic purpura with multiple auto-antibodies: evolution into systemic lupus erythematosus. *Indian Pediatr*. 2000;37:197-200.
- Palanduz A, Yildirmak Y, Telhan L, Arapoglu M, Urganci N, Tufekci S, et al. Fulminant hepatic failure and autoimmune hemolytic anemia associated with Epstein-Barr virus infection. *J Infect*. 2002;45:96-8.
- Gurgey A, Yenicesu I, Kanra T, Ozsoyulu S, Altay C, Hicsonmez G, et al. Autoimmune hemolytic anemia with warm antibodies in children: retrospective analysis of 51 cases. *Turk J Pediatr*. 1999;41:467-71.
- Sokol RJ, Hewitt S, Stamps BK, Hitchen PA. Autoimmune haemolysis in childhood and adolescence. *Acta Haematol*. 1984;72:245-57.
- Coon WW. Splenectomy in the treatment of hemolytic anemia. *Arch Surg*. 1985;120:625-8.
- Dean AG, Dean JA, Coulombier D, Brendel KA, Smith DC, Burton AH, et al. Epi Info, Version 6: a word processing, database, and statistics program for epidemiology on microcomputers. Atlanta: Centers for Disease Control and Prevention; 1994.
- Seltsam A, Shukry-Schulz S, Salama A. Vaccination-associated immune hemolytic anemia in two children. *Transfusion*. 2000;40:907-9.
- Braga GW, Bordin JO, Moreira Jr G, Kuroda A. Laboratory diagnosis of auto-immune hemolytic anemia: characteristics of the manual direct test of Polybrene. *Rev Assoc Med Bras*. 1998;44:16-20.
- Garratty G, Postoway N, Nance S, Brunt D. The detection of IgG on the red cells of Coombs negative autoimmune hemolytic anemias. *Transfusion*. 1982;22:430.
- Agarwal B. Autoimmune hemolytic anemia. *Indian J Pediatr*. 1998;65:663-8.
- Heisel MA, Ortega JA. Factors influencing prognosis in childhood autoimmune hemolytic anemia. *Am J Pediatr Hematol Oncol*. 1983;5:147-52.
- May RB, Bryan JH. Autoimmune hemolytic anemia and Hodgkin disease. *J Pediatr*. 1976;89:428-9.
- Carpentieri U, Daeschner CW 3rd, Haggard ME. Immuno-hemolytic anemia and Hodgkin disease. *Pediatrics*. 1982;70:320-1.
- König AL, Keller HE, Braun RW, Roelcke D. Cold agglutinins of anti-Pr specificity in rubella embryopathy. *Ann Hematol*. 1992;64:277-80.
- Terada K, Tanaka H, Mori R, Kataoka N, Uchikawa M. Hemolytic anemia associated with cold agglutinin during chickenpox and a review of the literature. *J Pediatr Hematol Oncol*. 1998;20:149-51.
- Videbaek A. Auto-immune haemolytic anaemia in systemic lupus erythematosus. *Acta Med Scand*. 1962;171:187-94.
- Devaney K, Goodman ZD, Ishak KG. Postinfantile giant-cell transformation in hepatitis. *Hepatology*. 1992;16:327-33.
- Willman CL, McClain KL. An update on clonality, cytokines, and viral etiology in Langerhans cell histiocytosis. *Hematol Oncol Clin North Am*. 1998;12:407-16.
- Evans RS, Takahashi K, Duane RT. Primary thrombocytopenic. *Arch Intern Med*. 1951;87:48.
- Pui CH, Wilimas J, Wang W. Evans syndrome in childhood. *J Pediatr*. 1980;97:754-8.
- Carapella de Luca E, Casadei AM, di Piero G, Midulla M, Bisdomini C, Purpura M. Auto-immune haemolytic anaemia in childhood: follow-up in 29 cases. *Vox Sang*. 1979;36:13-20.
- Zuelzer WW, Mastrangelo R, Stulberg CS, Poulik MD, Page RH, Thompson RI. Autoimmune hemolytic anemia. Natural history and viral-immunologic interactions in childhood. *Am J Med*. 1970;49:80-93.
- Buchanan GR, Boxer LA, Nathan DG. The acute and transient nature of idiopathic immune hemolytic anemia in childhood. *J Pediatr*. 1976;88:780-3.
- Zupanska B, Lawkowicz W, Gorska B, Kozłowska J, Ochocka M, Rokicka-Milewska R, et al. Autoimmune haemolytic anaemia in children. *Br J Haematol*. 1976;34:511-20.

Correspondência:

Maria Christina Lopes A. Oliveira
Rua Engenheiro Amaro Lanari 389/501, Anchieta
CEP 30310-580 – Belo Horizonte, MG
Tel.: (31) 3285.1056
Fax: (31) 3285.1056
E-mail: eduolive@medicina.ufmg.br